

# 하악과두 운동 평가를 위한 경두개방사선사진과 파노라마 TMJ 방사선사진의 비교

조선대학교 치과대학 구강악안면방사선학교실  
오종화 · 김재덕 · 김진수

## A comparison of transcranial with panoramic TMJ radiographs to assess the movement of the mandibular condyle

Jong-Hwa Oh, Jae-Duk Kim, Jin-Soo Kim

Department of Oral and Maxillofacial Radiology, College of Dentistry, Chosun University

### ABSTRACT

**Purpose** : To evaluate the difference of the movement of the mandibular condyles between transcranial and panoramic TMJ radiographs to view the movement of the mandibular condyles.

**Materials and Methods** : Thirty-four paired transcranial and panoramic TMJ radiographs of patients were used to evaluate the movement of the mandibular condyle. The distances, from the most superior point of the mandibular condyle to the most inferior point of the articular eminence on both radiographs, were measured. The measurements were taken at closed state and maximum opening state of each radiograph on both side. Differences between matched pairs were analysed by paired *t*-test, with significance established at  $P < 0.05$ .

**Results and Conclusion** : The mean distance, from the most superior point of the mandibular condyle to the most inferior point of the articular eminence on both radiographs, was statistically different at each side ( $P < 0.05$ ). At closing state, the mean distance measured on panoramic TMJ radiographs was longer than on transcranial radiographs (0.85 mm at right side, 1.20 mm at left side). But at maximum opening state, the mean distance on transcranial radiographs was longer (1.00 mm at right side, 0.62 mm at left side) than panoramic TMJ radiographs. (*Korean J Oral Maxillofac Radiol* 2008; 38 : 89-93)

**KEY WORDS** : Radiography, Panoramic; Temporomandibular Joint; Radiography, Transcranial

### 서론

측두하악관절의 방사선영상은 하악과두와 관절와, 관절 융기의 형태를 검사하는데 유용한 방법이다. 측두하악관절을 검사하기 위해 다양한 방사선촬영술들이 사용되지만 일반 방사선사진에서 측두하악관절은 해부학적 구조의 중첩으로 인해 정확한 모양과 위치를 평가하는 것에는 한계가 있으며, 하나의 방법으로는 측두하악관절의 해부학적 구성 요소를 정확하게 평가할 수 없다. MRI와 CT가 측두

하악관절의 평가를 위해 많이 이용되지만, 장비가 고가이고 별도의 설치공간이 필요하기 때문에 쉽게 일반 의원에서 구비하기 어렵다.

측두하악관절의 운동을 평가하기 위한 방사선학적 검사 방법으로 경두개방사선사진이 이용되어왔다.<sup>1-6</sup> 경두개방사선사진은 측두하악관절의 구성 요소인 하악과두와 관절와의 외측면을 시상면상으로 보여주며, 일반적으로 폐구상태와 최대 개구했을 때 양측 측두하악관절을 촬영한다. 그러나 조사 각도 때문에 측두골의 추체부가 하악과두 경부에 중첩되어 하악과두나 측두골에 발생하는 골 변화가 불분명하게 나타나고 하악과두가 비정상적으로 위치된 것으로 오진될 수 있다.<sup>4,7</sup> 이러한 오류를 줄이고 정확한 평가를 하기 위해서 개별화된 조사 각도를 이용하여 촬영해야하지만, 일반적으로 두부 고정 장치나 경두개방사선사진

\*This study was supported (in part) by research funds from Chosun University, 2007.  
접수일 (2008년 2월 22일), 수정일 (1차 : 2008년 3월 19일, 2차 : 2008년 4월 10일), 채택일 (2008년 4월 14일)  
Correspondence to : Prof. Jin-Soo Kim  
Department of Oral and Maxillofacial Radiology, College of Dentistry, Chosun University, 375 Seosuk-dong, Dong-gu, Gwangju 501-759, Korea  
Tel) 82-62-220-3880, Fax) 82-62-227-0270, E-mail) hidds@chosun.ac.kr

전용 촬영기를 이용하여 규격화된 촬영을 한다.

파노라마 방사선사진은 일반 환자의 전반적인 악골 검사와 측두하악관절 증상을 가진 환자를 일차적으로 관찰하는 데 사용되고 있다. 파노라마 방사선사진은 하악과두의 장축에 대하여 중심방사선이 하방에서 상방으로 비스듬하게 조사되므로 하악과두의 내측 면이 잘 관찰되며 하악과두경부, 근돌기, 하악지, 하악우각부 등 악골의 전반적인 평가에 유용하다.<sup>8</sup> 경두개방사선사진은 반대 측 외에도 상방에서 수직각이 하방으로 20-25도가 되도록 중심 방사선을 조사하므로 측두하악관절의 외측 사면 즉 하악과두의 상외측과 관절와의 외측을 관찰할 수 있게 한다.<sup>9</sup> 이 둘 두 가지 촬영술은 하악과두에 대한 중심방사선의 조사 방향이 서로 상반되므로 파노라마 방사선사진에서는 하악과두의 내측 극이 상방으로, 경두개방사선사진에서는 외측 극이 상방으로 나타나서 대략적으로 상호보완적인 관찰이 가능하게 된다. 경두개방사선사진과 일반 파노라마 방사선사진에서 보이는 하악과두의 형태를 분석한 많은 연구들이 있었다.<sup>10-15</sup>

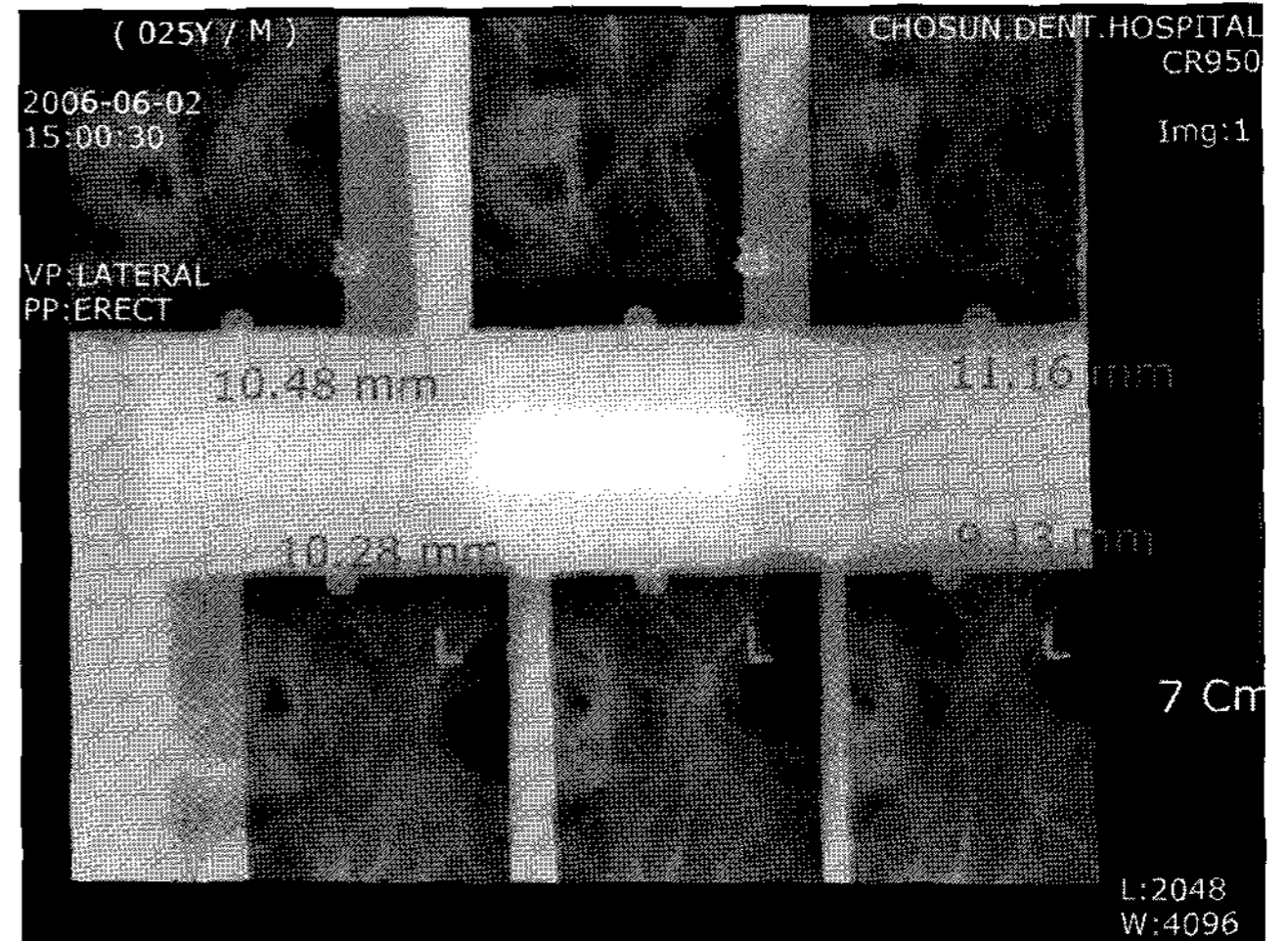
최근의 일부 파노라마 방사선촬영기들은 향상된 측두하악관절의 다양한 영상을 제공한다.<sup>16</sup> 이는 대부분 촬영기 내부에 내장된 특수 프로그램으로 X선 관두와 필름의 운동을 조절함으로써 이루어진다. 기존의 파노라마 방사선촬영기는 X선속이 하악과두의 장축방향에 대해 경사지게 조사되는데 비해, 이러한 촬영기에서는 X선속이 하악과두 장축방향으로 조사되도록 고안되어 있어서 하악과두의 전단면상을 촬영하거나 경두개방사선사진과 같이 하악과두의 운동 양상을 보여주는 방사선사진을 촬영하는 것이 가능하게 되었다. 경두개방사선사진과 파노라마 방사선촬영기를 이용한 파노라마 TMJ 방사선사진 상에서 하악과두의 형태를 분석한 연구에서 경두개방사선사진 상에서는 하악과두의 내외측부가 상하 위치관계를 나타낸다면 파노라마 TMJ 방사선사진 상에서는 전후로 펼쳐진 하악과두의 상을 이루는 차이를 나타낸다고 하였다.<sup>17</sup> 하지만, 두 가지 방사선사진 상에서 하악과두 운동거리의 비교에 대한 연구는 드물다.

본 연구에서는 파노라마 방사선촬영기를 이용하여 촬영된 파노라마 TMJ 방사선사진과 경두개방사선사진에서 관절용기와 하악과두사이의 거리를 측정, 비교함으로써 하악과두의 운동을 평가를 위한 파노라마 TMJ 방사선사진과 경두개방사선사진의 차이에 대해 연구하고자 하였다.

## 재료 및 방법

### 1. 재 료

조선대학교치과병원에 내원하여 경두개방사선사진과 파노라마 TMJ 방사선사진을 같이 촬영한 20-30대의 환자 중



**Fig. 1.** Transcranial radiograph. The distance, from most superior point of the mandibular condyle to most inferior point of the articular eminence were measured. The measurement is taken at closed and maximum opening state on both side.

에서 두 가지 방사선사진 상에서 측두하악관절의 이상 소견이 없고 과두 운동의 제한을 보이지 않는 34명의 방사선사진을 이용하였다. 실험 대상중 남성은 17명, 여성은 17명이었으며 평균 연령은 남성은 27.6세, 여성은 26.5세였다.

경두개방사선사진은 측두하악관절 촬영장치인 Accurad-200 (Teledyne Waterpik, USA)을 장착한 구내 방사선촬영기 Heliodenet-MD (Siemens, Germany)를 사용하여 70 KVp DC, 7 mA, 0.4초의 조건에서 촬영하였으며, 파노라마 TMJ 방사선사진은 Planmeca Proline XC (Planmeca Oy, Finland)를 사용하여 80 kVp, 11 mA, 6.3초의 조건에서 촬영하였다. 두 가지 방사선사진 모두는 Kodak DirectView CR950 system (Eastman Kodak Co., USA)을 사용하여 디지털 영상화하였다.

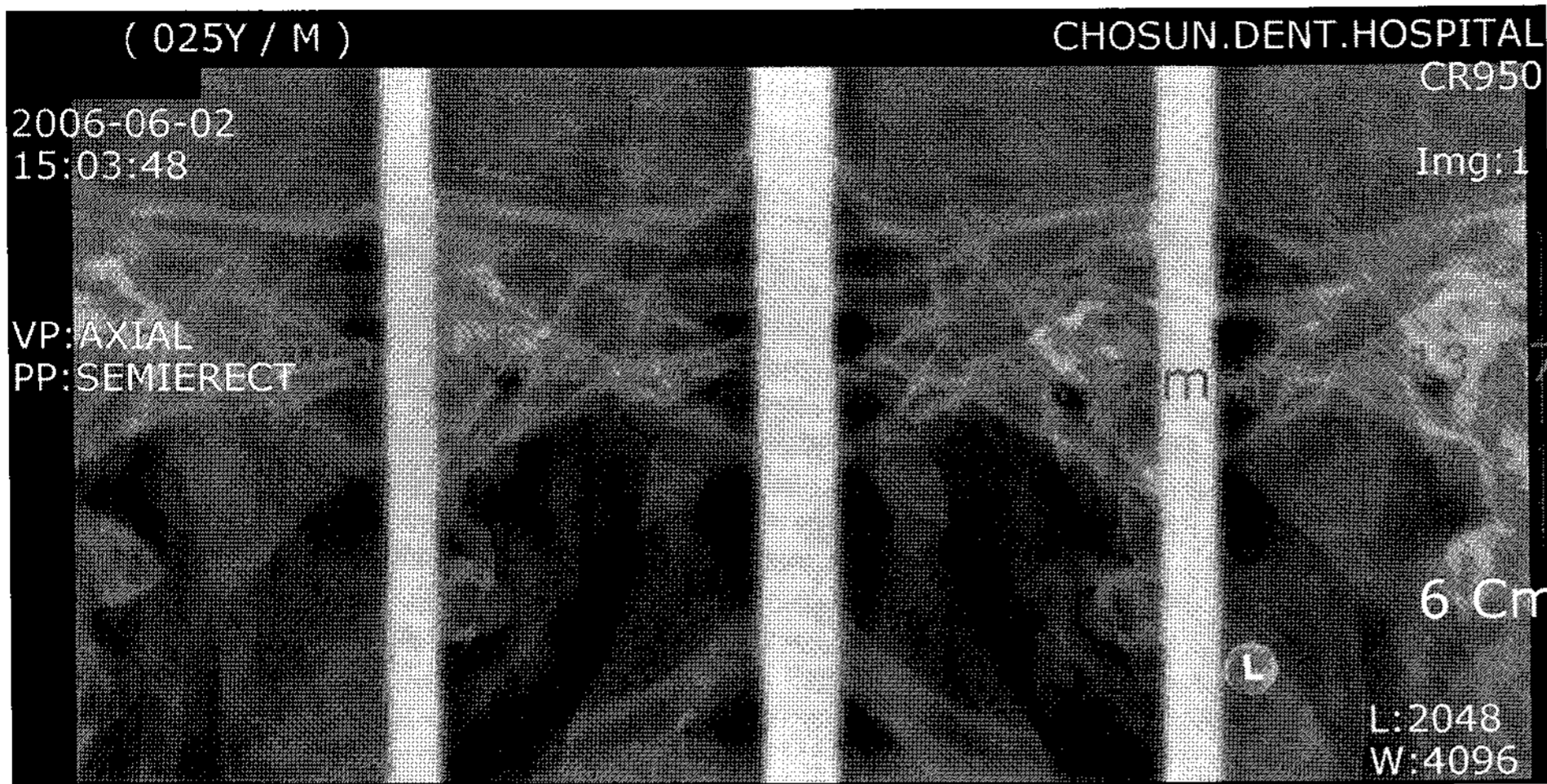
### 2. 방 법

#### 1) 방사선사진 계측

34명의 경두개방사선사진 및 파노라마 TMJ 방사선사진에서 좌우측 하악과두 각각의 폐구 상태와 최대 개구 상태에서 하악과두의 최상단 부위에서 내린 가상 수직선과 관절용기의 최대 풍용부에서 내린 가상 수직선사이의 수평거리를  $\pi$ ViewSTAR (ver. 5.0.6.1, INFINITT, Seoul, Korea)에서 계측 도구를 이용하여 측정하였다. 모든 상태에서 각각 2회씩 측정하여 평균값을 계산하였다 (Figs. 1, 2).

#### 2) 분석

34명의 경두개방사선사진과 파노라마 TMJ 방사선사진에서 좌우측 하악과두의 폐구 상태와 최대 개구 상태에서



**Fig. 2.** Panoramic TMJ radiograph. The distance, from most superior point of the mandibular condyle to most inferior point of the articular eminence were measured. The measurement is taken at closed and maximum opening state on both side.

**Table 1.** Mean values of the distance from the most superior point of the condylar head to the most inferior point of the articular eminence on transcranial and panoramic TMJ radiographs (unit: mm)

	State	Radiographs	Mean	SD
Right	Closed	Transcranial radiograph	10.32	1.14
		Panoramic TMJ radiograph	11.17	1.48
	Opening	Transcranial radiograph	9.47	1.90
		Panoramic TMJ radiograph	8.47	2.17
Left	Closed	Transcranial radiograph	9.75	1.37
		Panoramic TMJ radiograph	10.95	1.73
	Opening	Transcranial radiograph	9.78	1.99
		Panoramic TMJ radiograph	9.15	2.04

SD=Standard deviation

각각 2회 측정하여 계산한 평균값을 이용하여 두 가지 방사선사진에서 거리의 차이를 paired *t*-test로 분석하여 유의 수준 95%에서 검증하였다.

### 결 과

34명의 경두개방사선사진과 파노라마 TMJ 방사선사진에서 좌우측 하악과두의 폐구 상태와 최대 개구 상태에서 각각 2회 측정된 값의 평균값을 이용하여 두 가지 방사선사진에서 거리의 차이를 paired *t*-test로 분석한 결과 두 가지 방사선사진에서 하악과두의 이동 거리는 유의한 차이를 보였다( $P < 0.05$ ).

폐구 상태에서는 파노라마 TMJ 방사선사진에서 경두개 방사선사진에서보다 하악과두의 이동 거리가 우측에서 0.85 mm, 좌측에서 1.20 mm 많이 이동하였으며, 개구 상태에서는 경두개방사선사진에서 파노라마 TMJ 방사선사진에서보다 우측에서 1.00 mm, 좌측에서 0.62 mm 많이 이동하였다(Table 2).

**Table 2.** Paired differences of the distances from the most superior point of the condylar head to the most inferior point of the articular eminence on transcranial and panoramic TMJ radiographs (unit: mm)

	State	Radiographs	Paired differences		SD
			P-value	Mean	
Right	Closed	TC view-TMJ view	-0.85	1.31	0.001
	Opening	TC view-TMJ view	1.00	1.34	0.000
Left	Closed	TC view-TMJ view	-1.20	1.92	0.001
	Opening	TC view-TMJ view	0.62	1.75	0.046

SD=Standard deviation,  $P < 0.05$

TC view=Transcranial radiograph, TMJ view=Panoramic TMJ radiograph

### 고 찰

파노라마 방사선사진은 일반적인 악골 검사 및 측두하악관절을 평가하는 데 사용되고 있으나 하악과두의 형태를 평가하는 것은 상당한 논쟁이 있다.<sup>18</sup> 최근 연구들에서 파노라마 방사선사진을 이용하여 측두하악관절장애를 진단하는 것을 추천하지 않는다.<sup>19,20</sup> Crow 등<sup>10</sup>은 모든 연령대의 성인에서 치아의 존재나 측두하악장애의 유무에 상관없이 파노라마 방사선사진 상에서 과두의 형태적인 이상이 존재하였으므로 과두 형태 자체는 측두하악장애의 지표가 되지 못한다고 하였다. 미국치과의사협회는 파노라마 방사선사진을 측두하악관절에서 거시적 골 변화를 관찰하는 경우에 사용할 것을 추천하였다.<sup>21</sup> 또한 파노라마 방사선사진은 측두하악장애의 증상이나 징후가 없는 경우에 질환을 검사하는 데 이용하지 않도록 하였다. 임상 증상이 있는 경우에 파노라마 방사선사진을 이용하도록 추천하였는데,<sup>22</sup> 일반적으로 파노라마 방사선사진은 개구 및 폐구 상태를 촬영하여 기능적 분석을 하는 데에는 이용하지 않고 주로 하악과두와 인접 조직의 일차원적 관계와 형태변화 판독에만 이용된다.

파노라마 방사선사진과 경두개방사선사진에서 조사각에 따른 하악과두의 형태에 대한 다양한 연구들이 있다. 최<sup>13</sup>는 건조 두개골을 이용한 실험적 연구에서 파노라마 방사선사진에서 과두의 수평각이 클수록 수평 확대가 증가하였다고 하였으며, 또한 최<sup>14</sup>의 다른 연구에서는 하악과두의 수평각 및 하악과두사이의 거리를 변화시켜 촬영한 파노라마 방사선사진에서 하악과두사이의 거리가 증가할수록 하악과두의 수평 길이는 감소하였으며, 하악과두의 수평경사각이 증가할수록 과두상면이 수평으로 길어지고 수직으로 짧아졌으며, 수평경사각이 큰 경우에 실제 과두의 내측면은 방사선사진 상에서 과두상방 외연에 일치한다고 하였다. Cole<sup>1</sup>은 건조 두개골에 철사를 하악과두와 하악와의 위치시킨 후 촬영한 경두개방사선사진에서 과두와 하악와의 외측 1/3만이 나타나는 것을 밝혀냈으며 하악과두의 내측과 중앙부위는 하악과두 외측 1/3에 의해 폐쇄되어 관찰되지 않는다고 하였고 협골궁이 하악와의 상과 관계가 없음을 밝혔다. 나<sup>15</sup>는 수직 및 수평 각도변화를 주어 파노라마 및 경두개방사선사진을 촬영한 후 통상의 방법으로 촬영된 파노라마 방사선사진과 비교하여 하악과두에 대한 실제 조사각도를 확인하였다. 파노라마 방사선사진은 하악과두의 장축에 대하여 중심방사선이 하방에서 상방으로, 전방에서 후방으로 비스듬하게 조사되므로 하악과두의 외형은 과두의 수평각이 클 경우에는 경두개방사선사진 상에서 외측극이 하악과두 전상방의 돌출경계부를 형성하거나 파노라마 방사선사진 상에서 내측극이 하악과두 상연의 후중심부를 형성하거나 외측극이 전방하연 경계부를 형성하였지만 수평각이 크지 않을 경우에는 하악과두 상의 외형은 내측극이나 외측극을 포함하고 있지 않았다고 하였다.

일부 파노라마 방사선촬영기들이 다양한 TMJ 영상을 제공하는데, 그 중에 경두개방사선사진과 유사한 상을 보여주는 파노라마 TMJ 방사선사진이 있다. 이 등<sup>17</sup>은 파노라마 방사선촬영기를 이용하여 건조 하악골의 하악과두에 방사선불투과성 물질을 부착시켜 촬영된 파노라마 TMJ 방사선사진과 경두개방사선사진에서 측두하악관절을 비교하여 측두하악관절을 이루는 해부학적 구조물들의 관계를 밝힌 다음, 조사각의 변화에 따른 하악과두 및 인접 구조물의 관계 변화를 조사하였다. 파노라마 TMJ 방사선사진 상에서 하악과두의 외측 1/3부는 하악과두의 상전연을, 하악과두의 중심부는 하악과두의 상연을, 하악과두의 내측 1/3부는 하악과두의 후연에서 나타났다. 따라서 경두개방사선사진이 하악과두의 내외측부가 상하 위치관계를 보인다면 파노라마 TMJ 방사선사진은 전후로 펼쳐진 하악과두를 보이는 차이를 나타내었다고 하였다. 또한 파노라마 TMJ 방사선사진 상에서 최대 개구한 경우에는 하악과두 전체의 상이 다른 해부학적 구조물과의 중첩되지 않고 나타났다고 하악과두의 외측 1/3부와 중심부가 하악과두의 후

상연을 이루고 중심부는 전연을 이루고 있었으나 뚜렷하지 않았음에 비추어 보면 하악과두 중심부로부터 외측부의 골형태 이상을 평가하는 데 유용할 것이라 하였다.

본 연구에서 파노라마 방사선촬영기를 이용하여 촬영한 파노라마 TMJ 방사선사진 상과 경두개방사선사진 상에서 하악과두의 운동에 따라 관절용기와 하악과두의 거리를 측정, 비교하여 파노라마 TMJ 방사선사진과 경두개방사선사진에서의 차이에 대해 연구한 결과, 관절 용기와 하악과두의 거리는 두 가지 방사선사진에서 이동 거리의 차이를 보였는데 ( $P < 0.05$ ), 이러한 결과는 두 가지 방사선촬영술에서 중심방사선이 조사되는 방향의 차이로 인한 것으로 여겨진다. 파노라마 TMJ 방사선사진은 하악과두의 장축에 대해 중심방사선이 하방에서 상방으로, 전방에서 후방으로 조사되고, 경두개방사선사진은 상방에서 하방으로, 후방에서 전방으로 조사되기 때문으로 생각된다. 관절용기를 기준으로 하악과두의 이동 거리는 폐구 상태에서 파노라마 TMJ 방사선사진에서 보다 크며, 개구 상태에서는 경두개방사선사진에서 보다 큰 결과를 보였다.

경두개방사선사진은 개인의 정확한 하악과두 위치를 재현하지 못하는 한계를 갖고 있으나, 일반적으로 하악과두의 위치를 보여주는 촬영법으로 이용되고 있다. 촬영하기 위해 규격화된 촬영 도구를 이용하고 머리 위치를 재조정해야 하는 번거로움이 있다. 보다 정확한 정보를 제공하는 단층촬영술의 경우에는 전용 촬영기가 필요하고 X선 노출량이 많은 단점이 있다. 경두개방사선사진과 파노라마 TMJ 방사선사진이 각각 보여주는 하악과두의 부위가 다르고 본 연구에서 경두개방사선사진과 파노라마 TMJ 방사선사진에서 하악과두 운동의 거리가 유의한 차이를 보였지만, 파노라마 방사선촬영기를 이용하여 비교적 간단하게 측두하악관절의 폐구 및 개구 상을 얻어 하악과두의 위치를 확인할 수 있다는 것은 장점이 될 수 있을 것이다.

두 가지 방사선사진 모두 단순히 하악과두의 이동 상태만을 보여줄 뿐, 정확한 이동 거리를 평가하는 것은 촬영 각도에 따른 오차가 있음을 말해주는 것이다. 개인별 과두장축을 고려하지 않은 채 평균적인 조사각을 부여하여 촬영하였기 때문에 실제 이동 거리를 정확하게 재현하지 못한다는 단점은 있지만 하악과두 운동을 표현하는 데 있어서 파노라마 방사선촬영기를 이용하여 촬영한 파노라마 TMJ 방사선사진은 경두개방사선사진처럼 일반적인 하악과두 운동을 평가하는 데 사용하는 것이 가능하다 할 수 있으며, 개구 장애 등의 측두하악관절의 증상을 보이는 환자들에서 경두개방사선사진과 파노라마 TMJ 방사선사진에서 하악과두 위치에 대한 위치 평가 등이 이루어지고, 파노라마 TMJ 방사선사진 상에서 하악과두의 위치에 대한 정확한 이해가 있다면 경두개방사선사진을 대체할 수 있는 방사선사진이 될 수 있을 것으로 사료된다.

## 참 고 문 헌

1. Cole SV. Transcranial radiography: Contours of the condyle and fossa of the TMJ. *J Craniomandibular Prac* 1983; 83 : 33-6.
2. Cole SV. Transcranial radiography: Correlation between actual and radiographic joint spaces. *J Craniomandibular Prac* 1984; 84 : 153-8.
3. Weinberg LA. An evaluation of duplicability of temporomandibular joint radiographs. *J Prosthet Dent* 1970; 24 : 512-41.
4. Weinberg LA. Technique for temporomandibular joint radiographs. *J Prosthet Dent* 1972; 28 : 284-308.
5. Weinberg LA. Radiographic investigations into temporomandibular joint function. *J Prosthet Dent* 1975; 33 : 672-88.
6. Farrar WB, McCarty Jr WL. Clinical outline of temporomandibular joint diagnosis and treatment. 7th ed. Montgomery: Normandie publication; 1983. p. 62-111.
7. Tucker TN. Head position for transcranial temporomandibular joint radiographs. *J Prosthet Dent* 1984; 52 : 426-31.
8. Association of Korean Professors of Oral and Maxillofacial Radiology. *Oral and Maxillofacial Radiology*. 3rd ed. Seoul: Narae Publishing Inc.; 2001. p. 138.
9. Association of Korean Professors of Oral and Maxillofacial Radiology. *Oral and Maxillofacial Radiology*. 3rd ed. Seoul: Narae Publishing Inc.; 2001. p. 434-8.
10. Crow HC, Parks E, Campbell JH, Stucki DS, Daggy J. The utility of panoramic radiography in temporomandibular joint assessment. *Dentomaxillofac Radiol* 2005; 34 : 91-5.
11. Mawani F, Lam EWN, Heo G, McKee I, Raboud DW, Major PW. Condylar shape analysis using panoramic radiography units and conventional tomography. *Oral Surg Oral Med Oral Pathol Oral Radiol Endod* 2005; 99 : 341-8.
12. Miia L, Helenius J, Hallikainen D, Helenius I, Meurman JH, Kononen M, et al. Clinical and radiographic findings of the temporomandibular joint in patients with various rheumatic diseases. A case-control study. *Oral Surg Oral Med Oral Pathol Oral Radiol Endod* 2005; 99 : 455-63.
13. Choi SC. The structure of the mandibular condyle in the panoramic radiograph. *Korean J Oral Maxillofac Radiol* 1990; 20 : 163-9.
14. Choi SC. The structure of the mandibular condyle in the panoramic radiograph -II-. *Korean J Oral Maxillofac Radiol* 1993; 23 : 207-14.
15. Nah KS. Projection angles of mandibular condyles in panoramic and transcranial radiographs. *Korean J Oral Maxillofac Radiol* 2006; 36 : 131-5.
16. Association of Korean Professors of Oral and Maxillofacial Radiology. *Oral and Maxillofacial Radiology*. 3rd ed. Seoul: Narae Publishing Inc.; 2001. p. 142.
17. Lee CY, Kim JD. Relationship between the condyle and adjacent structures in double temporomandibular joint view using panorama. *Korean J Oral Maxillofac Radiol* 2001; 31 : 209-14.
18. Rushton VE, Horner K, Worthington HV. Screening panoramic radiology of adults in general dental practice: radiological findings. *Br Dent J* 2001; 190: 495-501.
19. Epstein JB, Caldwell J, Black G. The utility of panoramic imaging of the temporomandibular joint in patients with temporomandibular disorders. *Oral Surg Oral Med Oral Pathol Oral Radiol Endod* 2001; 92: 236-39.
20. Leon SD. The use of panoramic radiography for evaluating temporomandibular disorders. *Gen Dent* 2004; 52: 339-41.
21. American Dental Association, Council on Dental Materials, Instruments, and Equipment. Panoramic and cephalometric extraoral dental radiograph systems. *J Am Dent Assoc* 2002; 133: 1697-8.
22. Rushton VE, Horner K, Worthington HV. Routine panoramic radiography of new adult patients in general dental practice: relevance of diagnostic yield to treatment and identification of radiographic selection criteria. *Oral Surg Oral Med Oral Pathol Oral Radiol Endod* 2002; 93: 488-95.