

# 신장세포암의 기관지내 전이

- 1예 보고 -

김 시 욱\* · 신 윤 미\*\*

## Endobronchial Metastasis from Renal Cell Carcinoma

- A case report -

Si Wook Kim, M.D.\*, Yoon-Mi Shin, M.D.\*\*

Lung parenchyma is a common organ for metastases of extrathoracic tumors, but endobronchial metastasis is very rare. In this report, we present a case of endobronchial metastases from renal cell carcinoma (RCC), and this was managed by performing operative resection. A 63-year-old man presented with frequent dry cough; he had previously undergone left nephrectomy and postoperative chemotherapy for grade 2 RCC eight years ago. Computed tomography and bronchoscopy showed an endobronchial tumor from the left lower lobe bronchus to the second carina, and this mass was diagnosed as a necrotic tissue with chronic inflammation at biopsy. During the operation, the mass was revealed to be a metastatic renal cell carcinoma on the frozen section diagnosis and there was no mucosal invasion on the resection margin of the left lower lobe bronchus. We performed lobectomy of the left lower lobe with systemic dissection of the mediastinal lymph nodes. The final histopathologic diagnosis of the endobronchial mass was metastatic RCC and any mediastinal lymph node metastasis was not found. The patient was discharged on postoperative day 10 without any postoperative complications.

(Korean J Thorac Cardiovasc Surg 2008;41:386-389)

- Key words:** 1. Bronchial tumor  
2. Carcinoma, renal cell  
3. Lobectomy  
4. Endobronchial metastasis

### 증 례

63세 남자 환자가 잦은 마른 기침을 주소로 내원하였다. 8년전에 제2기의 신장 세포암으로 좌측 신장 적출술과 2차례의 항암치료를 받았고 수술 후 정기적 외래 관찰에서 재발의 증거는 없었다. 흉부 단순 촬영에서 좌하엽의 경한 관형 무기폐 소견이 나타났으며, 흉부 컴퓨터 단

층 촬영에서 좌하엽의 전내측 세엽 기관지내에 작은 종괴가 의심되어 기관지 내시경 검사를 시행하였다. 내시경 소견에서는 좌하엽의 전내측 세엽 기관지의 근위부를 작은 회백색의 연부 조직이 채우고 있어 일부를 제거하여 개통시키고 생검과 기관지 세척을 시행하였다. 병리 검사 결과 생검은 괴사성 조직으로 진단되었고 기관지 세척결과도 악성 종양의 증거도 없었으며 결핵균 검사에서도 음

\*충북대학교병원 흉부외과

Department of Thoracic and Cardiovascular Surgery, Chungbuk National University Hospital

\*\*충북대학교병원 내과

Department of Internal Medicine, Chungbuk National University Hospital

논문접수일 : 2008년 1월 3일, 심사통과일 : 2008년 3월 20일

책임저자 : 김시욱 (361-711) 충북 청주시 흥덕구 개신동 62, 충북대학교병원 흉부외과

(Tel) 043-269-6062, (Fax) 043-269-6069, E-mail: ksw713@chungbuk.ac.kr

본 논문의 저작권 및 전자매체의 지적소유권은 대한흉부외과학회에 있다.

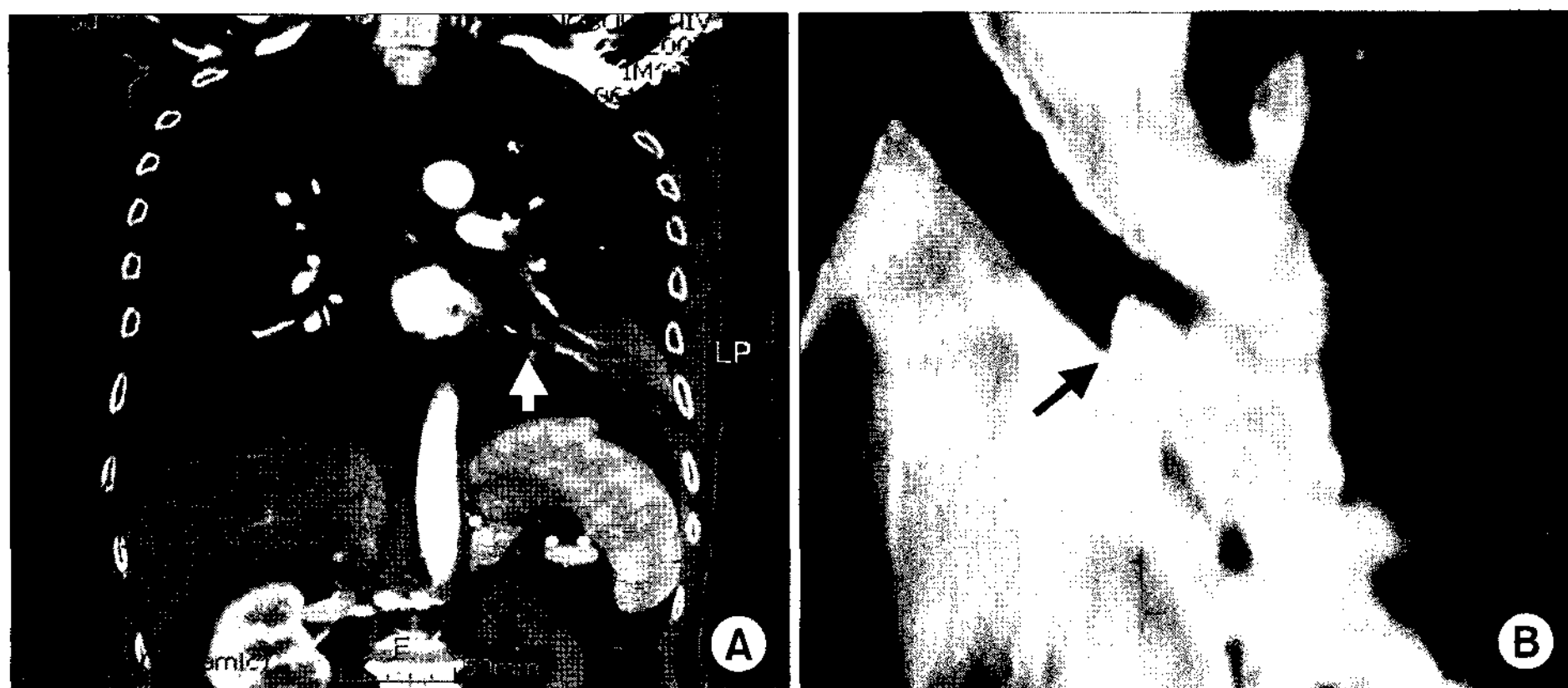


Fig. 1. (A) Initial CT scan shows a small endobronchial mass (white arrow) in left lower lobe bronchus. (B) Preoperative CT scan shows a large finger-like endobronchial mass (black arrow) which is growing to left second carina from left lower lobe bronchus.

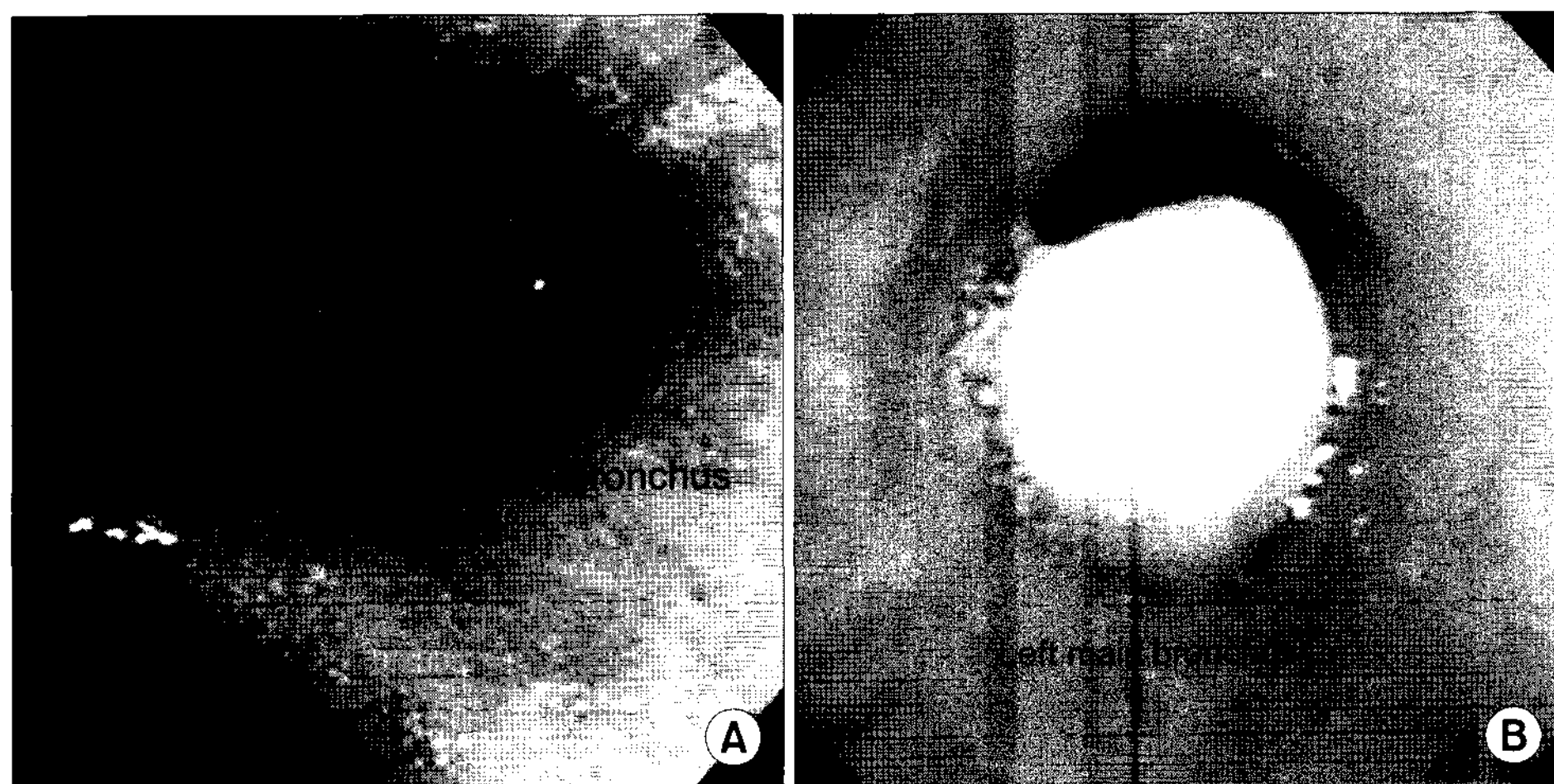


Fig. 2. (A) Initial bronchoscopy shows a small yellowish soft mass in anteromedial basal segmental bronchus. (B) Preoperative bronchoscopy shows a large finger-like endobronchial mass which is protruding into second carina from left lower lobe bronchus. LLL=Left lower lobe.

성이었다. 검사기간 동안 환자의 증상과 흉부 단순 촬영 결과에서 호전되는 양상이어서 외래에서 추적관찰하기로 하였다.

환자는 증상이 호전되어 내원하지 않다가 7개월 후 잦은 기침이 악화되어 정밀 검사를 위해 다시 입원하였다. 내원 시 환자의 활력징후는 정상이었으며, 이학적 검사에서 좌하 폐야의 호흡음이 약간 저하되어 있었다. 추적 검사를 위해 시행한 흉부 컴퓨터 단층 촬영 결과 좌상엽의 분기부 직하부까지 이차 기관지의 내부를 차지하는 종괴 소견이 발견되어(Fig. 1) 최초 내원시 발견된 기관지 종물이 자라고 있다고 생각하고 기관지 내시경 검사를 시행하였다. 우측 기관지는 정상이었고 유동적인 우유빛의 종괴가 좌하엽의 기관지로부터 자라 올라와 이차 기관 분기부로 돌출되어 있었고, 이차기관분기부와 좌상엽기관지의 점막은 정상이었다(Fig. 2). 잘 부서지는 종괴의 일부를 생검하여 병리 검사를 하였는데 괴사성 조직으로 진단되었

으나 기관지를 폐쇄시키고 악성이 의심되어 수술을하기로 결정하였으나 검사 당시의 본원의 사정으로 양전자 방출 단층 촬영을 시행하지 못하였다. 흉부 컴퓨터 단층 촬영에서 기관지내 종물이하 부위의 좌하엽 전내측 세엽 무기폐 소견외에 기타 다른 부위의 이상 소견은 없었으나 복부 컴퓨터 단층 촬영에서 우측 부신에 직경 0.7×0.3×0.3 cm 크기의 종괴가 발견되어 외과에서 복강경으로 조직 검사를 시행하였고 결과는 양성이었다.

수술은 점막 침윤의 범위에 따라 전폐적출이나 좌하엽적출술을 계획하고 5번째 늑간의 후측방 절개를 통해 접근하였다. 하엽 부위의 심한 유착을 박리하고 대엽간열을 박리하여 동맥과 정맥을 결찰 및 절단하였다. 좌하엽 기관지를 이차 기관지 분기부 직하방에서 횡으로 절개하여 기관지내의 유착이 없는 손가락 모양의 종괴를 확인하고 좌하엽을 적출하였다. 기관지는 약간 비후되어 있었으며 기관지 절단 변연과 종괴의 일부를 생검하여 동결절편 병

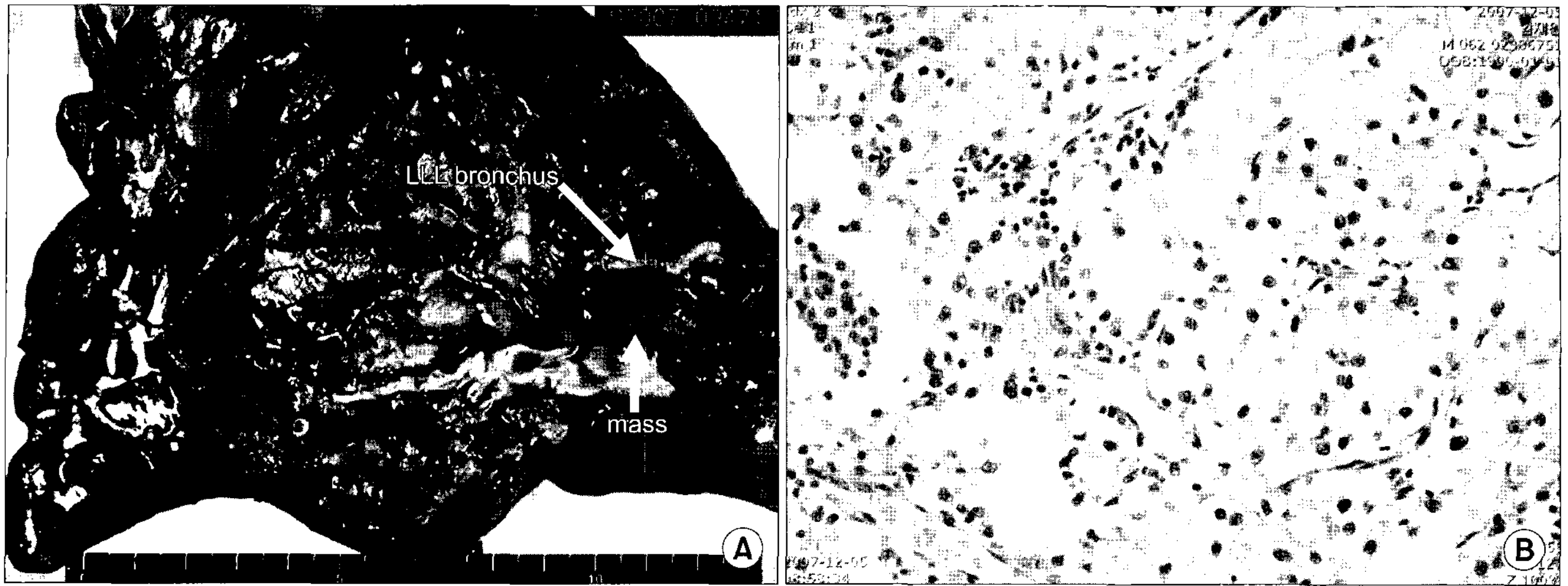


Fig. 3. (A) Longitudinal section of LLL bronchus reveals the dark and reddish endobronchial mass. (B) Histologic examination of high power view (H&E, ×400) shows clear cells with abundant clear cytoplasm and hypervascularity. LLL=Left lower lobe.

리검사를 하였다. 기관지 절단 변연은 암 침윤이 없었으며 종괴는 전이성 신장 세포암으로 진단되어 절단된 기관지를 봉합하고 림프절 청소를 한 후 수술을 마쳤다.

술 후 적출된 좌하엽의 기관지를 종결개하여 확인한 육안적 소견은 기관지 절단면 아래로 7×2 cm의 크기로 좌하엽 말단 부위와 세엽 기관지, 그리고 주변의 폐 실질을 침범하고 좌측 이차 기관지 분기부 직하방까지 주위 기관지로의 침윤이 없이 자라 올라와 있었다. 종괴는 암적색으로 쉽게 부서지는 연부조직으로 조직병리 검사 결과 이전의 투명세포 형태의 신장세포암과 같았으며(Fig. 3) 제거한 5, 6, 8, 10, 12번의 림프절 전이는 없었다. 환자는 특별한 합병증이 없이 수술 후 10일 만에 퇴원하였고 외래 추적 관찰 중 시행한 양전자 방출 단층 촬영에서도 다른 부위의 전이 소견은 발견되지 않았다.

## 고 찰

폐는 흉곽외 종양이 가장 잘 전이하는 장기 중 하나지만 기관지내로 전이되는 예는 흔하지 않다. 흉곽외 종양으로 사망한 환자를 대상으로 시행한 부검을 통한 연구결과에서 흉곽외 종양의 폐 전이는 약 30% 정도였는데 반해 주요 기관지에 전이된 경우는 2~5% 정도로 상대적으로 드물었다[1]. 기관지내 전이를 잘 하는 악성 종양으로는 신장과 대장의 악성 종양과 유방암이며 그 밖에 자궁암, 방광암, 피부암 등이 보고되었다[2].

흉곽외 종양의 기관지내 전이 환자에서의 증상은 원발

종양의 종류와 관계없이 원발성 기관지내 종양의 환자에서 보이는 증상과 유사하게 나타나게 되는데 전형적으로 기침과 객혈, 호흡곤란을 호소하는 예가 많다. 흉부 단순 촬영에서는 기관지 폐쇄로 인한 다양한 정도의 무기폐 소견과 폐문부 종괴 소견을 보이며 이 증례에서와 같이 흉부 컴퓨터 단층 촬영에서는 폐엽 기관지로부터 세엽 기관지까지 기관지내로 평행하게 자라는 손가락 모양의 종괴를 확인할 수도 있다[2]. 그러나 증상과 방사선학적 검사만으로는 원발성 폐종양과 감별진단이 불가능하며 기관지 내시경을 통하여 생검을 시행하여 진단된다.

신장세포암의 폐 전이 환자에서 전이 병소가 절제가 가능하다면 적극적인 수술적 치료가 선행 되어야 한다. 추적기간 8년 동안 신세포암으로 신장 적출술을 받은 82명의 환자 중 기관지내 전이가 발견된 4명의 환자의 CT소견을 보고한 한 보고서는 단일 병소의 폴립 모양의 기관지내 전이만 있던 한 환자에서만 근치적 우상엽 절제술을 시행할 수 있었다고 보고하였다[3]. 기관지 전이 환자를 얼마나 포함되었는지 확인할 수는 없지만 수술 후 예후 인자를 밝히는 몇몇 보고서들에서도 신장세포암의 폐내 전이의 근치적 수술 후 완전절제가 가능했던 환자들에서 좋은 예후를 발표하였다[4]. 그러나 신장세포암의 기관지내 전이가 발견된 경우에는 완전 절제가 이미 불가능한 경우가 많고 대체적으로 예후가 불량하여 고식적 시술이나 수술이 시행되는 경우가 많다. Shavit 등[5]은 전이성 신장세포암이 기관내에 종괴를 형성하여 심한 호흡곤란이 있는 환자에서 기관의 일부를 제거하고 단단 문합하는

적극적인 치험 증례를 소개하였고 Sakumoto 등[1]은 좌상엽 기관지를 막고 있는 폴립모양의 전이성 신장세포암 종괴를 기관지내시경을 통해 전기소작 고리를 이용하여 제거하고 고식적 치료방법으로서 그 유용성을 보고하였다.

신장세포암의 폐 전이 환자의 예후는 전이 종양의 크기와 완전절제여부, 림프절 전이 정도가 중요한 예후인자이며 완전절제를 시행받은 환자에서는 3년, 5년 생존율이 54%, 40%까지 보고되었다[4,6]. 이 증례에서 환자의 신장세포암의 폐기관지 전이는 수술 중 진단되었지만 완전 절제가 가능했고 림프절 및 수술 후 시행한 양전자방출 단층 촬영에서도 양성 소견이 없어 양호한 예후를 예측하고 있다. 또한 이 환자는 신장 적출술 후 8년 후에 기관지내의 전이성 신장세포암으로 진단된 환자로, 무병 기간이 길어 상대적으로 양호한 결과를 기대할 수 있다[7,8]. 이 증례에서와 같이 신장세포암의 기관지내 전이환자에서 완전 절제가 가능한 예는 매우 드물며, 국내에서는 최초의 수술 치험이기에 문헌 고찰과 함께 보고하는 바이다.

## 참 고 문 헌

1. Sakumoto N, Inafuku S, Shimoji H, et al. *Endobronchial metastasis from renal cell carcinoma: report of a case*. Surg

Today 2000;30:744-6.  
2. Katsimbri PP, Bamias AT, Froudarakis ME, Peponis IA, Constantopoulos SH, Pavlidis NA. *Endobronchial metastases secondary to solid tumors: report of eight cases and review of the literature*. Lung Cancer 2000;28:163-70.  
3. Park CM, Goo JM, Choi HJ, Choi SH, Eo H, Im JG. *Endobronchial metastasis from renal cell carcinoma: CT findings in four patients*. Eur J Radiol 2004;51:155-9.  
4. Piltz S, Meimarakis G, Wichmann MW, Hatz R, Schildberg FW, Fuerst H. *Long-term results after pulmonary resection of renal cell carcinoma metastases*. Ann Thorac Surg 2002; 73:1082-7.  
5. Shavit L, Maly B, Rosenbaum E, Grenada T. *Endotracheal metastases in renal cell carcinoma: a life-threatening but treatable complication*. Eur J Intern Med 2007;18:161-3.  
6. Assouad J, Petkova B, Berna P, Dujon A, Foucault C, Riquet M. *Renal cell carcinoma lung metastases surgery: pathologic findings and prognostic factors*. Ann Thorac Surg 2007;84:1114-20.  
7. Shiono S, Yoshida J, Nishimura M, et al. *Late pulmonary metastasis of renal cell carcinoma resected 25 years after nephrectomy*. Jpn J Clin Oncol 2004;34:46-9.  
8. Pfannschmidt J, Hoffmann H, Muley T, Krysa S, Trainer C, Dienemann H. *Prognostic factors for survival after pulmonary resection of metastatic renal cell carcinoma*. Ann Thorac Surg 2002;74:1653-7.

### =국문 초록=

폐장은 신장세포암의 흔한 전이 장기 중 하나이지만 기관지내 전이는 매우 드물다. 저자들은 신장세포암이 기관지내로 전이한 환자를 수술하였기에 보고한다. 8년전 신장세포암으로 좌측 신장 적출술을 받은 63세 남자가 반복적인 기침을 주소로 내원하였다. 흉부 컴퓨터 단층촬영과 기관지 내시경 검사에서 좌하엽 기관지로부터 이차 기관 분기부까지 자라는 폴립모양의 기관지내 종양이 발견되었고 생검 결과는 만성 염증 소견과 함께 괴사성 조직으로 진단되었다. 수술 중 종괴의 냉동 절편 조직검사서 전이성 신장세포암으로 확인되었고 상부의 좌하엽 기관지의 점막 침윤이 없어서 좌하엽 절제술과 림프절 청소술을 시행하였다. 최종 병리학적 검사에서도 전이성 신장세포암으로 확진되었고 림프절 전이는 없었다. 환자는 수술 후 10일째 특별한 합병증이 없이 퇴원하였다.

중심 단어 : 1. 기관지 종양  
2. 신장 세포암  
3. 폐엽절제술  
4. 종양 전이