

## Piroxicam을 이용한 개의 방광 내 종괴 치료 1례

김방실 · 김재홍 · 윤창진 · 박철호 · 이주환 · 정기남 · 문진산\* · 오기석 · 손창호<sup>1</sup>

전남대학교 수의과대학, \*국립수의과학검역원

(게재승인 : 2008년 4월 1일)

### Treatment of Canine Urinary Bladder Mass Using Piroxicam

Bang-Sil Kim, Jae-Hong Kim, Chang-Jin Yun, Chul-Ho Park, Ju-Hwan Lee, Gi-Nam Jeong,  
Jin-San Moon\*, Ki-Seok Oh and Chang-Ho Son<sup>1</sup>

College of Veterinary Medicine, Chonnam National University, Gwangju 500-757, Korea

\*National Veterinary Research and Quarantine Service, Anyang 430-824, Korea

**Abstract :** A 7-year-old, female Shih-tzu dog with clinical signs of hematuria, oliguria, stranguria was brought to the Veterinary Teaching Hospital, Chonnam National University. Ultrasonography revealed the left hydroureter, hydronephrosis and urinary bladder mass (12.1 × 22.0 mm). The dog was finally diagnosed as the secondary unilateral obstructive uropathy by urinary bladder mass. The treatment such as unilateral nephroureterectomy and chemotherapy using piroxicam were performed to the dog. After 8 months of treatment, the polyp was not detected by ultrasonography. We concluded that urinary bladder mass was cured completely.

**Key words :** Hematuria, unilateral hydroureter, urinary bladder mass, piroxicam.

## 서 론

방광종양은 개에서 일반적으로 발생하며 고양이에서 더 빈번히 발생하지만 다른 동물에서는 드물다(5). 방광종양을 분류하는데 있어서 방광점막을 구성하고 있는 이행상피에서 유래하는 종양으로는 유두종, 선종, 이행세포암종, 중층편평상피암종, 선암종 등이 있으며, 간질유래 종양으로는 횡문근종, 평활근종, 섬유종 및 혈관종 등이 알려져 있다. 종양과 유사한 증식성 병변으로는 폴립양 방광염(polypoid cystitis), 호산구성 방광염(eosinophilic cystitis: EC), 선성 방광염(cystitis glandularis) 및 중층편평상피 화생 등이 있다(5). 그 중 폴립양 방광염은 발생율은 드물지만 방광 점막의 염증과 함께 조직병리학적으로 종양의 증거가 없는 폴립양 덩어리 혹은 덩어리들의 발달을 특징으로 한다(3). 개에서 방광 내 폴립의 소인은 알려져 있지 않지만, 방광 점막의 만성적인 자극이 염증과 증식성 반응을 일으킨 것으로 추정하고 있다. 사람에게 있어서 이 병변은 카테터로 인한 방광점막의 지속적인 자극과 관련이 있다고 한다(3). 진단은 방사선촬영, 이중조영촬영, 초음파검사를 이용하여 방광 내 비정상적인 구조물을 인지하며, 가장 정확한 진단법은 수술적으로 조직 시료를 채취하

여 조직검사를 실시함으로써 이루어진다(8).

본 증례는 7세의 암컷 Shih-tzu견에서 혈뇨, 췌뇨와 배뇨시 통증을 동반하고 방광 내 종괴로 인해 편측성 수뇨관증 및 수신증에 이환된 환축으로서 이에 따른 초음파 진단과 화학요법에 의한 경과에 대하여 보고하고자 한다.

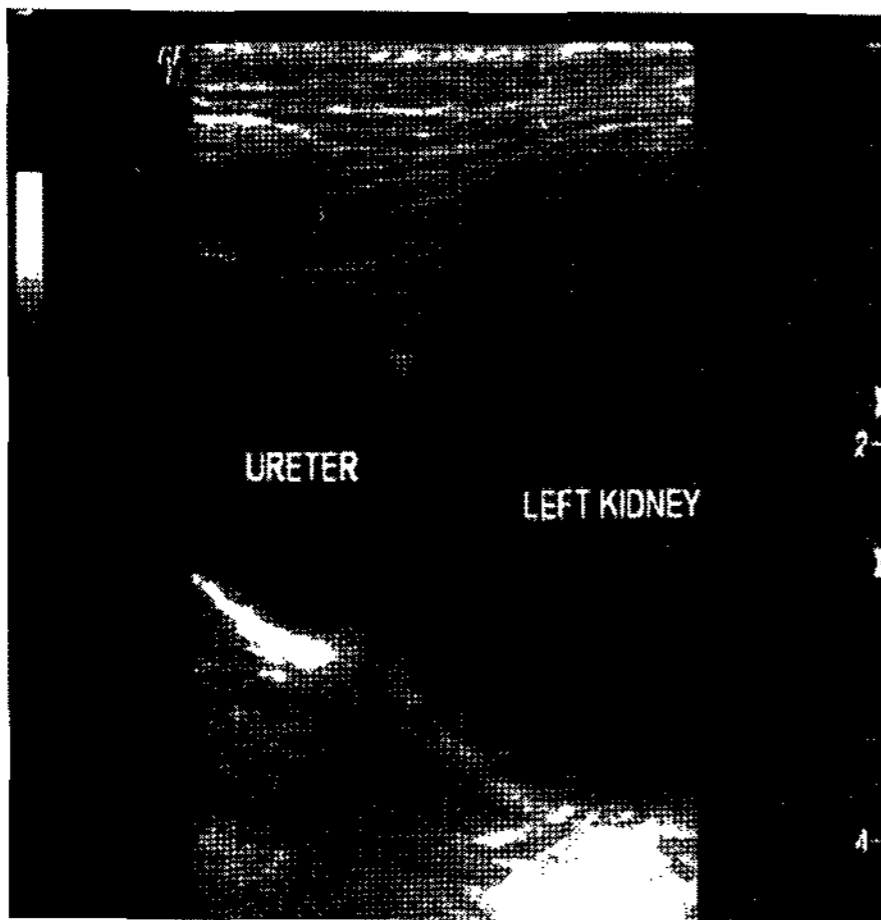
## 증 례

### 병력

환견은 체중 5.8kg, 7세의 암컷 Shih-tzu견으로 2004년 개인 동물병원에서 방광결석제거술을 받은 후, 2006년 3월 혈뇨, 췌뇨와 배뇨시 통증을 호소하여 전남대학교 동물병원에 내원하였다. 내원 시 환축의 신체검사 및 식욕과 활력은 모두 정상이었다. 혈액검사 및 혈액 화학치 검사에서 백혈구 증가를 보인 것 외에 모두 정상 범위 내에 있었으며 방광천자를 통한 뇨분석 결과 백혈구 증가 및 과립원주가 보였다.

환축을 양와자세에서 초음파 진단기(LOGIQ 7. GE Medical system)의 10 MHz linear 탐촉자를 이용하여 방광, 신장, 요관의 종단면과 횡단면을 검사하였다. 그 결과 좌측 요관 종단면의 직경이 최대 7.3 mm로 종대되었으며, 좌측 신장은 정상 초음파상을 완전히 소실하였고, 무에코성으로 나타나 수신증으로 진단하였다(Fig 1). 또한 내원 당일 방광 내 심한 염증성 물질의 저류와 함께 방광벽의 비후가 관찰되어 방광

<sup>1</sup>Corresponding author.  
E-mail : chson@chonnam.ac.kr



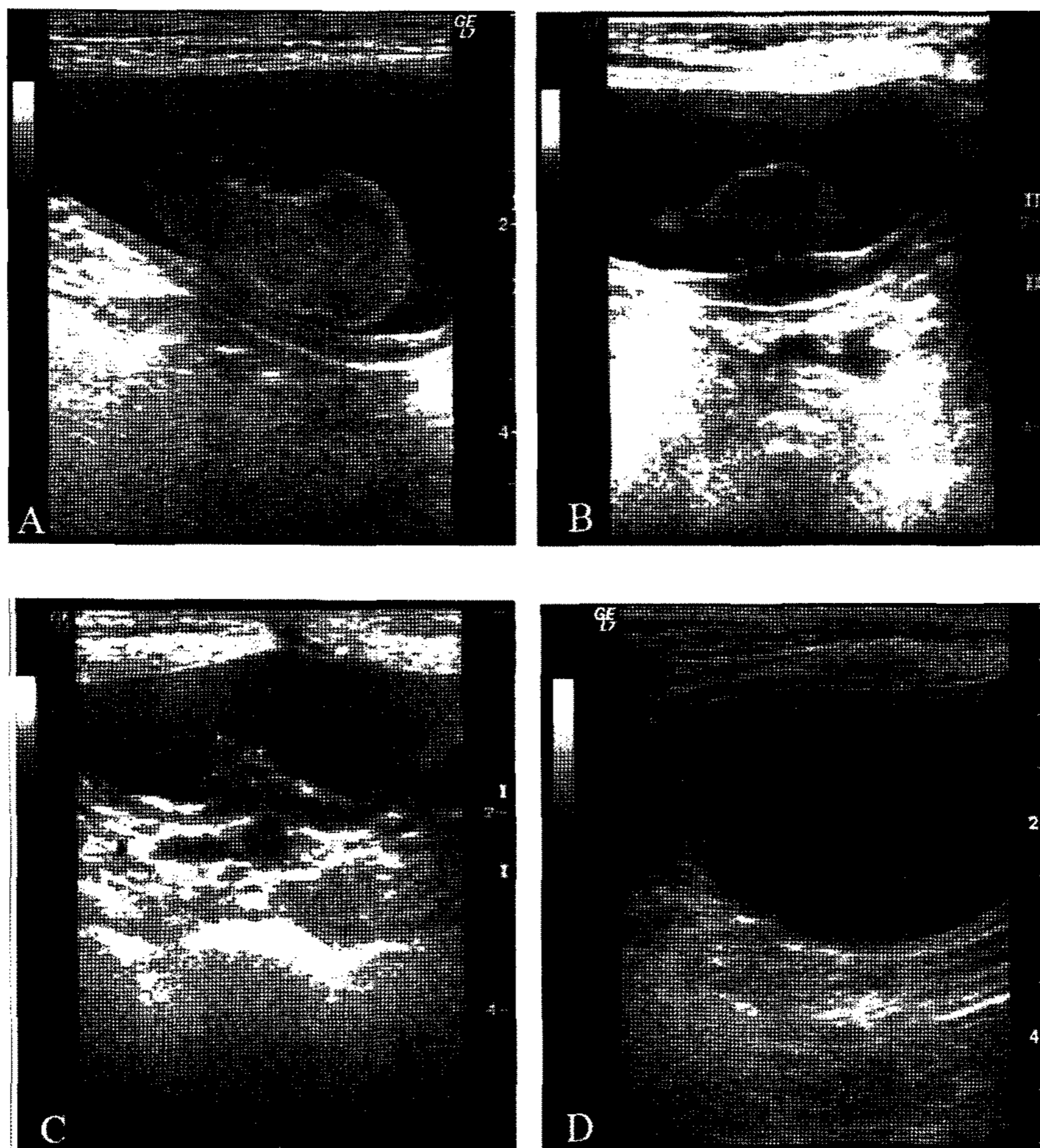
**Fig 1.** The left kidney and ureter were seen in a sagittal long-axis view. Hydronephrosis and ureteral dilation with obstructive uropathy were caused by urinary bladder mass. The normal renal cortex and medulla were not visible.

염으로 진단하였다. 따라서 항생제와 corticosteroid 계통의 약물로 치료하였다.

치료 7일 후에 초음파를 이용하여 재검사를 실시하였다. 좌측 요관의 종단면은 더욱 종대되었으며 신장은 무에코성의 직경  $38.5 \times 53.8$  mm으로 종대되었다. 방광은 염증성 부유물질의 소실로 선명하게 관찰되었고 방광 내에는 음향음영과 고에코를 보이는 작은 결석과  $12.1 \times 22.0$  mm 크기의 표면이 고에코성이며 불규칙하고, 내부는 저에코성으로 나타나는 종괴가 관찰되었으며, 방광벽은 직경 4.9 mm로 비후되어 있었다(Fig 2A). 또한 color-doppler 검사를 통해 종괴 내부에 혈관의 활동성 변화도 관찰되었다. 이와 같은 검사 결과를 바탕으로 방광 내 종괴로 인한 요로기계의 폐쇄로 진단하였다.

### 치료 및 경과

좌측 수신증과 수뇨관증이 더욱 더 심해질 것으로 판단되어 일차적으로 좌측 신장 적출술 및 요관 적출술을 실시하였으며, 이 때 방광 내 종괴에 대한 수술적 검사를 축주가



**Fig 2.** After using piroxicam, ultrasonographic appearances of urinary bladder in the dog. A: Before just chemotherapy, a large, sessile bladder mass ( $12.1 \times 22.0$  mm) was identified projecting into the lumen of bladder. The wide base of attachment and localized wall thickening (4.8 mm) was observed. B: After 2 months using piroxicam, a bladder mass was decreased ( $8.7 \times 14.7$  mm) but wall thickness was slightly decreased (4.5 mm). C: After 5 months, a bladder mass of size ( $5.7 \times 5.3$  mm) and wall thickness (2.3 mm). D: After 8 months, bladder mass was not visualized.

요구하지 않았기에 조직검사는 실시할 수 없었다. 연속적인 수술 후 처치를 실시하였으며 수술 10일 후에 발사하였다.

이후 방광 종괴에 대한 처치를 시작하였다. 화학요법으로 piroxicam (Feldene™, 0.3 mg/kg PO q48h)을 단독 투여하였으며, 초음파검사를 통하여 경과 및 예후를 관찰하였고 piroxicam에 의해 나타날 수 있는 부작용은 정기적으로 혈액 화학치검사를 통해 확인하였다. 초음파검사를 통해 piroxicam 투여 직전 종괴의 크기는 내원 초기 종괴와 같은 크기로 12.1 × 22.0 mm이었고, 활발한 혈관운동이 관찰되었다(Fig 3A). 2개월 후 종괴는 8.7 × 14.7 mm의 크기로 약간 감소하였고(Fig 2B), 여전히 활발한 혈관운동을 하였으며 방광점막의 두께는 4.5 mm이었다(Fig 3B). 투약 5개월 후 종괴는 5.7 × 5.3 mm 크기로 감소하였으며 더 이상의 혈관운동은 관찰되지 않았다(Fig 2C). 이때의 방광점막은 2.3 mm로 뚜렷한 감소를 보였다. 관찰 7개월 후 2.9 × 4.4 mm로 종괴의 크기는 확연히 감소하였으며, 8개월 후 초음파 검사를 통해 더 이상 종괴가 관찰되지 않음을 확인한 후(Fig 2D) 방광절개를 통해 결석을 제거하였다. Piroxicam은 완전 치료 판정이 날 때까지 연속적으로 투약하였으며 piroxicam에 의한 부작용은 나타나지 않았다.

## 고 찰

개에서 비뇨기계 종양 중에서 방광 종양은 빈번히 발생한다(7). 방광 종양은 침습적이고, 임상증상으로 배뇨곤란, 혈뇨가 나타나며 종종 점막괴사를 일으켜서 요관의 폐쇄에 의한 요관압의 증가 및 수신증을 유발할 수 있다(4). 방광종양과 감별해야 하는 폴립양 방광염(polypoid cystitis)은 발생율은 드물지만, 만성적인 염증과 방광 내 다수의 주름 혹은 돌기들을 특징으로 하는 질환으로 주 임상증상은 혈뇨이다(3). 초음파상으로 폴립양 방광염은 방광벽의 비후와 함께 방광 내로 돌출한 다수의 덩어리들이 관찰된다. 큰 덩어리가 방광점막

에 자루형태로 부착되어있는 경우도 있는데, 부착부가 목없는 형태라면 종양일 가능성이 높다(9).

본 증례는 임상 및 육안적 소견으로 혈뇨 및 배뇨곤란을 보였고, 초음파검사를 통해 방광의 전배측에 결석과 종괴가 함께 관찰되었으며 좌측 수신증 및 수신관증이 관찰되었다. 또한 방광벽 두께가 두껍고, 방광 내 종괴는 불규칙하고 목 없는 덩어리 형태였으며, color-doppler에 의해 혈관 운동성이 관찰된 바 방광종양과 유사한 초음파 소견을 나타내었다. 그러나 감별진단 대상 질병으로 종양이 의심되었으나 방광 내 종괴에 대한 수술적 검사를 축주가 요구하지 않았기에 조직검사는 실시할 수 없었다. 따라서 방광염을 동반한 방광 내의 종괴에 대하여 piroxicam을 통한 화학요법을 시행하였다.

방광 내 종괴에 대한 치료에는 부분적인 방광절제술(3), 화학요법(1) 등이 있다. Calaluce 등(1)은 초기에 이용하는 화학요법으로 amoxicillin, cephalixin과 같은 항생제가 유효하며, nonsteroidal-antiinflammatory drugs(NSAIDs) 계통의 sulindac, piroxicam, aspirin이 결장의 폴립, 암종의 화학요법으로 유효하다고 보고하였다. NSAIDs의 항암작용기전에 대해 정확히 알려져 있지 않으나 암의 다양한 종류에 대해 예방과 치료에 효과적이라고 하였다(1) 또한 piroxicam은 진통작용 뿐만 아니라 항염증 작용에도 효능이 있으며(7), Mohammed 등(6)은 piroxicam은 cyclo-oxygenase(COX) 억제를 통한 세포자멸사와 혈관신생 요소의 변이가 이행세포암종을 가진 개에 항암효과를 보이는데 중요한 역할을 한다고 보고하였다. Khan 등(2)은 COX-2와 관련한 프로스타글란딘이 종양내 혈관을 확장시키는데 작용하며, 따라서 NSAIDs를 통한 프로스타글란딘의 억제는 국소적인 혈관의 소실을 유도하여 종양덩어리를 줄일 수 있다고 보고하였다.

본 환견은 수술에 대한 축주의 심리적, 경제적 부담으로 인하여 방광 내 종괴에 대한 치료로 외과적 절제가 아닌 화학요법을 처치하였고, 종양 가능성을 배제할 수 없기 때문에 piroxicam 단독투여를 적용하였으며 그에 따른 경과를 초음

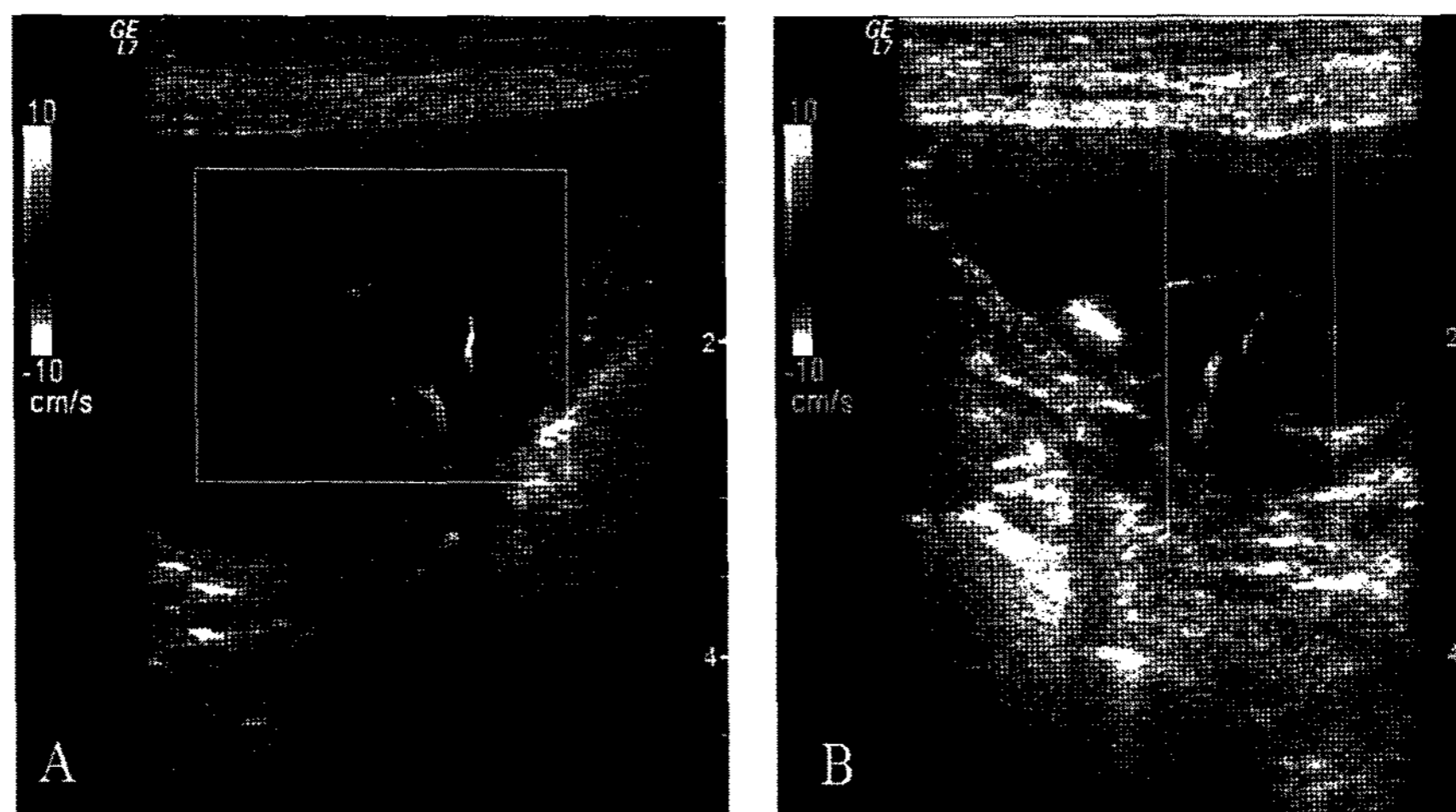


Fig 3. Color doppler images of bladder mass in dog before (A) and after 3 months (B) using piroxicam. The bladder mass and blood vessels were slowed down.

파검사와 혈액화학치 검사를 통해 모니터링 하였다.

그 결과 투여 전 종괴의 크기(12.1 × 22.0 mm)는 2개월 후에는 8.7 × 14.7 mm로 감소하였으며, 투약 후 8개월에는 초음파상으로 종괴를 관찰할 수 없었다. 또한 방광 내 종괴의 혈관 운동성도 투약 5개월 이후부터는 관찰되지 않았으며, 투약 전 방광벽의 두께(4.9 mm)가 투약 5개월 이후에는 2.3 mm의 정상크기로 감소되었다. 따라서 투약 8개월 이후에는 piroxicam을 투여하지 않았으며 초음파검사를 통한 모니터링을 통해 종괴가 없어진 것으로 판단하여 투약 1년 후 방광결석제거술을 실시하여 결석을 제거하였으며 육안적으로 완전히 치료된 것으로 확인하였다.

## 결 론

본 증례는 혈뇨, 피뇨 및 배뇨 시 통증을 호소하고 방광결석의 기왕력이 있는 7세 Shih-tzu견으로 방광염을 동반한 방광결석을 의심하였다. 그러나 초음파검사 결과 좌측 수신증과 수신관증이 관찰되었으며, 이는 방광 내 종괴에 의해 속발성으로 발생한 것임을 확인하였다. 따라서 증상의 개선을 위해 일차적으로 좌측신장요관제거술 후 방광 내 종괴를 제거하기 위한 화학요법으로 piroxicam을 단독 투여 하였다. 그 결과 투여 8개월 후, 종괴는 초음파검사를 통해 관찰되지 않았으며, 방광결석제거술을 실시하여 방광 내부를 확인 후 방광 내 종괴 완치를 육안적으로 확인하였다.

## 참 고 문 헌

1. Calaluca R, Earnest DL, Heddens D, Einspahr JG, Roe D, Bogert CL, Marshall JR and Alberts DS. Effects of Piroxicam on Prostaglandin E2 Levels in Rectal Mucosa of Adenomatous Polyp Patients: A Randomized Phase IIb Trial. *Cancer Epidemiol Biomarkers Prev* 2000; 9(12): 1287-1292.
2. Khan KNM, Knapp DW, Denicola DB, Harris RK. Expression of cyclooxygenase-2 in transitional cell carcinoma of the urinary bladder in dogs. *Am J Vet Res* 2000; 61: 478-481.
3. Martinez I, Mattoon JS, Eaton KA, Chew DJ and Dibartola SP. Polypoid Cystitis in 17 Dogs (1978-2001). *J Vet Intern Med* 2003; 17: 499-509.
4. McGavin MD, Zachary JF. Urinary system. In: *Pathologic basis of veterinary disease*, 4th ed. St. Louis: Mosby Elsevier. 2007: 689-691.
5. Meuten DJ. Tumors of the urinary system. In: *Tumors in Domestic Animals*, 4th ed. Ames, Iowa State Press. 2002: 524-546.
6. Mohammed SI, Dhawan D, Abraham S, Snyder PW, Waters DJ, Craig BA, Lu M, Wu L, Zheng R, Stewart J, Knapp DW. Cyclooxygenase inhibitors in urinary bladder cancer: in vitro and in vivo effects. *Mol Cancer Ther* 2006; 5: 329-336.
7. Morgan RV, Bright RM, Swartout MS. Diseases of the Urinary Bladder. In: *Handbook of small animal practice*, 4th ed. Philadelphia: Saunders. 2003: 545.
8. Mutsaers AJ, Widmer WR, Knapp DW. Canine transitional cell carcinoma. *J Vet Intern Med* 2003; 17: 136-144.
9. Nyland TG, Mattoon JS. Urinary Tract. In: *Small animal diagnostic ultrasound*, 2nd ed. Philadelphia: Saunders. 2002: 185-186.