

## 오디 괄약근 기능 이상으로 인한 소아의 재발 급성 췌장염 1예

경북대학교 의과대학 소아과학교실, \*대구가톨릭대학교 의과대학 내과학교실  
최병호 · 박선민 · 김호각\* · 김정미 · 홍석진 · 김정옥 · 조민현 · 최병호

### Recurrent Acute Pancreatitis Associated with Sphincter of Oddi Dysfunction in a Child

Byung Ho Choi, M.D., Sun Min Park, M.D., Ho Gak Kim, M.D.\*, Jung Mi Kim, M.D.,  
Suk Jin Hong, M.D., Jung Ok Kim, M.D., Min Hyun Cho, M.D. and Byung Ho Choe, M.D.

Department of Pediatrics, Kyungpook National University School of Medicine,  
\*Department of Internal Medicine, Catholic University of Daegu School of Medicine, Daegu, Korea

Recent studies suggest that sphincter of Oddi dysfunction (SOD) is one of the possible causes of unexplained recurrent acute pancreatitis in children. A 14-year-old boy who had suffered from idiopathic recurrent acute pancreatitis was diagnosed with SOD. Abdominal ultrasonography, computerized tomography, and magnetic resonance cholangiopancreatography revealed no evidence of stone, tumor, or pancreatic ductal anomaly. Endoscopic retrograde cholangiopancreatography (ERCP) and sphincter of Oddi manometry (SOM) revealed elevated basal pressure and tachyoddia consistent with SOD. Hence, an endoscopic pancreatic sphincterotomy was performed. We report a case of recurrent acute pancreatitis associated with SOD in a child. ERCP and SOM may be considered in patients with multiple unexplained attacks of pancreatic pain and negative abdominal imaging. (*Korean J Pediatr Gastroenterol Nutr* 2008; 11: 193~197)

**Key Words:** Pancreatitis, Sphincter of Oddi dysfunction, Sphincterotomy, Child

### 서 론

두 차례 이상 반복적으로 급성 췌장염이 발생하는 경

우 이를 흔히 재발 급성 췌장염이라 한다<sup>1)</sup>. 재발 급성 췌장염의 원인으로 알코올, 고지질혈증, 담석, 고칼슘혈증, 분할 췌장(pancreas divisum), 찌꺼기(미세담석), 유전 췌장염, 자가면역 췌장염, 오디 괄약근(sphincter of Oddi) 기능 이상(dysfunction) 등이 있다<sup>1)</sup>. 국내에서는 원인 미상의 재발성 췌장염 환자에서 오디 괄약근 기능 이상을 진단하고 치료한 보고는 드물며 소아에서는 아직까지 보고가 없다<sup>2)</sup>.

접수 : 2008년 7월 22일, 승인 : 2008년 8월 28일  
책임저자 : 최병호, 700-721, 대구시 중구 삼덕동 2가 50  
경북대학교 의과대학 소아과학교실  
Tel: 053-420-5704, Fax: 053-425-6683  
E-mail: bhchoi@knu.ac.kr

저자 등은 원인이 명확하지 않던 재발 급성 췌장염 소아 환자에서 오디 괄약근 기능 이상을 의심하여 내시경 역행성 췌담관 조영술(Endoscopic Retrograde Cholangiopancreatography, ERCP)을 시행하고, 오디 괄약근 운동검사(manometer)에서 오디 괄약근 운동 이상(dyskinesia)으로 진단된 1예를 경험하였기에 문헌 고찰과 함께 국내 소아에서는 처음으로 보고한다.

**증 례**

**환 아:** 김○○, 남아, 14세  
**주 소:** 내원 하루 전부터 있어온 간헐적 상복부 통증  
**과거력:** 내원 2년 9개월 전에도 3일간의 상복부 통증을 주소로 입원하였다. 입원 2일 전 저녁에 돼지고기를 먹고 복통이 시작되었으며 복통은 심와부를 중심으로 극심하였고, 왼쪽 옆구리와 등쪽으로 전달이 되었으며 복부 전체에 10분 간격으로 무지근한 통증이 반복되었다. 당시 amylase 584 U/L (정상범위 30~110 U/L), lipase 3,290 U/L (정상범위 23~300 U/L)으로 급성 췌장염 진단을 받았다. 당시 실시한 복부 CT (computed tomography)와 복부 MRCP (magnetic resonance cholangiopancreatography)에서 분할 췌장이나 췌담관 합류 이상(anomalous junction of pancreatobiliary drainage) 등의 구조적인 이상은 보이지 않았다(Fig. 1). 금식과 영양 공급 등 대증적 치료를 시행 받은 후 복통은 다음 날부

터 호전되었으나 amylase, lipase는 입원 22병일에 정상화가 되었으며 이후 정상 식이가 되어 퇴원하였다. 퇴원 2개월 후 추적 검사한 혈중 췌장 효소치가 amylase 165 U/L, lipase 1,514 U/L로 증가되었으나 당시 증상이 없어서 식이 요법만으로 조절하였다. 이후 이번 재발이 생기기까지는 외래에서 경과 관찰 중에 복통은 없었고 혈장 췌장 효소치도 정상이었다.

**가족력 및 사회력:** 췌장염을 포함한 특이 소견은 없었고, 음주 및 흡연은 하지 않았다.

**진찰 소견:** 내원 시 혈압은 124/75 mmHg, 체온은 36.7°C, 맥박은 분당 80회, 호흡수는 분당 23회였다. 신체 검사에서 전신 상태는 급성 병색을 보였다. 공막에 황달은 보이지 않았고 흉부 소견에서 심음은 규칙적이고 심잡음은 들리지 않았으며 호흡음은 깨끗하였다. 복부는 편평하고 부드러웠고 간과 비장은 촉지 되지 않았다. 우상복부에 압통이 있었으나 반발통은 없었다.

**검사 소견:** 말초혈액 검사에서 백혈구 수 15,390/mm<sup>3</sup>, 혈소판 380,000/mm<sup>3</sup>였다. 혈청 생화학 검사에서 AST 22 U/L, ALT 23 U/L, ALP (alkaline phosphatase) 290 IU/L, 총 빌리루빈 1.1 mg/dL, 총 콜레스테롤 160 mg/dL, 총단백 8.1 g/dL, 알부민 5.2 g/dL, 칼슘 10.2 mg/dL, amylase 908 U/L, lipase 3,094 U/L이었고 ANA (antinuclear antibody) 검사는 음성이었다. 동일 가계 내에 췌장염의 가족력이 없어 유전자 변이 검사는 시행하지 않았다. 입원 8병일에 시행한 복부 초음파에서는 췌

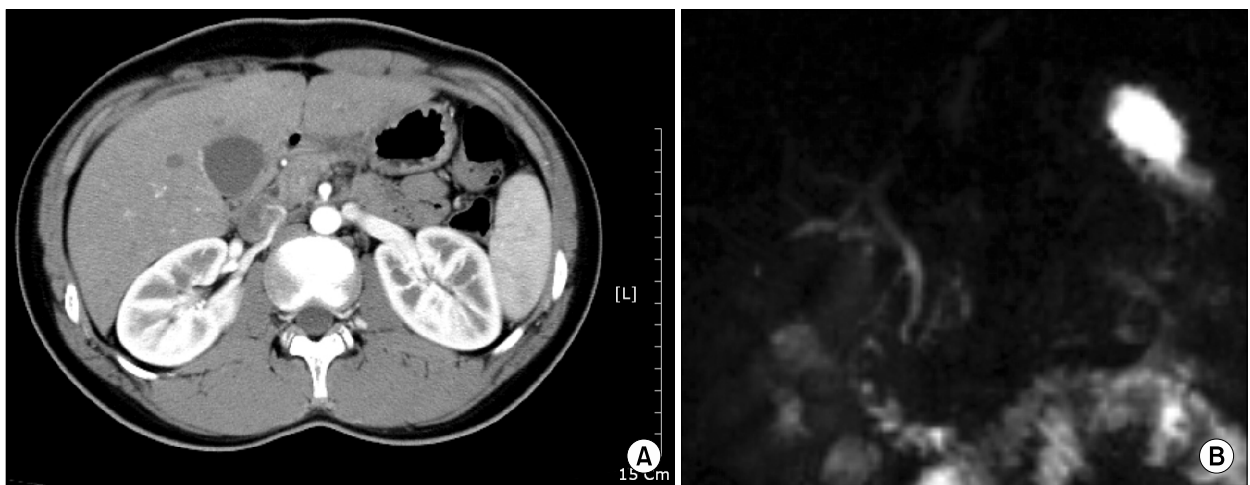


Fig. 1. Abdominal CT (A), MRCP (B) shows normal common bile duct and pancreatic duct without pancreatic ductal anomalies.

장의 전반적인 부기가 보였고 췌장 주위에 소량의 복수가 관찰되었다(Fig. 2).

**ERCP 소견:** 오디 괄약근 기능을 확인하기 위해 ERCP를 시행하였으며 ERCP에서는 결석이나 종양이 없었고, 담도 및 췌관의 특이소견도 보이지 않았다(Fig. 3). 췌관 개구부 협착이나 상류 부분 췌관의 확장은 없었고 췌관에 주입된 조영제가 수분 내에 십이지장으로 배출되어서 오디 괄약근 협착(stenosis)은 배제할 수 있었다.

췌관에서 오디 괄약근 운동검사를 시행하였다. 압력 측정은 SOM-21-S-Lehman 도관(Wilsno-Cook Medical, Winston-Salem, NC, USA)을 사용하였다. 도관 말단부의 3개의 측공 중 하나는 유도 철사의 삽입에 사용하

고, 또 하나는 췌액의 흡입에 사용하고, 남은 한 측공을 이용하여 Meditronic Synetics사의 수압펌프 장치로 분당 0.25 mm의 지속적인 물을 공급하면서 압력을 측정하였다. 도관을 주췌관에 삽입 후 pull-through technique으로 췌관에서 췌장괄약근을 거쳐 십이지장으로 빠지면서 압력을 측정하는 방식을 3회 되풀이 하였다. 측정되는 압력은 Synetics Polygram for Window (Synetics Medical AB, Stockholm, Sweden)을 이용하여 기록하였다.

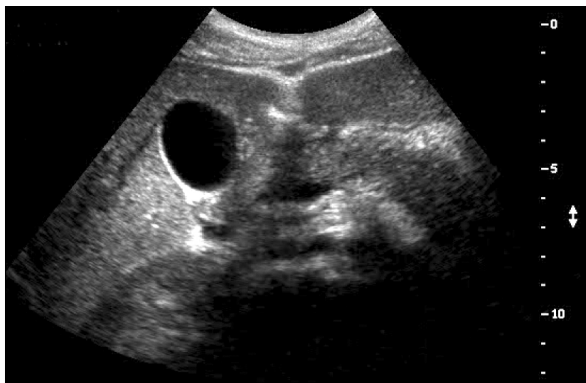

Fig. 2. Abdominal USG shows diffuse pancreatic swelling and scanty ascites around pancreas.

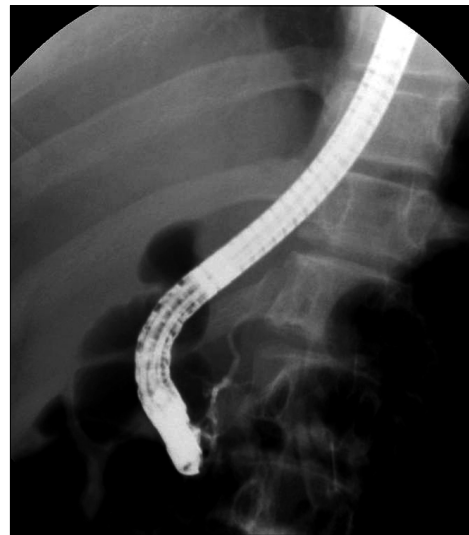

Fig. 3. The findings of endoscopic retrograde cholangiopancreatography. The main duct and side branches of pancreatic duct were normal without stricture or stone/tumor.

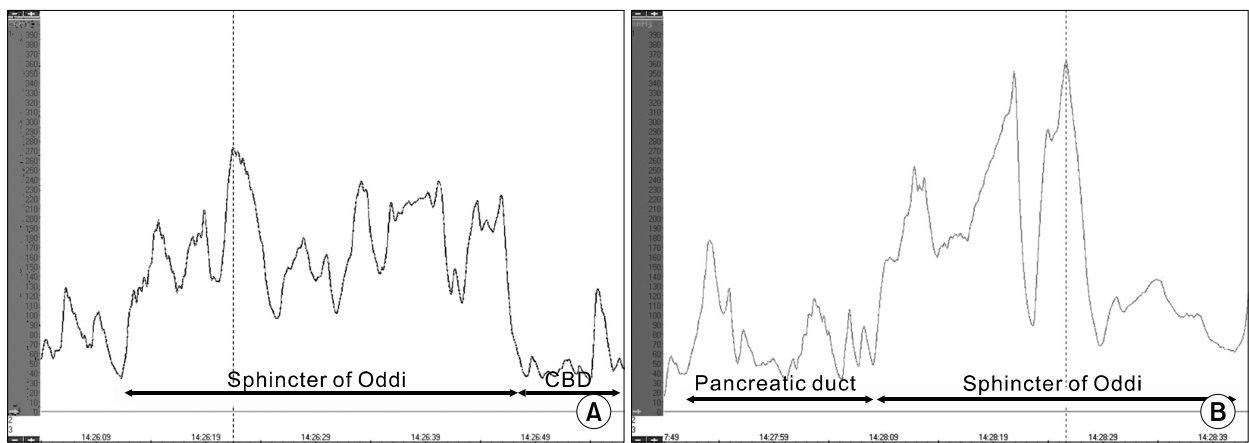


Fig. 4. The findings of ERCP (endoscopic retrograde cholangiopancreatography) manometry. The basal pressure was elevated more than 40 mmHg (A) and the peak pressure was higher than 350 mmHg (B).

오디 괄약근 운동 검사 결과 오디 괄약근의 기저압 (basal pressure)이 100 mmHg이었고 연속적인 수축과 관찰되어 분당 8회의 수축을 보였으며(Fig. 4A), 수축과의 최고 압력은 350 mmHg를 나타내어(Fig. 4B) 오디 괄약근 운동 이상을 보였다.

**치료 및 경과:** 재발 방지를 위해 표준형 유두절개도를 이용하여 내시경 췌관 유두 괄약근 절개술을 시행하였으며 십이지장에서 췌관 괄약근에 의한 돌출 부분이 완전 소실되도록 절개하였다. 시술 3일째 혈중 췌장 효소치는 amylase 46 U/L, lipase 302 U/L로 떨어지고 음식 섭취를 해도 증상이 없어서 퇴원하였다. 퇴원 후 1년 이상 외래 추적 관찰 중으로 특별한 증상 없이 건강하게 지내고 있다.

## 고 찰

급성 췌장염의 원인을 감별하기 위하여 기본적인 병력 조사, 혈액검사, 영상검사 등을 시행하게 되는데, 병력 조사로써 알코올, 약물 등의 원인을 감별할 수 있고, 기본 혈액 검사로써 고칼슘혈증이나 고지질혈증 등에 의한 췌장염을 진단할 수 있으며, 복부 초음파 및 복부 CT를 통하여 췌장이나 췌관의 선천 기형, 담석이나 종양을 확인할 수 있다.

하지만 자세한 병력 조사, 혈청 생화학 검사, 복부 초음파 및 CT 등을 시행하여도 10~30% 정도의 급성 혹은 재발 급성 췌장염 환자에서는 원인을 명확하게 찾아 내기가 어렵다<sup>1)</sup>. 국내에서도 소아에서 췌장염의 재발의 원인으로 자가면역 만성 췌장염, 췌장 결석, 췌담관 합류 이상, 불완전 분할 췌장, 선천성 췌관 변이, 십이지장 내강 내 계실에 의한 반복 췌장염, 유전 췌장염 등 다양한 원인들이 보고된 바 있다<sup>3~8)</sup>.

오디 괄약근 기능 이상은 임상적으로 췌장 유래성 동통이 있지만 각종 영상 진단에서 결석이나 종양 등의 기질적 병변이 없을 경우에 의심할 수 있다. 국내에서는 1990년 오디 괄약근 기능 상실이 처음 보고된 이후 산발적 보고가 있어왔다<sup>2)</sup>. 소아에서도 원인 불명인 급성 혹은 만성 재발 췌장염의 진단에 있어서 ERCP의 시행빈도가 늘어나면서 오디 괄약근 기능 상실이 소아 췌장염의 원인이 될 수 있다는 여러 문헌 보고가 있다<sup>9,10)</sup>. Guerlud 등<sup>9)</sup>은 1~18세의 원인 미상인 재발 급성 췌장

염 소아 환자 51명을 대상으로 내시경 역행 췌담관 조영술을 시행하였고, 51명 중 3명에서 오디 괄약근 기능 이상을 진단하였다. Hsu 등<sup>10)</sup>은 22명의 급성, 만성 또는 재발 췌장염을 가진 1~17세 소아 환아를 대상으로 내시경 역행성 췌담관 조영술을 시행하여 이 중 2명에서 오디 괄약근 기능 이상을 확인하였다. 따라서 원인 미상의 재발 췌장염 환자에서는 소아에서도 오디 괄약근 기능 이상을 의심하여 오디 괄약근 운동 검사가 필요하다는 것을 제시하였다.

오디 괄약근 기능 이상은 담낭 절개술이나 ERCP를 시행 후 많이 발생한다고 알려져 있다<sup>11,12)</sup>. 오디 괄약근 기능 이상은 병리적 기전에 따라 크게 오디 괄약근 협착과 오디 괄약근 운동 이상으로 나누게 된다<sup>13)</sup>. 오디 괄약근 협착은 담도 말단부의 협착이 생기는 기질적 이상으로 췌장염, 담석의 유두부 통과, 외상, 감염 등에 의한 이차적인 염증과 섬유화가 원인이 된다. 오디 괄약근 운동 이상은 기질적 이상 없이 긴장 항진 또는 경련으로 인한 기능 장애로 ERCP를 통한 오디 괄약근 운동 검사가 진단의 절대 표준이다<sup>14)</sup>. 오디 괄약근 운동 이상의 운동 검사 소견으로는 오디 괄약근 기저압 증가 (>40 mmHg), 분당 위상차 수축파(phasic contraction) 횡수 증가(>7/min), 후방성 전파(retrograde contraction)의 증가(>50%), cholecystokinin-octapeptide에 대한 모순된 반응 등이 있다<sup>15~17)</sup>.

본 증례의 경우 내시경 췌관 유두 괄약근 절개술을 시행 후 압력의 재측정을 통한 췌장관 압력 감소의 확인은 하지 않았는데 시술 후 육안으로 괄약근이 절개되었음을 확인하였을 뿐만 아니라 압력 측정에 따른 췌장염의 악화 위험이 부가적으로 있기 때문에 소아에서 반드시 해야 되는 것은 아니라고 판단하였다.

오디 괄약근 기능 이상의 치료제로 평활근 이완제나 칼슘 통로 길항제 등이 있으나 효과가 제한적이다<sup>18,19)</sup>. 내시경 췌관 유두 괄약근 절개술은 선택 치료법으로 30~60%의 성인 췌장염 환자에서 통증 경감의 효과를 보였다<sup>20,21)</sup>. 최근 소아에서도 오디 괄약근 기능 이상에 대한 내시경적 치료를 시행한 보고들이 있는데 Varadarajulu 등<sup>22)</sup>은 오디 괄약근 기능 이상으로 진단된 소아 6명에게 괄약근 절개술을 실시한 후 약 1~4년을 추적한 결과 4명에서 재발을 보이지 않았음을 보고하였다. 그러나 치료 효과를 증명하기 위해서는 더 많은 연

구가 필요하다. 본 증례 보고의 한계점은 2년 9개월 만에 재발한 환아에서 내시경 췌관 유두 괄약근 절개술 후 추적 기간이 1년에 불과하므로 시술에 의한 재발 예방을 판단하기에는 아직 이르다는 점이다. 그러나 특별한 원인 없이 췌장염이 재발할 경우 소아 연령에서도 오디 괄약근 기능 이상을 의심할 필요가 있으며 오디 괄약근 운동 검사에서 이상을 보일 때 선별적으로 괄약근 절개술을 시행하는 것이 도움을 줄 것으로 생각한다.

### 요 약

저자 등은 원인이 확실하지 않았던 재발성 급성 췌장염의 14세 소아 환자에서 오디 괄약근 운동 검사로 오디 괄약근 운동 이상을 진단하고, 내시경 췌관 유두 괄약근 절개술을 시행하여 치료한 증례를 경험하였기에 보고한다.

### 참 고 문 헌

- 1) Levy MJ, Geenen JE. Idiopathic acute recurrent pancreatitis. *Am J Gastroenterol* 2001;96:2540-55.
- 2) 김명환, 이성구, 장윤희, 유병무, 서동완, 방혜승 등. Oddi 괄약근 운동 이상 환자 16예의 임상 양상. *대한소화기내시경학회지* 1996;16:585-90.
- 3) 최인영, 진소희, 최경단, 김경모. 자가면역성 만성 췌장염으로 진단된 소아 1예. *대한소아소화기영양학회지* 2007;10:215-20.
- 4) 이승현, 엄지현, 정기섭, 김명준. 다발성 췌관석에 의한 만성 재발성 췌장염 1예. *대한소아소화기영양학회지* 2001;4:256-60.
- 5) 황중호, 이상호, 권효준, 최홍석, 김진만, 장성원 등. 부췌관 배액술로 치료한 췌담관 합류 이상과 불완전 분할 췌 동반 1예. *대한내과학회지* 2007;72:546-50.
- 6) 윤수지, 정준표, 지상원, 김기중, 박승우, 이세준 등. 재발성 급성 췌장염 환자에서 발견된 흥미로운 췌관 변이. *대한소화기내시경학회지* 2002;24:122-5.
- 7) 지문중, 강신용, 최병호, 박진영. 십이지장 내강 내 게실로 인한 반복적인 췌장염 1예. *대한소아외과학회지* 2005;11:175-9.
- 8) 김재영, 최성호, 임종술, 김수진, 김인주, 김철민. 췌장가성 낭종과 췌관 출혈이 합병된 Cationic Trypsinogen R122H 유전자 변이에 의한 유전 췌장염 1예. *대한소화기학회지* 2005;45:130-6.
- 9) Guelrud M, Mujica C, Jaen D, Plaz J, Arias J. The role of ERCP in the diagnosis and treatment of idiopathic recurrent pancreatitis in children and adolescents. *Gastrointest Endosc* 1994;40:428-36.
- 10) Hsu RK, Draganov P, Leung JW, Tarnasky PR, Yu AS, Hawes RH, et al. Therapeutic ERCP in the management of pancreatitis in children. *Gastrointest Endosc* 2000;51:396-400.
- 11) Geenen JE, Hogan WJ, Dodds WJ, Toouli J, Venu RP. The efficacy of endoscopic sphincterotomy after cholecystectomy in patients with sphincter-of-Oddi dysfunction. *N Engl J Med* 1989;320:82-7.
- 12) Tarnasky P, Cunningham J, Cotton P, Hoffman B, Palesch Y, Freeman J, et al. Pancreatic sphincter hypertension increases the risk of post-ERCP pancreatitis. *Endoscopy* 1997;29:252-7.
- 13) Hogan WJ, Sherman S, Pasricha P, Carr-Locke D. Sphincter of Oddi manometry. *Gastrointest Endosc* 1997;45:342-8.
- 14) Petersen BT. Sphincter of Oddi dysfunction, part 2: evidence-based review of the presentations, with "objective" pancreatic findings (types I and II) and of presumptive type III. *Gastrointest Endosc* 2004;59:670-87.
- 15) Guelrud M, Mendoza S, Rossiter G, Villegas MI. Sphincter of Oddi manometry in healthy volunteers. *Dig Dis Sci* 1990;35:38-46.
- 16) Toouli J, Roberts-Thomson IC, Dent J, Lee J. Sphincter of Oddi motility disorders in patients with idiopathic recurrent pancreatitis. *Br J Surg* 1985;72:859-63.
- 17) Toouli J, Di Francesco V, Saccone G, Kollias J, Schloithe A, Shanks N. Division of the sphincter of Oddi for treatment of dysfunction associated with recurrent pancreatitis. *Br J Surg* 1996;83:1205-10.
- 18) Brandstatter G, Schinzel S, Wurzer H. Influence of spasmolytic analgesics on motility of sphincter of Oddi. *Dig Dis Sci* 1996;41:1814-8.
- 19) Khuroo MS, Zargar SA, Yattoo GN. Efficacy of nifedipine therapy in patients with sphincter of Oddi dysfunction: a prospective, double-blind, randomized, placebo-controlled, cross over trial. *Br J Clin Pharmacol* 1992;33:477-85.
- 20) Thatcher BS, Sivak MV Jr, Tedesco FJ, Vennes JA, Hutton SW, Achkar EA. Endoscopic sphincterotomy for suspected dysfunction of the sphincter of Oddi. *Gastrointest Endosc* 1987;33:91-5.
- 21) Neoptolemos JP, Bailey IS, Carr-Locke DL. Sphincter of Oddi dysfunction: results of treatment by endoscopic sphincterotomy. *Br J Surg* 1988;75:454-9.
- 22) Varadarajulu S, Wilcox CM. Endoscopic management of sphincter of Oddi dysfunction in children. *J Pediatr Gastroenterol Nutr* 2006;42:526-30.