

폐구균에 의한 괴사성 폐렴 후 합병한 비전형적 용혈성 요독 증후군 1례

서울대학교 의과대학 소아과학교실

조은영 · 최영준 · 이선희 · 조희연 · 이진아
최은화 · 하일수 · 정해일 · 이환중 · 최 용

A Case of Hemolytic Uremic Syndrome Complicated by Pneumococcal Necrotizing Pneumonia

Eun Young Cho, M.D., Young June Choe, M.D., Sun Hee Lee, M.D.
Hee Yeon Cho, M.D., Jina Lee, M.D., Eun Hwa Choi, M.D., Il Soo Ha, M.D.
Hae Il Cheong, M.D., Hoan Jong Lee, M.D. and Yong Choi, M.D.

Department of Pediatrics, Seoul National University College of Medicine, Seoul, Korea

Streptococcus pneumoniae is a common cause of acute otitis media, sinusitis, pneumonia, and the invasive bacterial infections in children. Rarely, *S. pneumoniae* is an uncommon cause of hemolytic-uremic syndrome (HUS). We report a 33 month-old girl who presented with pneumonia, and subsequently developed HUS. Her pulmonary infection was complicated by necrotizing pneumonia and acute respiratory distress syndrome. Cultures from blood and pleural fluid grew *S. pneumoniae*, serotype 19A. She was treated with antibiotics, dialysis and mechanical ventilatory support. She was discharged with normal renal function after 2 months of management. She remained healthy without renal complications at the 5 year follow-up visit. (*Korean J Pediatr Infect Dis* 2008;15:206-211)

Key Words : *Streptococcus pneumoniae*, Hemolytic-uremic syndrome, Necrotizing pneumonia

서론

폐구균(*Streptococcus pneumoniae*: Pneumococcus)은 소아에서 중이염과 부비동염 등의 상기도 감염증을 잘 일으키며, 균혈증, 수막염, 폐렴 등 침습성 질환의 가장 흔한 원인균이다. 또한 드물게 용혈성 요독 증후군(hemolytic-uremic syndrome, HUS)이 폐구균 감염으로 인해 발생할 수 있는데, 이 경우 매우 불량한 예후를 보이는 것으로 알려져 있다¹⁾. 해외 보고에 의하면 최근 폐구균 감염과 연관된 HUS의 빈도가 증가하여 전체 HUS 중 폐구균에 연관된 경우가 4-13% 정도로 증가하는 추세이고, 사망률은 약 11-24% 정도로 중한 질병

이다²⁻⁷⁾. 국내에서는 현재까지 폐구균 감염증과 연관된 HUS 환자가 7례로 보고되었다⁸⁻¹²⁾.

또한 폐구균 폐렴에서 괴사성 폐렴으로 진행되는 경우는 25-33%에 달하는 것으로 알려져 있으며, 이 경우 항생제 치료 뿐 아니라 흉관 삽입이나 흉막 피질 박리, 흉막의 괴사조직 제거 등의 침습적인 치료를 필요로 할 수 있다¹⁴⁻¹⁶⁾.

저자들은 33개월 소아가 폐렴 및 흉막 삼출로 내원하여 혈청형이 19A로 확인된 폐구균에 의한 괴사성 폐렴에 HUS가 합병되어 치료받은 후 신장 계통의 합병증 없이 완전히 회복된 1례를 경험하였기에 보고하는 바이다.

책임저자 : 최은화, 서울대학교 의과대학 소아과학교실
Tel : 031)787-7283, Fax : 031)717-7283
E-mail : eunchoi@snu.ac.kr

증 례

33개월된 여자가 5일 전부터 시작된 발열과 기침을 주소로 내원하였다. 환자는 이전에 건강하였으나, 내원 5일 전부터 발열과 기침이 시작되어 개인소아과에서 감기 치료를 받던 중 발열이 지속되면서 내원 3일 전부터 경구 섭취가 매우 감소하고 내원 1일 전부터는 잠만 자려고 하여, 인근 병원에 방문하여 흉부 방사선 사진을 촬영한 후 오른쪽 흉막 삼출이 있다고 듣고 분당서울대 병원으로 전원되었다.

과거력상 환자는 만삭질식분만, 3.2 kg으로 출생하였고, 주산기적 문제가 없었으며 이후에도 입원 및 수술력은 없었다. 폐구균으로 인한 감염성 질환의 병력도 없었다. 발달은 정상하였고, 기본 예방접종을 지침대로 시행하였으며 그 외 Hib (*Hemophilus influenzae* type b)에 대한 접종은 시행받았으나 폐구균 백신은 접종받지 않았다. 가족력 상에서는 특이 사항은 없었다.

내원했을 당시 활력징후는 혈압 81/38 mmHg, 맥박 187 회/분, 호흡수 54 회/분, 체온은 38.2°C였다. 환아는 급성 병색이었으나 의식은 명료하였다. 두경부 진찰상 결막이 창백하였고 입술과 혀는 말라 있었다. 호흡시 비익확장이 있었고, 대칭적인 흉곽 확장을 보였으나 흉골상부와 늑골하 함몰이 보였다. 청진시 천명음이나 수포음은 들리지 않았으나 우측폐야의 호흡음이 감소되어 있었으며, 심음은 심잡음 없이 규칙적이었다. 복부는 부드럽고 편평하였고, 장음은 정상적이었으며, 간이 2횡지 측정되었으나 비장의 비대는 없었고 복부 압통이나 반발통은 없었다. 사지 및 피부 진찰 소견은 정상이었고 신경학적 검사에서 이상소견은 없었다.

내원 당시 일반혈액검사에서 혈색소 10.1 g/dL, 백혈구 1,110/mm³ (분절백혈구 74.8%, 림프구 14.6%, 단핵구 3.3%), 혈소판은 179,000/mm³ 이었다. 일반화학검사상 혈액요소질소(BUN) 10 mg/dL, 혈청 크레아티닌 0.6 mg/dL, 나트륨 134 mEq/L, 칼륨 3.0 mEq/L, 염소 98 mEq/L 이었고, C 반응 단백질(C-reactive protein, CRP)이 28.75 mg/dL로 증가되어 있었다. 소변검사상 담황색 소변이었으며 경탁도를 보였고, 소변 내 적혈구나 백혈구는 관찰되지 않았다. 내원 당시 촬영한 흉부방사선 사진에서는 좌측 폐문이 불분명하게 보였고 우하 폐야에 걸쳐 기관지 공기 음영을 보이는 균질한 경화 소견이 있었으며 우측 폐엽간이 뚜렷이 보여 폐렴 및 우측 흉막삼출이 의심되었다(Fig. 1). 이에 내원 당일 혈액배

양검사를 시행하고 산소 공급 및 ampicillin/sulbactam으로 치료를 시작하였다. 입원 다음날 혈액배양검사의 중간 보고에서 그람양성 쌍구균이 확인되었으며, 최종 결과상 2쌍에서 모두 *S. pneumoniae*가 배양되었고, 최소억제농도(MIC; minimal inhibitory concentration)는 penicillin에 대하여 0.75 µg/mL, cefotaxime에 대하여 0.75 µg/mL 이었으며, 혈청형은 항혈청을 이용하여 quellung 반응으로 관찰한 결과, 19A로 확인되었다.

제2병일째 호흡곤란이 악화되어 중환자실로 전동하여 인공호흡기 치료를 시작하고 흉관을 삽입하였고, 항생제를 vancomycin과 cefotaxime으로 변경하였다. 중환자실로 전동될 당시 일반혈액검사상 혈색소 7.5 g/dL, 백혈구 2,330/mm³, 혈소판은 11,000/mm³로 전일에 비하여 빈혈과 혈소판감소증이 악화되어 적혈구와 혈소판 수혈을 시행하였다. 말초혈액도말검사에서 정구성, 소구성 빈혈 소견이었으며 변형적혈구증, 분열적혈구(schistocytes), 구상적혈구들이 관찰되었고 혈소판이 심하게 감소되어 있었다(Fig. 2). 혈액응고검사상 PT INR 1.21으로 정상범위, 섬유소원(fibrinogen)은 659 mg/dL로 증가되어 있었으며, 당시 검사한 혈액에 heparin이 섞여 있어 제7병일째에 확인한 aPTT는 35.6초로 정상이었

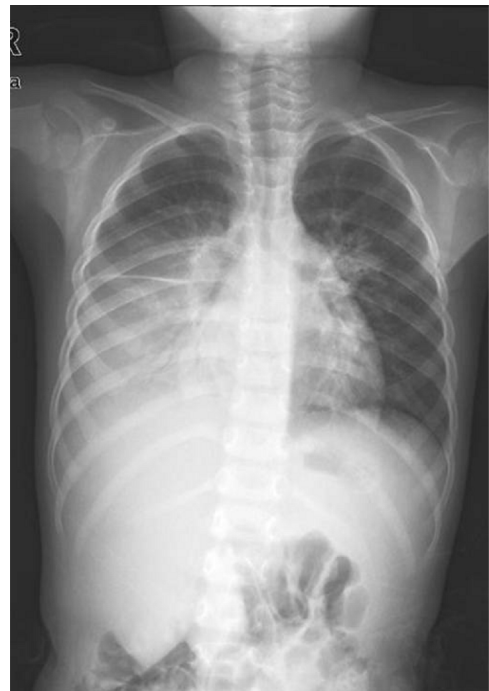

Fig. 1. Initial chest x-ray showed an extensive homogeneous consolidation with air-bronchogram involving the right lung with parahilar haziness in the left lung.

다. 제2병일째 흉수검사에서는 적혈구 9,050/mL, 백혈구 3,480/mL, 단백 3,367 mg/dL, 당 45 mg/dL, LD 8,091 U/L 였고, 라텍스 응집 항원검사에서 폐구균 양성이었으며 흉수 배양검사에서도 *S. pneumoniae*가 배양되었다.

제2병일째 약 20 mL의 적색뇨를 보았지만 당시 현미경검사상 소변 내 적혈구가 시야당 5-9개 확인되어 헤모글로빈뇨를 시사하는 소견을 보였고, 이후에는 무뇨상태가 되었다. 제3병일째 시행한 일반혈액검사상 혈색소 9.3 g/dL, 백혈구 4,590/mm³, 혈소판 75,000/mm³ 이었다. 망상 적혈구는 0.83% 이었으나, 제15병일에 3.61%로 증가하였다. 제3병일째의 화학검사에서는 BUN 50 mg/dL, 혈청 크레아티닌 1.8 mg/dL 였으며 혈장 내 혈색소(plasma Hb)가 70.6 mg/dL으로 증가되었으며, 합토클로빈(haptoglobin)치는 32.3 mg/dL 이었다. 당시 신장 초음파에서는 우측 신장이 7.6 cm, 좌측 신장이

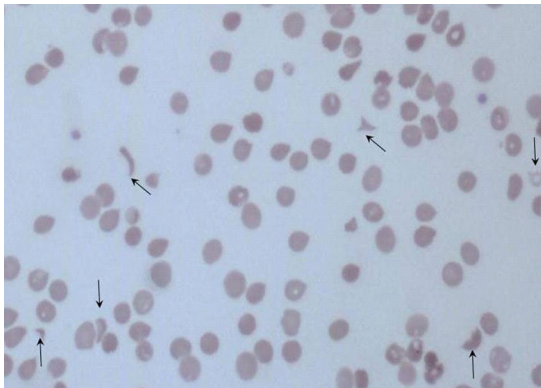


Fig. 2. Peripheral blood smear revealed multiple schistocytes and spherocytes. The platelet count was markedly decreased ($\times 100$).

8.5 cm으로 측정되었으며 양측 신피질의 에코발생도 (renal cortical echogenicity)가 매우 증가되어 있어 신실질의 질환을 의심케 하는 소견이었다. 제3병일부터 복막투석을 시행하였으나 신부전이 계속되었고, 급성 호흡곤란증후군과 폐부종이 악화되어 nitric oxide 흡입치료를 시작하였다. 이후에도 흉관으로 흉수와 공기를 배출시키고, 인공호흡기 치료, 복막투석 등을 지속하였으며, 적혈구, 혈소판 및 신전동결혈장 수혈로 혈액학적 이상을 교정하였고, 혈소판은 제10병일에, 적혈구는 제14병일에 마지막으로 수혈하였다. BUN과 혈청 크레아티닌 수치는 제12병일에 BUN 76 mg/dL, 혈청 크레아티닌 6.2 mg/dL로 최대치를 기록한 후 점차 감소하였다.

환아는 제21병일에 지속적인 투석 치료와 폐렴 합병증 치료를 위하여 서울대학교병원 어린이병원으로 전원되었다. 신부전에서 점차 회복되어 제27병일부터 복막투석을 중단하였는데, 당일 시행한 흉부 CT 우측 흉강 내에 큰 기흉이 있었고, 우측 하엽에 multicystic lesion이 관찰되어 괴사성 폐렴이나 기관지흉막누공을 의심할 수 있는 소견이 관찰되었다(Fig 3). 기관지흉막누공과 기흉은 악화와 호전을 반복하여 흉관을 최대 3개를 삽입하여 치료하였다. 제41병일에 폐렴의 호전 소견을 보여 vancomycin을 중지하였으며 제56병일에 복막투석관과 흉관을 모두 제거하였고, 제59병일에 퇴원하였다. 환아는 이후 7가 폐구균 단백 결합백신과 23가 다당질백신으로 예방접종을 받았다. 현재까지 5년 동안 외래에서 추적관찰 중으로, 흉부방사선 사진에서 우측 늑막이 약간 두꺼워진 것 이외에 정상 폐기능 상태와 정상 신기능을 유지하고 있으며 고혈압 없이 건강한 상태이다.

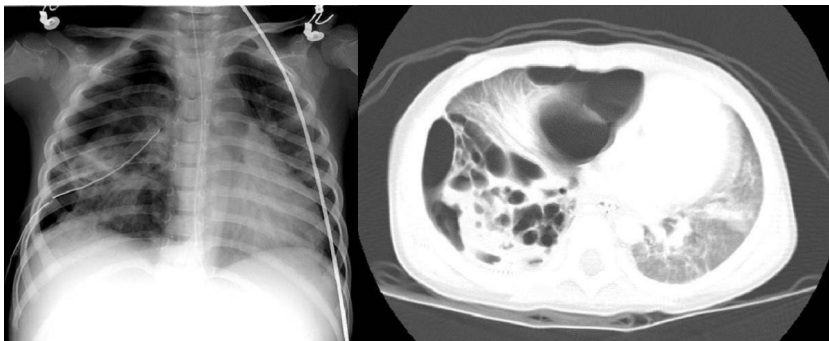


Fig. 3. On the 28th day, a large pneumothorax was shown on the anterior and posterior aspects of the right hemithorax on chest x-ray and computed tomography. Multicystic lesions were seen in the right lower lobe, suggesting necrotizing pneumonia or a bronchopulmonary fistula.

고 찰

폐구균은 소아 연령에서 침습성 질환의 가장 흔한 원인균으로서, 대표적으로는 중이염과 부비동염, 폐렴 등 호흡기 감염이나 수막염을 잘 일으키나, 드물게는 HUS를 유발하기도 한다. 본 증례는 폐구균 감염과 연관된 HUS 증례로, 이전에 국내에서 보고되었던 증례와 구별되는 특징은 괴사성 폐렴에 병발하였다는 점과 원인이 되었던 폐구균의 혈청형을 규명하였다는 데에 의미가 있다고 하겠다.

HUS는 소아 연령에서 급성신부전을 일으키는 가장 흔한 원인 중의 하나로서, 미세혈관병증 용혈성 빈혈(microangiopathic hemolytic anemia, MAHA), 혈소판 감소증, 급성 신부전이 특징적인 질환이다. 이것은 감염성, 유전성, 약제나 기타 다양한 다른 원인에 의해 발생할 수 있으며, 대표적으로는 Shiga toxin을 생산하는 *E. coli*나 *Shigella*에 의한 전형적 유형(설사 연관형)이 널리 알려져 있으나¹⁾, 1970년대 초부터 폐구균 감염과 HUS에 연관이 있다는 사실이 알려지기 시작했고, 그에 대한 증례 보고가 꾸준히 증가하는 추세이다^{2, 3)}. Atlanta 지역에서 Cabrera 등이 시행한 연구에 의하면 전체 침습성 폐구균 감염 중에서 HUS를 일으키는 경우가 0.6%에 해당하였고⁴⁾, 서구의 보고들에 의하면 전체 HUS 중 폐구균에 연관된 경우가 4-13%에 이르며, 약

60-65%에서 폐렴이 동반되었고, 28-31%에서 수막염과 연관되어 있었다^{2, 5-7)}. 폐구균 감염시 HUS가 동반되기 쉬운 위험 요소는 확실히 밝혀진 바는 없으나, 수막염보다는 폐렴이 연관된 군에서 HUS의 발병률이 높았고, 특히 농흉이 동반되었던 경우가 60% 이상이었던 것으로 미루어 보아 농흉이 동반된 폐렴이 있는 경우 HUS가 발병할 위험이 높을 것으로 생각되고 있다⁶⁾. 또한 폐구균 연관 HUS의 경우 서구에서는 사망률이 11-24%에 달하고 장기이환률이 약 50%에 이르는 중한 질병이며^{2, 5-7)}, 국내에서도 현재까지 사망례는 보고된 바 없으나, 보고된 증례 7례 중 5례에서 1개월 이상의 입원 치료가 필요할 정도로 중한 경과를 보였다⁸⁻¹²⁾.

따라서, 폐구균 감염 특히 폐렴이나 수막염으로 치료 중에 빈혈이나 신장 기능의 이상 소견이 나타날 때에는, HUS가 합병되는지에 대한 주의가 필요하다. Canadian Paediatric Society에서 2003년에 제시한 폐구균 연관 용혈성 증후군의 진단 기준⁷⁾에 따르면, (1) *S. pneumoniae*의 침습적 감염이 증명되어야 하고, (2) 신장과 혈액학적 기관 부전이 증명되어야 하며, (3) (2)의 이상소견이 다른 원인에 의한 것이 아니어야 한다(Table 1). 본 증례의 경우, 혈액배양 및 흉수배양검사상 폐구균이 증명되었으며, 크레아티닌 6.2 mg/dL으로 매우 높았고, 혈액검사 소견상 MAHA 및 혈소판 감소증이 확인되었다. 반면, 급성 폐혈성 속으로 인한 파종성 혈액 응고증(disseminated intravascular coagulation, DIC) 및 다

Table 1. Canadian Paediatric Society *Streptococcus pneumoniae*-associated Hemolytic Uremic Syndrome Case Definitions

Children under the age of 16 years demonstrating the following (need not be present simultaneously):

Evidence of invasive *S. pneumoniae* infection (blood or another normally sterile biological fluid: cerebrospinal, pericardial, articular, peritoneal, pleural), excluding middle ear, sinus and tracheal aspirates

Both renal and hematological organ failures defined as:

Acute renal impairment with serum creatinine:

- >50 $\mu\text{mol/L}$ if younger than five years old
- >60 $\mu\text{mol/L}$ if five to nine years old
- >90 $\mu\text{mol/L}$ if 10 to 13 years old
- >110 $\mu\text{mol/L}$ if older than 13 years old

Microangiopathic hemolytic anemia (hemoglobin <100 g/L with fragmented red cells)

Thrombocytopenia (<150,000 $\times 10^9$ /L) in the absence of septicemia, malignant hypertension, chronic uremia, collagen or vascular disorders

No chronic conditions that are causative for the renal and hematological abnormalities seen

Other organ failures may occur

Definite case : Evidence of thrombotic microangiopathy on renal biopsy or autopsy

Possible case : Distinction between pneumococcal sepsis with secondary organ failures and *S pneumoniae*-associated hemolytic uremic syndrome will be determined through a Delphi process

Data taken from reference⁷⁾

기관 부전(multiorgan failure)때 볼 수 있는 PT, aPTT 연장 소견이나 섬유소원 부족 등은 없었고, 일반적으로 폐혈증에 동반된 신부전 때에는 급성 세뇨관 괴사에 합당하는 소견을 보이는 데 반해 본 증례에서는 육안적 적색뇨를 보였으나 현미경 검사에서는 적혈구가 거의 관찰되지 않았으며 혈장 헤모글로빈이 증가된 소견을 보여 DIC보다는 HUS에 더 합당하다고 판단되었다⁶⁾.

폐구균 감염에 의한 HUS의 병리 기전은 아직 명확히 밝혀지지는 않았으나, 폐구균이 생산하는 neuraminidase가 적혈구, 혈소판, 그리고 사구체 내피세포의 표면에 존재하는 N-acetyl neuraminic acid를 분리하여 Thomsen-Freidenreich antigen (T antigen)을 노출시키면, 정상 혈청에 존재하는 IgM 항체와 T antigen이 항원-항체 반응을 일으켜 적혈구 용해, 사구체 내피세포의 파괴 등이 발생한다는 Klein 등의 주장이 일반적으로 받아들여지고 있다¹³⁾. 그러므로 Direct Coombs test 등을 시행하여 양성인 결과가 나오게 된다면 폐구균 연관 HUS를 진단하는 데 도움을 얻을 수 있다. 폐구균 감염이 의심되는 경우에는 가능한 빨리 폐구균에 대한 경험적 항생제 치료를 시작해야 하고, HUS로 생각된다면 세척되지 않은 농축 적혈구나 신선 냉동 혈장 투여는 T antigen과 항체 사이의 노출이 증가되어 용혈 및 내피세포 파괴를 악화시킬 수 있으므로 피해야 하며, 면역글로불린 정주나 교환수혈 등이 항원-항체 반응을 줄이는데 도움이 될 수 있다^{7, 10)}.

한편, 본 증례는 처음 내원시부터 폐렴을 동반하고 있었고, 이후 괴사성 폐렴으로 진행되었다. 폐구균 폐렴에서 괴사성 폐렴으로 진행되는 경우는 약 25-33%에 달하는데^{14, 15)}, 괴사성 폐렴은 폐실질의 괴사를 유발하는 폐렴균을 총칭하는 것으로, 염증이 진행하여 공동화가 진행된다면 폐농양이 되기도 하고, 흉막까지 괴사가 퍼지면 기관지흉막루를 형성하기도 한다. 흉부방사선 사진상 여러 개의 작은 과투영성(hyperlucent) 병변이나 기류의 형태로 나타나고, 대개 폐경화와 흉수 소견을 동반하며, 전산화단층촬영에서는 폐실질의 괴사로 인해 여러 개의 공동을 동반한 경화 소견으로 확인할 수 있다¹⁶⁾. 그 기전은 정확히 알려지지는 않았으나, 괴사성 폐렴으로 사망한 증례의 부검례에서 폐혈관 내 색전으로 인해 폐경색이 일어난 것을 확인한 바가 있고, 폐구균이 생산하는 괴사성 독소로 인해 혈관염 또는 혈전증이 발생하여 괴사성 폐렴으로 진행된다고 추정하고 있다^{15, 16)}. 이것은 폐구균 연관 HUS에서 neuraminidase 분비가 시작되어 미세혈관병증 및 내피세포손상을 일으키는 과정

과도 비슷하여, 혈전증 및 세포손상이 폐에서 일어나는 경우 괴사성 폐렴이나 농흉 등이 발생할 것으로 추정할 수 있다. 치료를 위해서는 흉관 삽입이나 흉막 피질 박리(decortication), 흉막의 괴사조직 제거술(pleural debridement) 등을 고려해야 한다. 본 증례에서는 인공호흡기 치료와 흉관 삽입으로 호전될 수 있었다.

본 증례에서 배양된 폐구균은 혈청형 분석 결과 19A로 확인되었는데, 이전부터 여러 연구에서 혈청형에 따른 침습성 폐구균 감염증의 역학적 특성과 임상 양상을 보고한 바 있다. 주로 침습성 감염증을 잘 일으키는 혈청형을 분석한 결과에 따라 폐구균 백신이 개발되었고, 특히 소아 연령에서는 폐구균 7가 단백 결합백신 예방접종이 상용화되고 있으며, 예방접종이 보편화된 지역에서 침습적인 폐구균 감염이 줄어들고 있는 추세이다¹⁷⁾. 세계 각 지역마다 혈청형의 분포와 역학이 다르나, 우리나라에서 보고된 연구에 따르면 이 등¹⁸⁾이 1997년부터 2002년까지 127 균주에 대해 시행한 분석에서는 19F, 19A, 23F, 6A, 6B, 9V가 다수를 차지했고, 송 등¹⁹⁾이 1985년부터 2003년까지 125 균주에 대해 시행한 분석에서는 23F, 19A, 14, 6B, 6A, 9V 순으로 다수를 차지했는데, 이 중 7가 백신에 포함된 혈청형은 56-66%로 나타났다으며, 교차반응을 감안하면 79-84%가 7가 백신을 통해 예방할 수 있는 혈청형이었다.

그런데 김 등²⁰⁾이 1991-2005년에 분리된 균주를 3개의 분기로 나누어 분석한 결과, 백신 혈청형에 포함된 혈청형 19F, 14가 감소하는 추세였고, 교차 반응 혈청형 6A, 19A가 증가하는 추세로 나타났다. 최근에 미국과 우리나라에서는 혈청형 19A에 의한 침습성 감염이 다른 혈청형에 의한 침습성 감염에 비하여 증가하는 추세이다²⁰⁻²²⁾. 본 증례는 혈청형 19A에 의한 괴사성 폐렴 이후에 발병한 HUS로, 향후 국내에서 폐구균에 의한 괴사성 폐렴의 역학적 연구를 통하여 혈청형의 분포, 적절한 치료, 합병증 및 예후에 대한 자료를 확보하여야 할 것으로 생각된다.

요 약

소아 연령에서 침습성 질환의 가장 흔한 원인균인 폐구균은 드물게 용혈성 요독 증후군을 일으키는 원인이 되기도 하며, 심한 폐렴을 일으키는 경우 농흉이나 괴사성 폐렴을 합병하기도 한다.

저자들은 33개월 여자가 폐렴 및 흉막 삼출로 내원하여 용혈성 요독 증후군으로 진행하였고, 급성 호흡곤란

증후군 및 괴사성 폐렴이 합병되었으며, 혈액 및 흉수배양검사상 혈청형 19A의 폐구균 감염이 확인된 1례를 경험하였다. 환아는 항생제, 복막투석과 인공호흡기 적용 등의 치료를 받았으며, 약 2개월 간의 입원치료 후 신기능이 정상화되어 퇴원하였고, 5년간의 외래 추적관찰 결과 신장 계통의 합병증 및 폐기능의 이상 소견 없이 완전히 회복되었기에 보고하는 바이다.

References

1) Kliegman RM, Behrman RE, Jenson HB, Stanton BF. Nelson Textbook of Pediatrics, 18th ed. Philadelphia: WB Saunders co, 2007:1130-5, 2181-3.
 2) Waters AM, Kerecuk L, Luk D, Haq MR, Fitzpatrick MM, Gilbert RD, et al. Hemolytic uremic syndrome associated with invasive pneumococcal disease: the United Kingdom experience. *J Pediatr* 2007; 151:140-4.
 3) Geary DF. Hemolytic uremic syndrome and Streptococcus pneumoniae: improving our understanding. *J Pediatr* 2007;151:113-4.
 4) Cabrera GR, Fortenberry JD, Warshaw BL, Chambliss CR, Butler JC, Cooperstone BG. Hemolytic uremic syndrome associated with invasive Streptococcus pneumoniae infection. *Pediatrics* 1998;101: 699-703.
 5) Constantinescu AR, Bitzan M, Weiss LS, Christen E, Kaplan BS, Cnaan A, et al. Non-enteropathic hemolytic uremic syndrome: causes and short-term course. *Am J Kidney Dis* 2004;43:976-82.
 6) Brandt J, Wong C, Mihm S, Roberts J, Smith J, Brewer E, et al. Invasive pneumococcal disease and hemolytic uremic syndrome. *Pediatrics* 2002; 110:371-6.
 7) Vanderkooi OG, Kellner JD, Wade AW, Jadavji T, Midgley JP, Louie T, et al. Invasive Streptococcus pneumoniae infection causing hemolytic uremic syndrome in children: Two recent cases. *Can J Infect Dis* 2003;14:339-43.
 8) Jo HS, Park KM, Ha IS, Cheong HI, Choi Y. Two cases of hemolytic uremic syndrome associated with pneumococcal infection. *J Korean Soc Pediatr Nephrol* 1999;2:227-31.
 9) Hwang SJ, You ES, Lee SJ. A case of atypical hemolytic uremic syndrome associated with invasive Streptococcus pneumoniae infection. *J Korean Soc Pediatr Nephrol* 1999;1:104-8.
 10) Sim YH, Lim IS, Choi ES. A case of hemolytic uremic syndrome induced by pneumococcal infec-

tion. *J Korean Soc Pediatr Nephrol* 2002;10:237-42.
 11) Lee HS, Koo JW, Kim SW, Lee HS. Atypical hemolytic uremic syndrome associated with Streptococcus pneumoniae infection. *Korean J Pediatr* 2004;47:217-22.
 12) Kim E, Kim SY. Multiple extrarenal manifestations in hemolytic uremic syndrome. *Korean J Pediatr* 2007;50:1261-5.
 13) Klein PJ, Bulla M, Newman RA, Muller P, Uhlenbruck G, Schaefer HE, et al. Thomsen-Friedenreich antigen in haemolytic-uraemic syndrome. *Lancet* 1977;2:1024-5.
 14) Hsieh YC, Hsiao CH, Tsao PN, Wang JY, Hsueh PR, Chiang BL, et al. Necrotizing pneumococcal pneumonia in children: the role of pulmonary gangrene. *Pediatr Pulmonol* 2006;41:623-9.
 15) Bender JM, Ampofo K, Korgenski K, Daly J, Pavia AT, Mason EO, et al. Pneumococcal necrotizing pneumonia in Utah: does serotype matter? *Clin Infect Dis* 2008;46:1346-52.
 16) McCarthy VP, Patamasucon P, Gaines T, Lucas MA. Necrotizing Pneumococcal Pneumonia in Childhood. *Pediatr Pulmonol* 1999;28:217-21.
 17) Whitney CG, Farley MM, Hadler J, Harrison LH, Bennett NM, Lynfield R, et al. Decline in invasive pneumococcal disease after the introduction of protein-polysaccharide conjugate vaccine. *N Engl J Med* 2003;348:1737-46.
 18) Lee JA, Kim NH, Kim DH, Park KW, Kim YK, Kim KH, et al. Serotypes and Penicillin Susceptibility of Streptococcus pneumoniae Isolated from Clinical Specimens and Healthy Carriers of Korean Children. *J Korean Pediatr Soc* 2003;46:846-53.
 19) Song EK, Lee JH, Kim NH, Lee JA, Kim DH, Park KW, et al. Epidemiology and Clinical Features of Invasive Pneumococcal Infections in Children. *Korean J Pediatr Infect Dis* 2005;12:140-8.
 20) Kim SH, Song EK, Lee JH, Kim NH, Lee JA, Choi EH, et al. Changes of serotype distribution of Streptococcus pneumoniae isolated from children in Korea over a 15 year-period (1991-2005). *Korean J Pediatr Infect Dis* 2006;13:89-98.
 21) Pai R, Moore MR, Pilishvili T, Gertz RE, Whitney CG, Beall B, and the Active Bacterial Core Surveillance Team. Postvaccine genetic structure of Streptococcus pneumoniae serotype 19A from children in the United States. *J Infect Dis* 2005;192: 1988-95.
 22) Choi EH, Kim SH, Eun BW, Kim SJ, Kim NH, Lee J, et al. Streptococcus pneumoniae serotype 19A in Children, South Korea. *Emerg Infect Dis* 2008;14: 275-81.