

우측 폐 하엽 절제술 후 발생한 기관지 이물질

이형채* · 한일용* · 전희재* · 이양행* · 황윤호* · 조광현*

Bronchial Foreignbody after Right Lower Lobe Lobectomy

Hyoung Chae Lee, M.D.*, Il Yong Han, M.D.*, Hee Jae Jun, M.D.*, Yang Haeng Lee, M.D.*,
Youn Ho Hwang, M.D.*, Kwang Hyun Cho, M.D.*

Bronchial foreign bodies commonly occur through aspiration or inhalation. Here we present a very rare case of migration of a non-metallic foreign body into the bronchus 5 years after lobectomy. The foreign body, a Teflon pellet used to control parenchymal bleeding in the lung, was removed by a bronchofiberscope. Although the mechanism of migration remains unknown, our case and a previous Japanese case provide evidence that non-metallic foreign bodies can migrate from the lung parenchyma to the bronchus.

(Korean J Thorac Cardiovasc Surg 2008;41:281-284)

Key words: 1. Foreign body
2. Lobectomy

증례

5년 전, 폐농양으로 우측 폐 하엽 절제술과 지혈 목적의 개흉술을 받고 외래에서 정기 추적 중이던 58세 여자 환자가 약물로 호전되지 않는 심한 기침을 호소하여 흉부 전산화 단층촬영(CT)을 시행하였다. 흉부 전산화 단층촬영 상에서 우측 중간 기관지의 석회화 육아종 소견이 보여(Fig. 1, 2), 진단적 내시경을 시행하였다. 기관지 내시경 상, 우측 중간 기관지의 이물이 발견되었으며 내시경으로 제거하였다. 제거된 기관지 이물은 과거 수술 시 지혈 보강 목적으로 사용된 teflon pledget으로 밝혀졌다(Fig. 3).

과거 의무기록으로 확인한 병력과 수술소견에 따르면, 5년 전 환자는 수술받기 약 한 달 전부터 시작된 간헐적인 객혈과 운동시 호흡곤란(NYHA II)으로 내원하였다. 내원당시 활력증후는 모두 정상범위였으며, 이학적 소견상 우측 폐하부의 호흡음이 감소되어 있었다. 내원당시

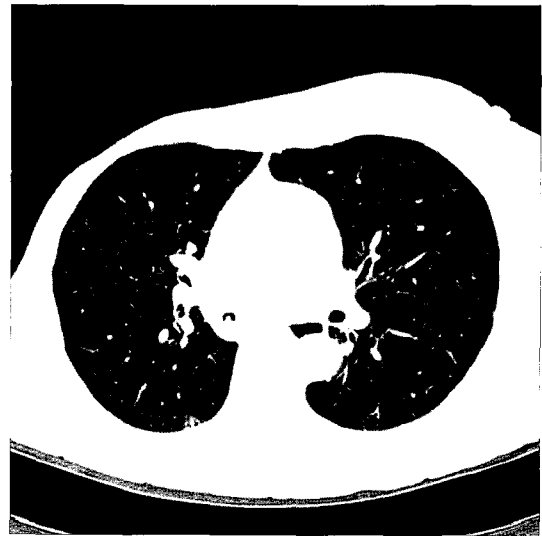


Fig. 1. Calcified granuloma, in right intermediate bronchus.

일반 혈액 검사 상 백혈구 13,120/uL, 혈색소 12.2 g/dL, 헤마토크릿 36.1%, 혈소판 176,000/uL이었고, 실내 공기

*인제대학교 의과대학 부산백병원 흉부외과학교실

Department of Thoracic and Cardiovascular Surgery, Pusan Paik Hospital, College of Medicine, Inje University

†본 논문은 2007년 제1회 부산울산경남지회에서 발표되었음.

논문접수일 : 2007년 10월 1일, 심사통과일 : 2008년 1월 4일

책임저자 : 한일용 (614-735) 부산시 진구 개금동 633-165, 부산백병원 흉부외과

(Tel) 051-890-6834, (Fax) 051-890-6834, E-mail: handarai@dreamwiz.com

본 논문의 저작권 및 전자매체의 지적소유권은 대한흉부외과학회에 있다.

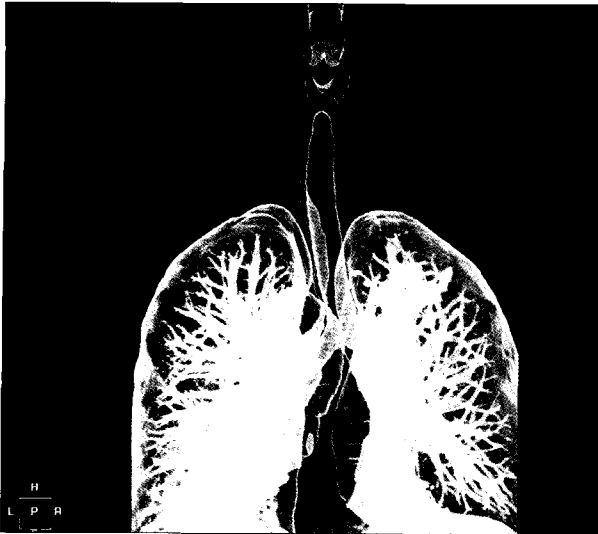


Fig. 2. 3-D bronchogram shows foreign body in right intermediate bronchus.

하 동맥혈 가스분석에서 pH 7.450, 산소분압 73.4 mmHg, 이산화탄소분압 41.1 mmHg, 산소포화도 97.2%였다. 일반 흉부 촬영 및 흉부 단층촬영 상에서 우측 폐하엽의 폐 농양이 확인되어 개흉술을 시행하였다. 수술 소견으로 우측 폐하엽에 3×3 cm 크기의 동공이 형성되어 있었고, 전체적으로 염증성 변화가 아주 심하였는데, 특히 우측 폐 중엽과 벽측 늑막의 유착이 아주 심하였다. 유착을 모두 제거한 후 우측 폐하엽 절제술을 시행하였으며 우측 폐중엽의 유착 제거 부위로 출혈이 있어 prolene 5~0 연속 봉합 후 출혈이 없음을 확인하고 수술을 마쳤다. 수술 후 중환자실에서 흉관을 통해 시간당 100 cc 이상의 출혈이 있어, 술 후 5시간 경과 후, 진단적 개흉술을 실시하여 우측 폐 중엽의 봉합 부위의 출혈을 확인하고 여러 차례 teflon pledget을 이용한 보강 봉합으로 지혈 후 수술을 마쳤다. 이후 환자는 별다른 합병증 없이 술후 11일째 퇴원하였다.

고 찰

기관지의 이물은 대부분 흡입에 의해 발생한다. 하지만 이주(migration)라고 생각되는 특별한 원인에 의한 기관지 이물의 증례가 간혹 보고되었다. 산탄 총상 사고 64년 이후에 발견된 기관지의 금속성 이물을 기관지 내시경으로 제거한 증례와[1], 톱에 의한 좌상 후 기관지로의 이주로 인한 기관지 내 금속성 이물을 내시경으로 제

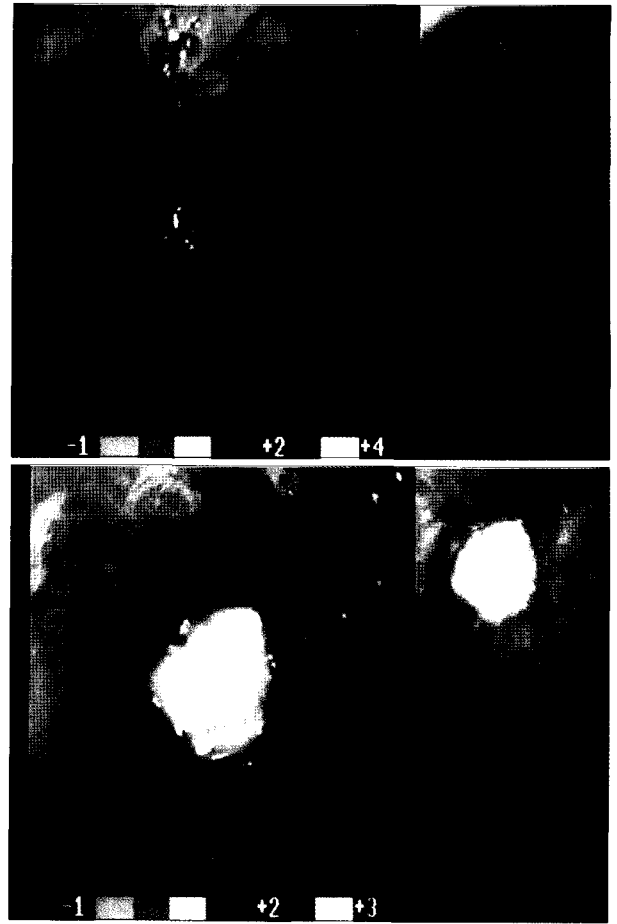


Fig. 3. Bronchofiberscopic finding shows white-yellowish colored foreign body. It was removed by bronchofiberscope and revealed teflon pledget.

거한 증례도 있었다[2]. 그리고 근래에 들어서는 폐 수술 및 흉곽 수술에 있어서 자동 문합기의 사용이 빈번해짐에 따라서, 폐 용적 감소술 및 폐첨부 기포 제거술, 폐엽 절제술 후 자동 문합기의 스테플이 기관지를 통해 배출되었다는 여러 증례들이 보고되었다(Table 1). 이러한 스테플들이 수술 후 수개월에서 수년 사이에 기관지로 이주하여 배출되는 원인에 대해서는 아직 확실하게 밝혀진 바 없다. 수술 후 스테플이 배출된 모든 증례에서 자동 문합기로 절제된 폐부위에 소 심내막을 이용하여 보강 봉합하였으며, 스테플 및 배출된 조직의 조직검사가 시행된 증례에서는 스테플과 함께 소 심내막이 함께 배출되어 스테플 자체의 염증반응보다는 소 심내막의 면역 반응 및 만성적 염증 반응이 육아종성 변화를 일으켜 스테플들이 기관지로 배출되었을 것이라는 주장도 있다

Table 1. Surgical staple metalloptysis after lung surgery

Author	Procedure	Time to presentation	Symptoms
Ahmed	LVRO	1 yr	NR
Oey	LVRO	6 mos	NR
	LVRO	20 mos	2 episodes NR 1 episode with chest pain
	LVRO	9 mos	NR
Mohammed	Bullectomy	4 yrs	Hemoptysis
Hadley EM	Lobectomy (LUL)	11 mos	Coughing
David R.	LVRO	3 mos	NR

LVRO=Lung volume reduction operation; NR=None reported; yrs=Years; mos=Months.

[3-6].

본원의 증례는 앞서 살펴본 증례들과는 달리 수술 중 지혈 목적으로 사용된 섬유성 테플론이 기관지로 배출된 예로, 수술 후 비금속성 섬유성 물질이 기관지로 배출된 예는 Okubo[7]의 발표증례가 유일하다. 보고에 따르면, 전폐절제술 후 19개월이 지난 환자가 심한 기침을 호소하여 진단적 기관지 내시경을 통해 기관지 절단부 말단에서 수술 중 지혈을 목적으로 사용된 섬유성 물질이 배출된 증례로서 본원의 증례와 함께 스테플이나 소의 심내막 이외의 비금속성 섬유성 물질도 수술 후 기관지내로 이주하여 배출될 수 있다는 증거로서 그 의의가 있겠다. 실제로 소 심내막과 테플론으로 폐 절단면의 보강 봉합 후 염증반응을 서로 비교한 동물 실험에서 시술 후 3개월 이상에서는 소 심내막에 비해서 테플론을 사용한 경우 만성 염증성 변화 및 조직의 변성이 더 심하였다[8].

수술 후 이주에 의한 기관지 이물질의 배출은 아직 더 많은 연구가 필요하지만, 현재로는 급, 만성 면역 반응 및 염증 반응으로 인한 조직의 변성, 기관지 말단의 길이 및 보강 봉합한 물질의 종류, 보강 방법의 차이 및 피사가 원인으로 생각되어진다. 폐의 염증성 질환, 폐의 악성 질환 등을 비롯한 여러 폐질환의 치료방법으로 폐 절제술 및 심한 폐기종 환자에서의 폐 용적 감소술 등이 보편화 되고, 이러한 수술에서 수술 시간을 단축시키고

지혈을 효과적으로 도와줄 수 있는 도구들의 사용도 빈번해지고 있다. 이러한 도구 사용에 있어 드문 합병증이지만 기관지 이물질의 배출이 있음을 상기하여 주의가 기울여야 할 것이다.

참 고 문 헌

1. Bogedain W. *Migration of shrapnel form lung to brunchus.* JAMA 1984;251:1862-3.
2. Aprigliano F. *Bronchial foreign bodies; an uncommon way to entry.* Ann Otorhinol Laryngol 1990;99:695-7.
3. Mohammed F. *Surgical staple Metalloptysis after apical bullectomy: a reaction to Bovine pericardium.* Ann Thorac Surg 2002;74:258-61.
4. Oey I. *Metalloptysis: late complication of lung volume reduction surgery.* Ann Thorac Surg 2001;71:1694-5.
5. Ahmed Z. *Benign expectoration of a surgical clip through a pneumonectomy stump.* J Thorac Cardiovasc Surg 2002; 123:1025-6.
6. David R. *Another case of Metalloptysis after lung volume reduction surgery.* Ann Thorac Surg 2003;75:633-40.
7. Okubo K. *Foreign-body excretion through the bronchial stump after extrapleural pneumonectomy.* J Thorac Cardiovasc Surg 2005;129:449-50.
8. Cecil C. *Tissue response to biomaterials used for staple-line reinforcement in lung resection. A comparison between expanded polytetrafluoroethylene and bovine pericardium.* Eur J Cardiothorac Surg 1998;13:259-65.

=국문 초록=

기관지 내 이물은 대부분 흡입에 의해서 발생한다. 하지만 본 증례에서는 폐엽 절제술을 시행받은 5년 후, 기관지 내로 수술 시 사용한 비금속성 이물질이 배출된 드문 경우이다. 이 기관지 이물은 기관지 내시경으로 제거되었으며 수술 중 지혈 목적으로 사용된 테플론으로 밝혀졌다. 아직 수술 후 이러한 이물들이 기관지로 이주하여 배출되는 정확한 원인은 알 수 없으나 이번 증례는 일본에서 발표된 증례와 함께 비금속성의 물질들도 폐 실질에서 기관지로의 이주가 가능하다는 증거가 된다는 점에서 의미가 있겠다.

중심 단어 : 1. 이물질
2. 폐엽절제술