

소아에서 발생한 복강내 염증성 근섬유모세포종의 임상적 고찰

가천의과대학 길병원 외과, 서울대학교 어린이병원 소아외과¹

김현영 · 문석배¹ · 정성은¹ · 이성철¹ · 박귀원¹ · 김우기¹

서 론

염증성 근섬유모세포종(Inflammatory myofibroblastic tumor: IMT)는 매우 드문 질환으로, 조직학적으로 양성으로 알려져 있으나, 주변 장기로의 침습이나 절제 후 재발이 잘 되는 양상으로 인해 악성 종양과의 감별이 매우 어려운 질환이다¹⁻¹¹.

주로 소아 및 젊은 성인의 폐에서 발병하는 것으로 알려졌으나 그 외에도 장간막, 그물막, 후복막, 복강내 연부 조직, 간, 방광, 종격동, 두경부, 사지, 충수돌기, 신장 등에서 발생함이 보고되었다¹²⁻¹⁸. 소아에서 주로 발병함에도 불구하고 낮은 발생 빈도와 다양한 명칭들로 인한 혼동으로 말미암아 소아의 IMT에 대한 보고는 많지 않은 실정이다¹³.

이에 본 저자들은 소아에서 복강 내 발생한 IMT에 대한 임상양상과 치료 결과를 보고하는 바이다.

대상 및 방법

1985년 1월부터 2005년 2월까지 서울대학교 어린이 병원에서 복강내 종괴로 내원한 환자들 중 조직학적으로 IMT로 확진된 7명의 환자를 대상으로 하였다. 의무기록 검토를 통한 후향적 연구를 시행하여 성별, 연령, 발생부위, 임상양상 및 치료방법에 대해 조사하였다.

전체 7명의 환자 중 치료를 거부하였던 1명의 환자를 제외한 6명은 추적관찰이 가능하였다.

추적관찰기간은 중앙값 6년 8개월(분포: 4년 2개월-8년 9개월)이었다.

결 과(표 1)

1) 성별 및 연령

남아는 5명, 여아는 2명이었으며, 진단 당시 나이는 1년 1개월에서 14세까지 분포하였다. (중앙 나이: 3년 2개월)

2) 발생 부위

횡행 결장간막에서 2예, 대망에서 1예, 간

본 논문의 요지는 2008년 6월 29일 미국 와이오밍주에서 개최된 제 41 회 PAPS (Pacific Association of Pediatric Surgeons)에서 발표되었음.
접수일: 08/10/9 게재승인일: 08/12/24
교신저자: 박귀원, 110-769 서울특별시 종로구 연건동 28번지 서울대학교어린이병원 소아외과
Tel : 02)2072-3635, Fax : 02)747-5130
E-mail: pedsurg@snu.ac.kr

Table 1. Abdominal Inflammatory Myofibroblastic Tumor (IMT) in Child

No. of patients	sex	Age at diagnosis	Site	Operation	Follow-up periods	Outcome
1	M	2 y 2 m	Transverse mesocolon	Mass excision with T-colon resection and anastomosis	8 y 9 m	No recurrence
2	M	1 y 1 m	Transverse mesocolon	Mass excision with T-colon resection and anastomosis	6 y 8 m	No recurrence
3	F	3 y 7 m	Omentum	Mass excision with omentum	4 y 10 m	No recurrence
4	F	3 y 2 m	Porta hepatis	Open liver biopsy LRLT(donor : mother)	6 y 8 m	Transplanted liver status: good
5	M	1 y 2 m	Porta hepatis	Open liver needle biopsy Lt lobectomy and H-J stomy LRLT (donor: father)	8 y 7 m	Transplanted liver status: good
6	M	9 y 7 m	Complex site	Mass partial excision	4 y 2 m	No change of remnant mass with self herb medication
7	M	14 y	Complex site	No operation	loss	

Complex site: antrum of stomach, duodenum, common bile duct, porta hepatic

LRLT: living related liver transplantation

H-J stomy : hepaticojejunostomy

문부에서 2예가 발생하였고, 복합 부위 (위전정부, 십이지장, 총담관 및 간문부)에서 2예가 발생하였다.

3) 임상 양상

복부 종괴(n=5)가 가장 흔한 증상이었으며, 그 외에 발열(n=3), 복통(n=3), 빈혈(n=1), 발한(n=1) 등의 다양한 증상을 보였다. 간문부에 발생한 경우는 황달 및 갈색뇨(n=2)를, 복합부위에 발생한 경우는 체중 감소(n=2)를 동반하였다.

내원 당시 혈액학적 검사소견에서 적혈구 침강반응의 상승(n=4), 저혈색소증(n=4), 저알부민 혈증(n=3), 혈소판 증가증(n=2), 백혈구 증가증(n=2) 등이 확인되었고, 간문부에서 발생한 경우 고빌리루빈 혈증(n=2)이 관찰되었다. 대망에서 발생한 1예의 경우 혈액학적 검사소견에서 이상 소견은 발견되지 않았다.

4) 영상학적 진단

영상학적 진단을 위해 복부 전산화 단층촬영 및 자기 공명 촬영을 시행하였고, 복합부위에서 발생한 경우는 복부 전산화 단층촬영과 상부위장관 조영술 및 위십이지장 내시경을 함께 시행하였다.

종괴의 크기는 5-11 cm으로 분포하였고, 중간값은 6.5 cm 이었다. 횡행 결장간막과 대망에서 발생한 경우는 감별진단으로 신경모세포종, 율름씨 종양, 육종, IMT, castleman disease, desmoid tumor, 림프종, 지방 육종 등이 언급되었고, 간문부에서 발생한 경우는 IMT, 일차성 경화성 담도염, 섬유화 반흔(massive fibrosis), 횡문근육종, 혈관종, 담관암 등이 의심되었다(그림 1A, 1B, 1C). 복합부위에서 발생한 경우 복부 전산화 단층촬영에서 위전정부, 십이지장, 총담관 및 간문부를 침범하는 경계가 불분명한 종괴가 관찰

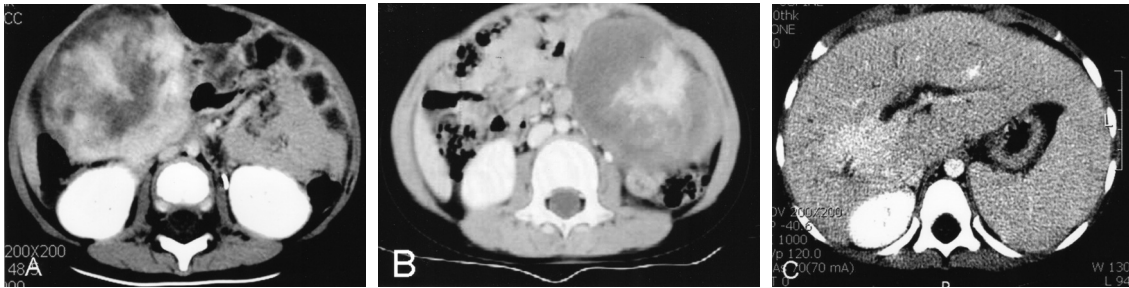


Fig. 1. Abdominal CT scan

(A) Transverse mesocolon IMT: showing about 8 × 7 × 5 cm sized heterogenous attenuated lobulating contour mass with adhesion at abdominal wall, omentum, mesentery, and stomach

(B) Omental IMT: showing about 8 × 6 cm sized well defined heterogeneous mass at the left upper quadrant.

(C) Porta hepatis IMT: showing about 5 × 4 cm sized ill defined enhanced lesion at porta hepatis

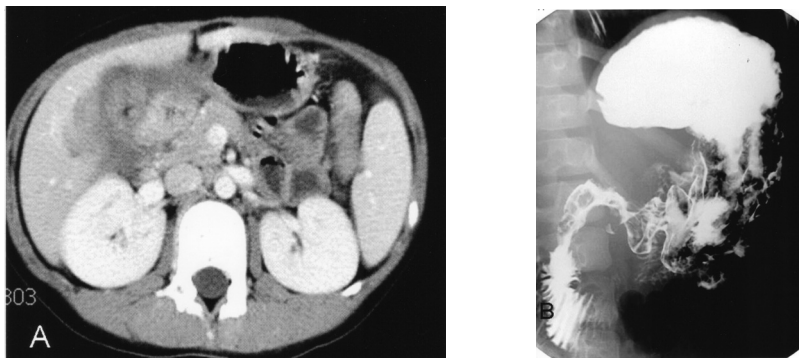


Fig. 2. (A) abdominal CT scan showing ill defined mass surrounding antrum of stomach, duodenum, gall bladder, common hepatic duct, and porta hepatis with fluid collection (B) upper gastrointestinal series showing luminal irregularity at the antrum of the stomach and the duodenum

되었으며, 상부 위장관 조영술 및 위내시경 결과 위와 십이지장에 궤양이 관찰되었으며 이로 인해 내강이 많이 좁아져 있는 소견이 보여 mucosa-associated lymphoid tissue (MALT) lymphoma가 의심되었다(그림 2A, 2B).

5) 치료 및 추적관찰

횡행 결장간막에서 발생한 2예의 경우 수술 소견에서 횡행 결장으로의 침습이 관찰되어 횡행 결장의 일부를 포함하여 종괴의 완

전 절제를 시행하였다. 그 중 1예에서는 약 1.5cm 크기의 다른 종괴가 유문부 상방에 위치하고 있어 함께 절제하였다. 수술 후 보조 요법은 시행하지 않았으며, 각각 8년 9개월, 6년 8개월의 추적관찰 기간 동안 재발은 없는 상태이다.

대망에서 발생한 1예에서는 수술 소견에서 피막이 잘 형성되어 있는 종괴를 확인하였고, 대망을 일부 포함하여 종괴의 완전 절제를 시행하였다(그림 3). 수술 후 보조 요법을 시행하지 않았고, 재발의 소견 없이 4년 10

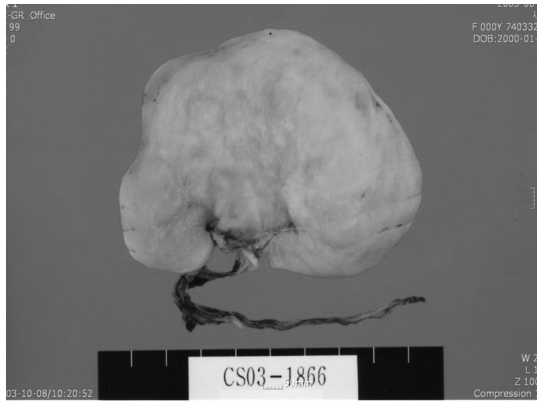


Fig. 3. Omental IMT: Gross finding of surgical specimen: lobulation as well as variegation of the cut surface. Foci of necrosis and hemorrhage are not present.

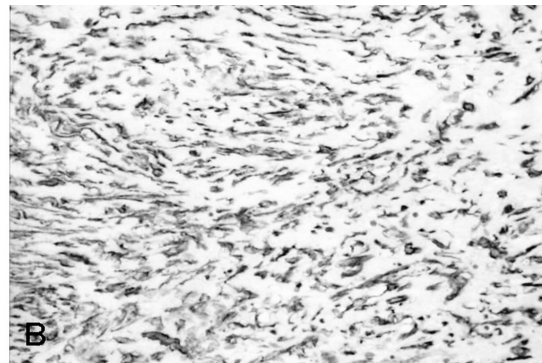
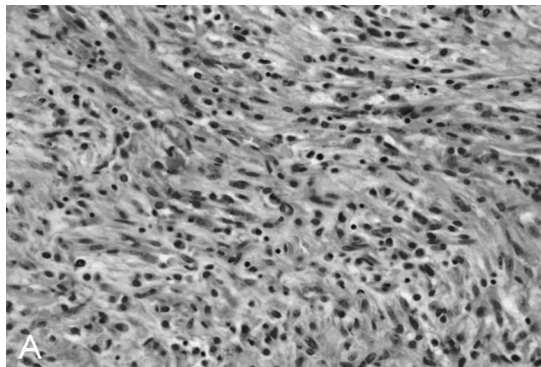


Fig. 4. Pathologic findings (A) microscopic finding showing spindled myofibroblastic cells admixed with a plasma cell rich infiltration (H&E: $\times 400$) (B) Immunohistochemical stain showing smooth muscle actin (SMA) positivity ($\times 400$)

개월 동안 추적관찰 중이다.

간문부에서 발생한 2예중 1예는 개복수술을 시행한 결과 주변조직으로의 침습이 심하여 조직검사 만 시행하였고, 그 결과 담관 증식과 중등도의 문맥주위 섬유화의 소견이 관찰되었다. 스테로이드 를 2개월간 처방하였으나 증상이 호전되지 않아 생체 간이식(공여자: 환자 모)을 시행하였으며, 조직 검사 결과 IMT로 진단되었다. 이식 후 6년 8개월 동안 추적관찰 중이며 이식간의 기능은 양호하며 IMT의 재발 소견은 없었다. 간문부 IMT의 다른 1예는 복부 전산화 단층 촬영

영에서 횡문근육종, 혈관종 및 담관암이 의심되어 개복술로 조직검사를 시행한 결과 IMT로 진단되었던 경우로, 간 좌엽절제술 및 간관-공장 문합술을 시행하였으며, 종괴는 절제연과 1.2cm 떨어져 있었다. 간 절제술 후 3개월 후에 다시 황달이 나타나 시행한 복부 전산화 단층촬영에서 절제연에서 종괴의 재발이 확인되어, 생체 간이식(공여자: 환자 부)을 시행 받았다. 현재 8년 7개월 동안 추적관찰 중이며, 재발은 없으며 이식간의 상태는 양호하다.

복합 부위에서 발생한 2예 중 1예는 위내시경 조직검사서 MALT (lymphoma)가 의심 되어 amoxicillin, metronidazole, omeprazole, tripotassium dicitrate bismuthate를 경구 복용하였다. 종괴가 일시적으로 감소하는 소견을 보였으나 다시 크기가 증가하여 개복수술을 시행하였다. 수술 소견상 종괴가 주변 조직으로 침습이 심하여 완전 절제를 시행하지 못하고 부분 절제만 시행하였고, 병리학적 검사상 IMT로 확인되었다(그림 4A, 4B). 수술 후 방사선 치료 및 화학치료는 시행하지 않았고, 자의로 한약을 복용 중이며

추적관찰 4년 2개월 동안 종괴의 크기는 변함 없는 상태이다. 복합 부위에서 발생한 다른 1예는 간 세침조직검사서 IMT으로 확인되었으나, 치료를 거부하고 자의로 퇴원하였다.

고찰

염증성 근섬유모세포종(Inflammatory myofibroblastic tumor: IMT)은 1921년 Symmers 19(1921)에 의해 처음으로 기술된 이후 inflammatory pseudotumor, pseudosarcomatous myofibroblastic proliferation, xanthomatous pseudotumor, myofibroblastoma, plasma cell granuloma, lymphoid hamartoma, myxoid hamartomapseudosarcoma, inflammatory fibrosarcoma 등으로 알려져 왔다²⁰⁻²⁴.

조직학적으로 형질세포, 림프구, 호중구, 호산구, 대식세포, 조직구 등의 다양한 염증세포들이 관찰되며, 증식성 근섬유모세포가 대부분을 차지하는 기질 세포의 증식이 특징적이다¹⁻⁶.

발생원인은 잘 밝혀져 있지 않으나 수술, 외상, 악성 종양 등에 의한 조직 손상에 대해 비정상적인 반응이 진행되어 발생하는 것으로 추정되고 있으며, 감염, 염증, 수복, 면역학적 과정 등이 관여하는 것으로 생각된다^{5,25,26}. 염증 반응으로 인한 임상 양상을 보임에도 불구하고 배양검사서 확인된 동반 감염은 드물다. 다만 간과 비장의 IMT에서 Epstein-Barr virus가 확인되거나²⁷, campylobacter jejuni와 actinomyces가 동정된 경우²⁸, Eikenella corrodens 감염에 이차적으로

IMT가 발생한 경우 등이 드물게 보고되었다²⁹.

IMT가 pseudotumorous proliferation에 의한 질환인지 신생물인지에 대해 논란이 있어 왔다. 윌름씨 종양, 만성 경화성 담관염, 급성 골수성 단핵구성 백혈병, 호지킨 림프종, 폐의 소세포암, 부신피질선종, 위 및 신장암 등과 연관되어 IMT가 발생하는 경우가 확인되었고, 양성인 IMT가 육종으로 진행하거나 원격전이로 되는 경우도 보고되었다^{5,7-10}. 최근 IMT에서 확인된 p53 변이와 MDM2 발현, anaplastic lymphoma kinase, 염색체 2p23부위의 반복적인 손상 등의 소견은 이 질환이 클론에서 기원한 종양 증식의 결과라는 예측을 가능하게 한다²¹. 따라서 현재 IMT는 WHO의 분류에 따라 intermediate neoplasm으로 분류된다³⁰.

폐 IMT는 중년층에 주로 발생하는데 비해, 폐 외 IMT는 주로 20세 미만에서 발생하며 신체의 어느 부위에서도 발생할 수 있다^{5,16,25}. 특히 복강내 IMT는 소아에서 매우 빈도가 낮은 것으로 알려졌으나 최근에는 보고되는 빈도가 점차 증가하고 있다.

복강내 IMT는 여자에서 좀더 많이 나타나며, 장간막, 그물막, 후복막에서 호발하며 그 외 회장 말단부위와 맹장, 간문부, 췌장, 비장 등의 복강내 어느 부위에서도 발생한다^{5,15,24,31-33}. 그물막-장간막 IMT는 회장에서 가장 흔하게 발생하며, 횡행결장이나 그물막에서 다음으로 흔하게 나타난다. 그물막-장간막 IMT는 특징적으로 다결절의 형태로 발병하며 병리학적으로 점액성 과오종의 소견을 보인다. 또한 드물게 신생아 시기에 발병되는 경우도 보고되었다¹⁷. 전체 복강내 IMT가 여자에서 호발하는 것과 다르게 간 IMT는

남자에서 더 잘 발생하며, 간모세포종이나 간육종 등의 악성 종양과 감별이 어려운 것으로 알려져 있다¹².

저자들의 경우에도 13개월에서 14세까지 다양한 연령에서 복강내 IMT가 발생하였으며, 장간막, 간문부, 대망, 위십이지장 및 총담관 등 여러 장기에서 발생함을 확인할 수 있었다. 복합 부위에서 발생한 2예는 각각 9세 7개월과 14세에 발생하여 다른 장기에서 발생한 경우에 비해 발병 연령이 많음을 알 수 있었으며, 전체 7명의 환자들 중 5명이 남아에서 발생하여 여아에서 좀더 흔하게 발생함을 보고한 이전의 결과^{5,15,24,31-33}들과 다른 소견을 보였다.

임상 증상은 매우 다양한 속도로 발현하며, 종괴, 발열, 체중 감소, 통증, 무력감, 비특이적 복부 증상 등이 관찰된다. 발생 장소에 따라 다양한 증상을 보이는데, 간, 총담관, 췌장의 IMT는 황달과 복수 등의 증상을, 위장관 IMT는 주로 복통과 장 폐쇄의 증상을 나타낸다^{5,12,25,31-33}. 그러나 Saleem 등²⁶ (2007)은 특이하게 흉통을 주소로 내원한 환자에서 충수돌기 IMT를 진단한 경우를 보고하기도 하였다.

기본적으로 염증반응을 수반한 병변임에도 불구하고 백혈구 증가증은 잘 관찰되지 않으며, 약 15-30%에서 다른 혈액학적 검사상 이상소견 즉, 적혈구 침강반응 상승, 저혈색소증, 혈소판 증가증, 호산구 증가증 등이 나타난다. 이러한 임상증상과 혈액학적 이상소견은 종괴의 절제 후 8주 이내에 대부분이 소실되며 재발 시에 다시 나타난다^{5,25,31,33}.

본 연구에서도 병변의 발병장소 및 진행 속도에 따라 복부 종괴(n=5), 복통(n=3), 체

중감소(n=2), 발열(n=3), 발한(n=1), 빈혈(n=1), 황달(n=2) 등의 다양한 임상양상을 보였고, 혈액학적 소견에서도 적혈구 침강반응 상승(n=5), 저혈색소증(n=4), 저알부민혈증(n=4), 혈소판 증가증(n=2), 백혈구 증가증(n=2), 간문부를 침범한 경우는 고빌리루빈혈증(n=2)이 관찰되었다. 따라서 임상양상과 혈액학적 소견은 IMT 진단에 크게 도움이 되지 못하는 것으로 생각된다.

IMT는 기본적으로 양성 질환이기 때문에 불필요한 화학 치료나 과도한 수술 등을 방지하기 위해 정확한 진단을 하는 것이 매우 중요하다. 그러나 수술 전 영상학적 진단은 매우 부정확하여 결국 조직 검사를 통해서 진단을 내리게 된다. 침샘검의 조직검사도 정확하지 못하며, 수술적 절제에 의한 조직검사가 확진 방법이다. 그러나 육종과 림프종과의 감별은 여전히 어려우며, 면역조직화학검사와 전자미세현미경검사를 통해 vimentin, muscle specific actin, smooth muscle actin 양성 소견과 근섬유모세포를 확인하는 것이 도움이 된다^{2,25,31}.

저자들의 경우, 수술 전 시행한 복부 전산화 단층 촬영이나 자기 공명 촬영 등의 영상 진단학적 검사에서 신경모세포종, 림프종, 육종, 율름씨 종양, 혈관종, 담관암 등과 감별이 어려웠음을 알 수 있었다. 또한 개복 하 조직검사로도 IMT를 진단할 수 없거나 내시경적 조직검사에서도 MALT로 잘못 진단하여 적절한 치료가 되지 못했던 경우도 있어 정확한 진단을 위해 반복적인 조직검사가 필요할 것으로 판단된다.

IMT는 염증성 질환인지 신생물인지에 대한 논란과 예측하기 어려운 다양한 자연 경

과(자연 소실되거나 느린 진행 내지는 급속한 주변 조직으로 침윤)로 인해 치료의 원칙을 정하는데 어려움이 있다^{34,35,36}. 현재까지 밝혀진 가장 효과적인 치료 방법은 수술적 완전 절제이며¹³, 또한 불완전한 절제 후에 1년 이내에서 수년 후까지 나타나는 국소재발은 매우 예후가 불량하므로 가능한 한 첫 수술에서 완전 절제를 하는 것이 중요하다^{31,37,38}. 간의 IMT의 경우 간엽절제술로 종괴의 완전절제가 불가능할 경우에는 간이식술이 시행될 수 있다¹². 그러나 종괴의 주변조직 침윤으로 인해 완전 절제가 불가능하거나 종괴의 진단이 확실치 않을 때는 절제술로 인한 합병증을 고려하여 일차적으로 조직검사만 시행하는 것이 바람직하다³⁹.

완전 절제가 어려운 경우 여러 가지 치료가 시도되고 있다. 염증반응과 관련된 질환의 특성을 고려하여 corticosteroid가 치료에 응용되기도 하였으나 그 효과는 아직 확신할 수 없다^{34,40}. vincristine, cytoxan, dactinomycin, adriamycin, 5-fluorouracil 등을 이용한 화학치료가 시도되었으나 거의 효과는 없는 것으로 알려져 있다¹³. 방사선치료도 거의 효과가 없는 것으로 알려져 있으나, 소아의 폐 IMT에서 불완전 절제 후 방사선 치료를 시행한 경우에서 종양의 소실이나 퇴행이 관찰되기도 하였다^{41,42}.

본 연구의 경우 발병 장소에 따라 완전 절제가 가능하였던 5명의 경우는 재발 없이 예후가 매우 좋은 것을 알 수 있었으며, 주변조직 침습으로 인해 완전 절제가 불가능하였던 경우는 부분절제 이외에 추가적인 화학치료 및 방사선 치료는 시행하지 않았다. 이 환자의 경우 한약 복용 중으로 현재까지 복

부 전산화 단층촬영 결과 종괴의 크기가 커지지는 않았으나, 이 결과가 종괴 자체의 자연경과인지 한약 복용에 의한 것인지는 알 수 없었다.

IMT의 재발은 원발 부위와 관련이 있으며, 복강내 IMT는 좀더 잘 재발하는 경향이 있다. Coffin 등²⁵(1995)과 Meis and Enzinger²⁴(1991)는 전체 폐 외 IMT의 약 25-37%에서 재발하며 특히 후복막과 장간막 IMT에서 잘 재발한다고 하였는데, 이는 복강내 IMT가 대부분 종괴가 크며, 경계가 불분명하고, 주변장기를 침습하는 양상을 보여 종괴의 완전 절제가 어렵기 때문으로 생각된다. 종양이 중요 장기와 근접해 있거나 다발성으로 발병하여 절제가 어려운 경우에도 재발이 좀더 잘 되는 것으로 알려져 있다⁵. 어떤 요인에 의해 일부 종괴에서 이러한 국소적인 공격적 진행 및 수술 후 원격 전이 등의 악성 양상을 보이는 지에 대해서는 아직 잘 밝혀져 있지 않으나, 일부 저자들은 병변의 악성도와 pleomorphism, myofibroblastic phenotype, 세포 이형성, ganglion-like cells, p53 발현, 비배수성(aneuploidy) 등이 연관이 있다고 보고하기도 하였다⁴⁷. 본 연구에서는 재발이나 원격전이는 관찰되지 않았으나 수년 후에 재발하는 경우도 있기 때문에 장기간의 추적관찰이 필요할 것으로 생각된다.

요약하면 복강내 IMT는 매우 드물게 발병하나 일부에서 악성의 특성을 보이기 때문에 복강내 종괴의 감별진단으로 고려되어야 한다. 그러나 다양한 임상 양상, 혈액학적 소견, 방사선학적 소견을 보여 정확한 진단을 내리기가 어려우며 반복적인 조직학적 검사가 도움이 된다. 복강내 IMT의 적절한 치료

는 종괴의 완전 절제이며, 따라서 복강내 IMT의 예후는 수술적 절제의 용이함, 즉 발생 부위에 따라 결정됨을 알 수 있다. 수술적 완전 절제가 불가능한 경우에는 현재까지는 적절한 치료방법이 없으며, 이를 위해 다각적인 노력이 이루어져야 할 것으로 생각된다.

참 고 문 헌

1. Biselli R, Boldrini R, Ferlini C, Boglino C, Inserra A, Bosman C: *Myofibroblastic tumours: neoplasias with divergent behaviour. Ultrastructural and flow cytometric analysis.* Pathol Res Pract 195:619-32, 1999
2. Yamamoto H, Oda Y, Saito T, Sakamoto A, Miyajima K, Tamiya S, Tsuneyoshi M: *p53 Mutation and MDM2 amplification in inflammatory myofibroblastic tumours.* Histopathology 42:431-9, 2003
3. Su LD, Atayde-Perez A, Sheldon S, Fletcher JA, Weiss SW: *Inflammatory myofibroblastic tumor: cytogenetic evidence supporting clonal origin.* Mod Pathol 11:364-8, 1998
4. Hussong JW, Brown M, Perkins SL, Dehner LP, Coffin CM: *Comparison of DNA ploidy, histologic, and immunohistochemical findings with clinical outcome in inflammatory myofibroblastic tumors.* Mod Pathol 12:279-86, 1999
5. Coffin CM, Humphrey PA, Dehner LP: *Extrapulmonary inflammatory myofibroblastic tumor: a clinical and pathological survey.* Semin Diagn Pathol 15:85-101, 1998
6. Nielsen GP, O'Connell JX, Wehrli BM, Rosenberg AE: *Collagen-rich tumors of soft tissues: an overview.* Adv Anat Pathol 10:179-99, 2003
7. Biselli R, Ferlini C, Fattorossi A, Boldrini R, Bosman C: *Inflammatory myofibroblastic tumor (inflammatory pseudotumor): DNA flow cytometric analysis of nine pediatric cases.* Cancer 77:778-84, 1996
8. Mergan F, Jaubert F, Sauvat F, Hartmann O, Lortat-Jacob S, Révillon Y, Nihoul-Fékété C, Sarnacki S: *Inflammatory myofibroblastic tumor in children: clinical review with anaplastic lymphoma kinase, Epstein-Barr virus, and human herpesvirus 8 detection analysis.* J Pediatr Surg 40:1581-6, 2005
9. Maier HC, Sommers SC: *Recurrent and metastatic pulmonary fibrous histiocytoma/plasma cell granuloma in a child.* Cancer 60:1073-6, 1987
10. Donner LR, Trompler RA, White RR 4th: *Progression of inflammatory myofibroblastic tumor (inflammatory pseudotumor) of soft tissue into sarcoma after several recurrences.* Hum Pathol 27:1095-8, 1996
11. Coffin CM, Patel A, Perkins S, Elenitoba-Johnson KS, Perlman E, Griffin CA: *ALK1 and p80 expression and chromosomal rearrangements involving 2p23 in inflammatory myofibroblastic tumor.* Mod Pathol 14:569-76, 2001
12. Hata Y, Sasaki F, Matuoka S, Hamada H, Taguchi K, Hasumi T, Manabe K, Uchino J, Nojima T, Hujioaka Y, Inoue K, Morita Y: *Inflammatory pseudotumor of the liver in children: report of cases and review of the literature.* J Pediatr Surg 27:1549-52, 1992
13. Dishop MK, Warner BW, Dehner LP, Kriss VM, Greenwood MF, Geil JD, Moscow JA: *Successful treatment of inflammatory myofibroblastic tumor with malignant transformation by surgical resection and chemotherapy.* J Pediatr Hematol Oncol 25:153-8, 2003

14. Treissman SP, Gillis DA, Lee CL, Giacomantonio M, Resch L: *Omental-mesenteric inflammatory pseudotumor. Cytogenetic demonstration of genetic changes and monoclonality in one tumor.* Cancer 73:1433-7, 1994
15. Bonnet JP, Basset T, Dijoux D: *Abdominal inflammatory myofibroblastic tumors in children: report of an appendiceal case and review of the literature.* J Pediatr Surg 31:1311-4, 1996
16. Horiguchi H, Matsui-Horiguchi M, Sakata H, Ichinose M, Yamamoto T, Fujiwara M, Ohse H: *Inflammatory pseudotumor-like follicular dendritic cell tumor of the spleen.* Pathol Int 54:124-31, 2004
17. Day DL, Sane S, Dehner LP: *Inflammatory pseudotumor of the mesentery and small intestine.* Pediatr Radiol 16:210-5, 1986
18. 민준원, 남궁환, 박동국: *공장의 염증성 근섬유모세포종에 의한 성인 장중첩증.* 대한외과학회지 68:153-56, 2005
19. Symmers D: *Primary haemangiolymproma of the haemal nodes: an unusual variety of malignant tumor.* Arch Int Med 28:467-74, 1921
20. Kanffman SL, Stout AP: *Histiocytic tumors (fibrous xanthoma and histiocytoma) in children.* Cancer 14:469-82, 1961
21. Wu JP, Yunis EJ, Fetterman G, Jaeschke WF, Gilbert EF: *Inflammatory pseudotumours of the abdomen: plasma cell granulomas.* J Clin Pathol 26:943-8, 1973
22. Goodman K, Baim RS, Clair MR, Perkes EA. *Angiomatous lymphoid hamartoma of the pelvis. Characteristic calcification and computed tomographic appearance.* Radiology 146:728, 1983
23. Gonzalez-Crussi F, deMello DE, Sotelo-Avila C: *Omental-mesenteric myxoid hamartomas. Infantile lesions simulating malignant tumors.* Am J Surg Pathol 7:567-78, 1983
24. Meis JM, Enzinger FM: *Inflammatory fibrosarcoma of the mesentery and retroperitoneum. A tumor closely simulating inflammatory pseudotumor.* Am J Surg Pathol 15:1146-56, 1991
25. Coffin CM, Watterson J, Priest JR, Dehner LP: *Extrapulmonary inflammatory myofibroblastic tumor (inflammatory pseudotumor). A clinicopathologic and immunohistochemical study of 84 cases.* Am J Surg Pathol 19:859-72, 1995
26. Saleem MI, Ben-Hamida MA, Barrett AM, Bunn SK, Huntley L, Wood KM, Yelbuz TM: *Lower abdominal inflammatory myofibroblastic tumor-an unusual presentation-a case report and brief literature review.* Eur J Pediatr 166:679-83, 2007
27. Rohrlich P, Peuchmaur M, Cocci SN, Gasselid ID, Garel C, Aigrain Y, Galanaud P, Vilmer E, Emilie D: *Interleukin-6 and interleukin-1 beta production in a pediatric plasma cell granuloma of the lung.* Am J Surg Pathol 19:590-5, 1995
28. Radhi J, Hadjis N, Anderson L, Burbridge B, Ali K: *Retroperitoneal actinomycosis masquerading as inflammatory pseudotumor.* J Pediatr Surg 32:618-20, 1997
29. Lee SH, Fang YC, Luo JP, Kuo HI, Chen HC: *Inflammatory pseudotumour associated with chronic persistent Eikenella corrodens infection: a case report and brief review.* J Clin Pathol 56:868-70, 2003
30. Fletcher CDM, Unni KK, Mertens F. *World health Organization classification of tumors: pathology and genetics of tumors of soft tissue and bone.* IARC press, Lyon (2002)
31. Scott L, Blair G, Taylor G, Dimmick J, Fraser G: *Inflammatory pseudotumors in children.* J Pediatr Surg. 23:755-8, 1988

32. Stringer MD, Ramani P, Yeung CK, Capps SN, Kiely EM, Spitz L: *Abdominal inflammatory myofibroblastic tumours in children*. Br J Surg 79:1357-60, 1992
33. Freud E, Bilik R, Yaniv I, Horev G, Cohen D, Mimouni M, Zer M: *Inflammatory pseudotumor in childhood. A diagnostic and therapeutic dilemma*. Arch Surg 126:653-5, 1991
34. Karnak I, Senocak ME, Ciftci AO, Caglar M, Bingol-Kologlu M, Tanyel FC, Buyukpamukcu N: *Inflammatory myofibroblastic tumor in children: diagnosis and treatment*. J Pediatr Surg 36:908-12, 2001
35. Shedden AI, Narla LD: *Plasma cell granuloma presenting as an iliopsoas mass-mimicking arhabdomyosarcoma*. Pediatr Radiol 21:444, 1991
36. Gollapudi P, Chejfec G, Zarling EJ: *Spontaneous regression of hepatic pseudotumor*. Am J Gastroenterol 87: 214-7, 1992
37. Chen HP, Lee SS, Berardi RS: *Inflammatory pseudotumor of the lung. Ultrastructural and light microscopic study of a myxomatous variant*. Cancer 54: 861-5, 1984
38. Weinberg PB, Bromberg PA, Askin FB: *"Recurrence" of a plasma cell granuloma 11 years after initial resection*. South Med J. 80:519-21, 1987
39. Czauderna p, schaarschmidt K, Komasa L, Harms D, Lempe M, Vorpahl K, Szumera M, Balanda A: *Abdominal inflammatory masses mimicking neoplasia in children-experience of two centers*. Pediatr Surg Int 21: 346-50, 2005
40. Doski JJ, Priebe CJ Jr, Driessnack M, Smith T, Kane P, Romero J: *Corticosteroids in the management of unresected plasma cell granuloma (inflammatory pseudotumor) of the lung*. J Pediatr Surg 26:1064-6, 1991
41. Imperato JP, Folkman J, Sagerman RH, Cassady JR: *Treatment of plasma cell granuloma of the lung with radiation therapy. A report of two cases and a review of the literature*. Cancer 57:2127-9, 1986
42. Janik JS, Janik JP, Lovell MA, Hendrickson RJ, Bensard DD, Greffe BS: *Recurrent inflammatory pseudotumors in children*. J Pediatr Surg 38:1491-5, 2003

Abdominal Inflammatory Myofibroblastic Tumor in Children

Hyun-Young Kim, M.D., Suk-Bae Moon, M.D.¹, Sung-Eun Jung, M.D.¹,
Seong-Cheol Lee, M.D.¹, Kwi-Won Park, M.D.¹, Woo-Ki Kim, M.D.¹

*Department of Surgery, Gacheon Medical School Gil Hospital,
Department of Pediatric Surgery, Seoul National University
children's Hospital¹,
Seoul, Korea*

Inflammatory myofibroblastic tumor (IMT) is a rare reactive lesion characterized by the feature of myofibroblasts and a mixed inflammatory infiltrate that rarely undergoes malignant transformation. Extrapulmonary IMTs in children have been described involving the mesentery, omentum, retroperitoneum, abdominal soft tissues, liver, bladder, mediastinum, head and neck, extremity, appendix, and kidney. Medical records of children treated with abdominal IMT between 1985 and 2005 were reviewed retrospectively. Seven children were treated for IMT with the mean age of 3 y 2 m (range, 1 y 1 m to 14 y). Tumors were located in transverse mesocolon (n=2), omentum (n=1), porta hepatis (n=2), complex site (antrum, duodenum, common bile duct, porta hepatis) (n=2). The symptoms included abdominal mass, fever, jaundice, abdominal pain and anemia. The masses were excised totally in transverse mesocolon, omentum IMT and there is no evidence of recurrence (follow-up periods: 6 y 8 m, 8 y 9 m, 4 y 10 m). In porta hepatis IMT, liver transplantations were performed and there is no evidence of recurrence (follow period: 6 y 8 m, 8 y 7 m). In one case of complex site IMT, partial excision of mass was performed and he still survived with no change of the residual tumor during follow-up period. The other one of complex site IMT denied further treatment after the biopsy. In conclusion, complete surgical excision including liver transplantation and close follow-up are mandatory for the abdominal IMT in child.

(J Kor Assoc Pediatr Surg 14(2):153~163), 2008.

Index Words : *Abdominal inflammatory myofibroblastic tumor, Children, Treatment*

Correspondence : *Kwi-Won Park, M.D., Department of Surgery, Seoul National University College of Medicine,
28 Yeongeon-Dong, Jongro-Gu, Seoul 110-769, Korea*
Tel : 02)2072-3635, Fax : 02)747-5130
E-mail: pedsurg@snu.ac.kr