

근,원위부 기관 식도루를 가진 식도 폐쇄증

- 1예 보고 -

울산대학교 의과대학 서울아산병원 외과학교실

남소현 · 김대연 · 김성철 · 김인구

서 론

선천성 식도 폐쇄증의 가장 흔한 형태는 근위부 식도 폐쇄는 맹단으로 끝나고 원위부 식도에서 기관 식도루를 동반하는 경우이다. 드물게 다른 형태의 식도 폐쇄증이 보고되고 있으며, 그 중 근위부 및 원위부에 기관 식도루를 동반하는 경우는 식도 폐쇄증의 약 0.7%¹에서 나타나는 것으로 알려져 있다. 본원에서는 식도 폐쇄증 교정 첫 수술 시 원위부의 기관 식도루를 결찰하고 근위부 기관 식도루를 의심하였으나 위치확인을 못하여, 일차수술 후 7일이 지나 기관지 내시경을 사용하여 술전에 근위부의 기관 식도루를 발견하여 재수술한 경험을 보고하고자 한다.

증 례

재태 연령 37주 4일에 제왕 절개술을 통하여 3040g 으로 태어난 여아이다. 산모는 33세 초산모 (0-0-2-0)로 다른 과거력 없었으며, 산전 초음파에서 양수과다증을 보여 한차례 양수를 줄이는 시술을 시행한 바 있었으며 태아 심초음파상 활로씨 사정을 진단 받았다. 출생 후 아프가 점수는 6점과 8점이었으며, 출생 후 호흡 및 심박수는 양호 하였으나 입위관 삽입이 이루어 지지 않았다 (그림 1). 흉부 X 선 촬영 상 입위관이 꼬여 있고, 위장관 공기 음영이 보여 원위부 기관 식도루를 가진 식도 폐쇄증을 진단하였다. 생후 1일 우측 흉강을 통하여 수술을 시행하였다. 하부 식도와 기관사이의 기관 식도루를 찾아 분리, 결찰한 후 상부 식도에서 맹단을 열고 기관 삼관 튜브를 통해 앰부백으로 산소를 불어 넣었을 때 간헐적으로 공기가 배출되어 상부 식도와 기관의 기관 식도루를 의심하여 수술 중 기관지 내시경을 시행하였다. 그러나 기관 삼관 튜브 때문에 근위부 누공을 발견할 수 없었으며, 근위부 식도를 통해서도 누공을 육안적으로 확인하지 못하였다. 식도와 기관의 박리가 쉽

본문의 요지는 2007년 6월 여수에서 개최된 제23회 대한 소아외과 학회 춘계 학술대회에서 구연되었음.
 접수일: 07/6/19 게재승인일: 07/7/31
 교신저자: 김성철, 138-736 서울시 송파구 풍납2동 388-1 울산대학교 의과대학 서울아산병원 외과학교실
 Tel : 02)3010-3498, Fax : 02)474-9027
 E-mail: sckim@amc.seoul.kr

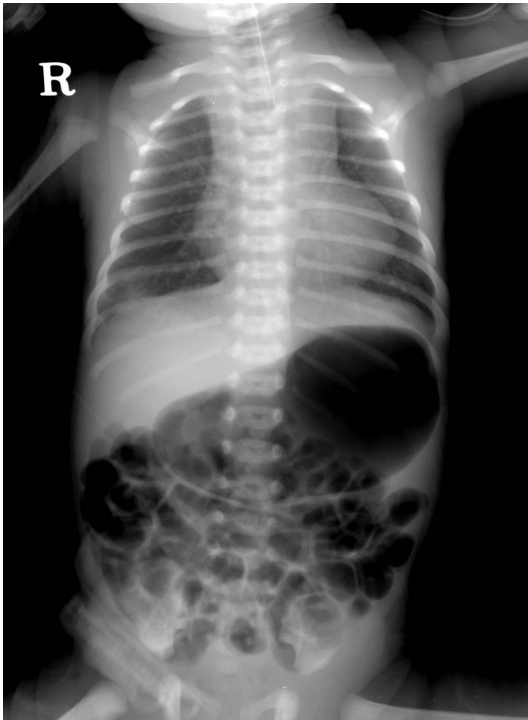

Fig. 1. Chest X-ray, showing the coiled orogastric tube in the proximal esophagus and stomach gas

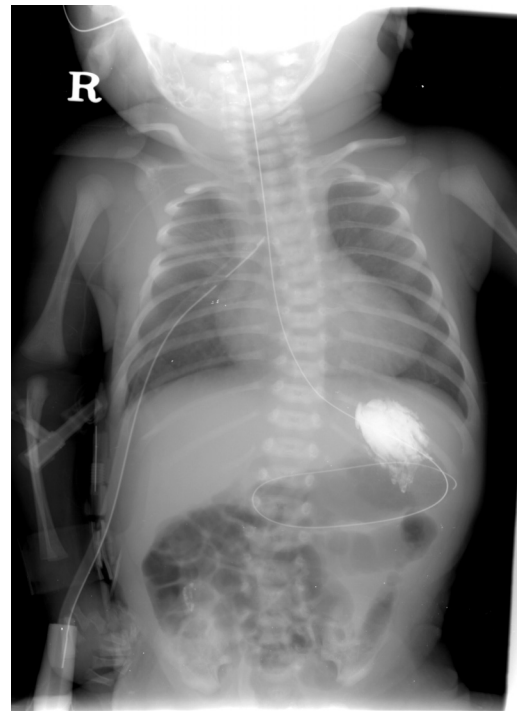

Fig. 3. Guide wire insertion through the proximal tracheoesophageal fistula after bronchoscopy

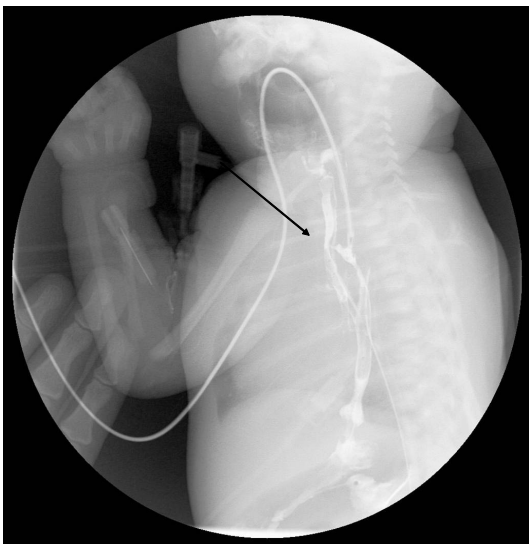


Fig. 2. Esophagography, demonstrating the proximal tracheoesophageal fistula

지 않았으며 무리한 박리로 인한 식도 및 기관의 손상과 허혈을 우려하여, 1cm 정도

만 박리한 후 추후 검사를 진행하기로 하고 상부 식도와 하부 식도를 일차 문합을 시행하였다. 수술 후 7일에 식도 조영술을 시행하였는데 문합부위의 상부에서 기관으로 조영제가 새어 나가고 있어 상부 식도와 기관 식도루를 의심하였다(그림 2). 수술 후 9일 기관지 내시경을 시행하였으며, 근위부 기관 식도루로 의심되는 작은 구멍을 발견하여 이를 통해 유도철사를 넣고(그림 3) 이전의 절개창을 통하여 재수술을 시행하였다. 일차 수술의 문합 부위와 이전에 결찰하였던 원위부 기관 식도루 부위가 온전함을 확인하였다. 문합부위보다 1.5cm 상방에서 유도철사가 만져져 상부 식도를 더 박리하였고 근위부 기관 식도루를 발견하였다. 기관 식도루를 결찰한 후 더 이상의 공기 누출이

없는 것을 확인한 후 수술을 종결하였다. 재수술 시행 12일 후에 식도 조영술을 다시 시행하여 문합부 누출 및 협착이 없는 것을 확인한 후 식이를 진행하였다. 이후 큰 문제 없이 식이를 진행하였으며 생후 7개월 활로 씨 사징 교정 수술을 시행 받고 잘 자라고 있다.

고 찰

근위부 및 원위부 기관 식도루를 가지는 형태의 선천성 식도 폐쇄증은 매우 드물게 발견되고 있으며 수술 전 혹은 수술 중 진단이 어려운 것으로 알려져 있다². 국내에서는 2003년까지의 통계를 살펴 볼 때 1.4%, 2예에서 진단되었으며³, 허 등⁴(1996)은 수술 중 두 개의 기관 식도루를 모두 발견하여 이를 결찰하고 식도 문합을 시행하여 수술적 치료에 성공한 예를 보고한 바 있다. 외국의 문헌 보고에 따르면 Johnson 등⁵(1984)은 6예 중 1예만이 수술 전에 진단되었고 나머지는 원위부 기관 식도루 결찰 후 식도 문합을 시행하는 수술을 시행한 이후에 호흡기계 합병증이 발생하여 뒤늦게 검사를 통해 근위부 기관 식도루를 발견하였다고 한다. 또한 Katsura²(2004)의 문헌 고찰에 따르면 보고된 환자 23예 중 9예(39.1%)에서만 수술 전에 근위부의 기관 식도루를 진단하였으며 3예는 사후 부검에서 발견되었다고 한다. 이처럼 진단이 어려운 근위부 기관 식도루에 대해 Goodwin 등⁶(1978)은 출생 후 얼마 지나지 않아서 양측 폐의 폐렴이 진행되거나, 식도 조영술을 시행했을 때 조영제가 기도로 빠르게 흘러

가는 경우 진단의 단서가 될 수 있다고 하였다. 또한 수술 중 상부 식도 맹관이 짧거나 심하게 늘어나 있지 않은 경우 근위부 기관 식도루에 의한 감압에 의한 현상일 수 있으므로 주의 깊게 살펴봐야 한다고 하였다^{7,8}. 상부 식도 맹관이 대개 맹관으로부터 상부 1cm 이내에 기관과 연결되어 있는 경우가 대부분이라고 하였으나⁹ 종종 이보다 더 높아서 개흉술만으로는 접근이 안 되는 경우도 있다⁶. 또 다른 단서로는 비정상적으로 상부 식도와 기관과 박리가 잘 되지 않는 경우 기관 식도루를 의심해 볼 수 있다 하였다¹⁰. 수술 중 진단되지 않은 근위부 기관 식도루는 수술 후 빈번한 호흡기계 문제를 일으키게 되어, 수유를 시작하면서 청색증을 동반하거나 기도폐색, 잦은 호흡기계 감염을 일으킬 수 있으므로^{5,11}, 선천성 식도 폐쇄 교정 수술을 시행 받은 환자의 경과에서 호흡기계 문제가 동반되는 경우 근위부 기관 식도루를 염두에 두어야 한다. 그러나 이러한 증상은 원위부 기관 식도루를 결찰한 부위에서 다시 기관 식도루가 재발한 경우에도 나타날 수 있기 때문에 이전에 진단되지 않았던 근위부 기관 식도루와 감별이 어렵다. Johnson⁵ 등은 2.6%의 환자에서만 재발성 기관 식도루였으며, 이전에 진단되지 않았던 이중 기관 식도루를 가진 선천성 식도 폐쇄 환자 6명 중 3명도 재수술 전에는 재발성 기관 식도루로 잘못 진단되었다고 한다. 본 증례에서는 이차 수술시 원위부 기관 식도루의 결찰 부위를 정확히 확인할 수 있었기 때문에 재발성 기관 식도루는 배제할 수 있었다.

본 증례에서는 수술 중 상부 식도 맹관을

열었을 때 간헐적인 공기 누출이 의심되어 수술 중 기관지 내시경을 시행하였으나 기관 삽관 튜브로 인하여 상부 기관 식도루를 진단할 수 없었다. 또한 상부 식도를 머리 방향으로 더 박리해 보았으나 기관 식도루로 의심되는 병변이 없어서 원위부 기관 식도루 결찰 후 일차 문합을 시행하였다. 수술 후 인공호흡기 치료를 하면서 우측 폐의 무기폐가 약간 진행되었으나 저절로 호전되었으며 다른 감염의 증거는 보이지 않았다. 다행히 수술 후 식도 조영술을 시행할 때, 근위부 기관 식도루를 염두에 두고 환자를 엎드리게 하였고 입위관 끝을 상부 식도보다 약간 높게 위치한 후 관을 조심스럽게 빼면서 검사를 진행하였기 때문에 근위부 기관 식도루를 발견할 수 있었다. 다시 시행한 기관지 내시경을 통해서도 근위부 기관 식도루를 이전에 결찰했던 기관 식도루보다 상방에서 발견할 수 있었다. 본 증례에서는 재수술까지의 시간이 길지 않았기 때문에 심한 유착은 없으리라 생각했으며, 식도 조영술에서 보이는 근위부 기관 식도루의 위치도 낮아서 두 기관 식도루의 간격이 길지 않을 것이라고 예상했기 때문에 이전의 개흉 절개창을 통하여 재수술을 시행하였다. 다른 연구들에서 근위부 기관 식도루에 대해서는 경부 접근으로 성공을 거두었다는 보고가 있으나⁵, 되돌이 후두 신경의 손상을 많게는 2/3의 환자에서 일으킬 수 있다 하므로¹² 매우 조심스럽게 시행해야 할 것으로 사료된다. 때문에 Goodwin⁶ 등은 처음 수술 시 제 1 흉추보다 낮은 수준에 근위부 기관 식도루가 존재한다면 개흉을, 이보다 높은 수준에 위치한다면 경부 접근을 권하고 있

다.

수술 전 진단을 위해 조영 검사를 시행하는 데에는 논란이 있다². 검사를 시행하면서 흡인성 폐렴을 일으킬 수 있으며 간혹 조영제로 인한 폐부종을 일으킬 수 있어 치명적일 수 있으므로 조영 검사를 시행해서는 안 된다는 저자들도 있으나¹³, 적절하게 환자의 위치를 설정하고 숙련된 검사자가 시행하여 근위부 기관 식도루를 찾을 수 있다고 하는 저자들도 있어⁵ 조영 검사를 시행하는 데에는 수술자의 판단에 따라 달라질 것으로 생각한다. 최근 기관지 내시경이나 식도 내시경을 수술 전에 시행하여 근위부 기관 식도루를 찾으려 권유하는 저자들이 늘고 있으나¹⁴⁻¹⁶ 여전히 정확한 진단은 어렵다².

저자들은 본 증례를 통해 선천성 식도 폐쇄 수술 중 근위부 기관 식도루에 대한 가능성을 항상 염두에 두고 의심이 되면 적극적인 검사를 시행하도록 하고, 수술 중 발견하지 못했다면 수술 후에라도 환자의 임상 경과를 지켜보면서 적절한 검사를 시행하는 것이 중요함을 알 수 있었다.

참 고 문 헌

1. Holder TM, Cloud DT, Lewis JE Jr, Pilling GP 4th: *Esophageal atresia and tracheoesophageal fistula: A survey of its members by the Surgical Section of the American Academy of Pediatrics*. Pediatrics 34:542-549, 1964
2. Katsura S, Shono T, Yamanouchi T, Taguchi T, Suita S: *Esophageal atresia with double tracheoesophageal fistula--a case report and review of the literature*. Eur J Pediatr Surg 15:354-357, 2005

3. 김인구: 선천성 식도 폐쇄 - 서론, 병인론 및 분류. 대한소아외과학회지 9:126-128, 2003
4. 허영수, 이희섭, 김근우: 이중 기관식도루 1예. 대한소아외과학회지 2:68-71, 1996
5. Johnson AM, Rodgers BM, Alford B, Minor GR, Shaw A: *Esophageal atresia with double fistula: the missed anomaly.* Ann Thorac Surg 38:195-200, 1984
6. Goodwin CD, Ashcraft KW, Holder TM, Johnson FR, Amoury RA: *Esophageal atresia with double tracheoesophageal fistula.* J Pediatr Surg 13:269-273, 1978
7. Roberts KD: *Congenital oesophageal atresia and tracheoesophageal fistula.* Thorax 13:116, 1958
8. Holder TM, Ashcraft KW: *Esophageal atresia and tracheo-esophageal fistula.* Curr Probl Surg August:1-68, 1966
9. Mustard WT, Simpson JS Jr, Stephens CA: *Congenital atresia of the esophagus with tracheo-esophageal fistula.* Surg Clin North Am 36:1465-1478, 1956
10. Sauvegrain J, Borde J, Mareschal JL: *Esophageal atresia with fistula of the upper end: radiologic diagnosis.* Ann Radiol 12:145-158, 1969
11. Tripathy PK, Narasimhan KL: *Double fistulae in esophageal atresia.* Indian Pediatr 42:298, 2005
12. Dudgeon DL, Morrison CW, Woolley MM: *Congenital proximal tracheoesophageal fistula.* J Pediatr Surg 7:614-619, 1972
13. Cudmore RE: *Oesophageal atresia and tracheoesophageal fistula.* in Lister J, Irving IM(eds): *Neonatal surgery(ed 3), chap 21.* London, Butterworths, 1990, Pp236-237
14. Benjamine B: *Endoscopy in esophageal atresia and tracheoesophageal fistula.* Ann Otol Rhinol Laryngol 90:376-382, 1981
15. Pigna A, Gentili A, Landuzzi V, Lima M, Baroncini S: *Bronchoscopy in newborns with esophageal atresia.* Pediatr Med Chir 24:297-301, 2002
16. Spitz L, Kiely E, Brereton RJ: *Esophageal atresia: five year experience with 148 cases.* J Pediatr Surg 22:103-108, 1987

**Esophageal Atresia with Double Tracheoesophageal Fistula
- A Case Report -**

**So-Hyun Nam, M.D., Dae-Yeon Kim, M.D., Seong-Chul Kim, M.D.,
In-Koo Kim, M.D.**

*Division of Pediatric Surgery, University of Ulsan College of Medicine
and Asan Medical Center, Seoul, Korea*

Esophageal atresia with double tracheoesophageal fistula is a very rare anomaly and is difficult to diagnose preoperatively. We treated a full term baby with esophageal atresia with double tracheoesophageal fistula. At the first operation, only the distal tracheoesophageal fistula was identified and ligated. When the upper esophageal pouch was opened, intermittent air leakages in sequence with positive bagging were noticed. However, intraoperative bronchoscopy did not identify a fistula in the proximal pouch, and the operation was completed with end to end anastomosis of the esophagus. On the 7th postoperative day, esophagography showed another tracheoesophageal fistula proximal to the esophageal anastomosis. A wire was placed in the fistula preoperatively under bronchoscopy. At the 2nd operation through the same thoracotomy incision the proximal fistula was identified and ligated. On the 12th postoperative day, esophagography showed neither stricture nor leakage.

(J Kor Assoc Pediatr Surg 14(1):88~93), 2008.

Index Words : *Esophageal atresia, Ttracheoesophageal fistula, Double fistula*

Correspondence : *Seong-Chul Kim, M.D., Division of Pediatric Surgery, Asan Medical Center, 388-1 Poongnap-Dong, Songpa-Ku, Seoul 138-736, Korea*

Tel : 02)3010-3498, Fax : 02)474-9027

E-mail: sckim@amc.seoul.kr