大韓獸醫學會誌(2008) 第48卷 第4號
Korean J Vet Res(2008) 48(4) : 469~472

오골계와 백색산란계에서의 난소선암종

하정임[1] · 지 향[1] · 임정묵[2] · 한재용[2] · 김대용[1,*]
[1]서울대학교 수의과대학, [2]서울대학교 농업생명과학대학
(게재승인: 2008년 12월 10일)

Ovarian adenocarcinoma in white leghorn and Ogol chicken

Jeong-Im Ha[1], Hyang Jee[1], Jung-Mook Lim[2], Jae-Yong Han[2], Dae-Yong Kim[1,*]
[1]College of Veterinary Medicine and [2]College of Agricultural Biotechnology, Seoul National University, Seoul 151-742, Korea
(Accepted: December 10, 2008)

Abstract : Necropsy was performed on a total of twenty three either white leghorn or ogol chickens which were more than 150 weeks of age. Among twenty three chickens examined, fifteen chickens were laying and the rest eight chickens were non-laying. On necropsy, neoplastic mass in the five chickens among non-laying chickens was found. These neoplastic masses were present mostly in the ovaries and one case in the liver and characterized by multifocal to coalescing 1 to 5 mm tan firm nodular formation. On histopathology, ovarian adenocarcinoma with widespread abdominal seeding and hepatic metastasis was diagnosed in the three chickens. Oviductal leiomyoma was also found in two chickens that had a focal well-demarcated nodules in the oviduct. Taken together, the number with ovarian adenocarcinoma among non-laying chickens over 150 week old was 37.5%. As most animal species do rarely develop ovarian tumors, the high rate of spontaneous ovarian adenocarcinoma in non-laying hen suggest that the hen is a proper model for human ovarian cancer study.

Keywords : chicken, neoplasia, ovarian adenocarcinoma, oviductal leiomyoma

서 론

전 세계적으로 난소암은 여성의 경우 여섯 번째로 흔한 종양으로 암으로 인한 여성 사망 원인 중 일곱 번째를 차지하고 있다 [9]. 한국의 경우 2002년도 보건복지가족부 국립암센터 암정보서비스 통계에 의하면 난소암의 발생률은 약 2.8%로서 여성에서 발생하는 종양 중 여덟 번째로 흔하다. 난소 종양은 여성 57명당 약 1명꼴로 발생하고 있으며 후기(stage III, IV) 종양의 경우 5년 생존율이 5-40% 미만으로 매우 낮은 편이다 [4]. 또한 생식기 종양 중 치사율이 가장 높은 종양이다 [2]. 이렇게 치명적인 종양임에도 불구하고, 난소암의 주요 위험요인은 아직 명확히 밝혀져 있지 않다. 동물의 경우 개를 제외하고는 난소암은 흔히 발생하지 않는다. 하지만 닭의 경우는 주기적으로 계속 산란을 하기 때문에 폐경기의 여성처럼 고령에서 산란을 멈추게 되면 자연적으로 난소암이 잘 발생하는 것으로 알려져 있다 [5]. 현재까지는 사람의 난소암 연구를 위한 적절한 설치류 모델이 확립되어 있지 않다. 이러한 특성 때문에 닭의 난소암이 사람의 난소암연구에 가장 적절한 동물모델로 최근에 더 많은 주목을 받고 있다 [6, 10].

이에 저자들은 사람 난소암의 연구를 위한 기초 조사로서 인위적으로 150주령까지 사육한 닭을 대상으로 부검과 병리조직학 검사를 통하여 난소암의 자연 발생률을 알아보았다.

재료 및 방법

산란 중이거나 산란이 멈춘 150주령 이상 된 오골계와 백색산란계(white leghorn chicken) 23마리를 시험에

*Corresponding author: Dae-Yong Kim
College of Veterinary Medicine, Seoul National University, Seoul 151-742, Korea
[Tel: +82-2-880-1249, Fax: +82-2-879-2736, E-mail: daeyong@snu.ac.kr]

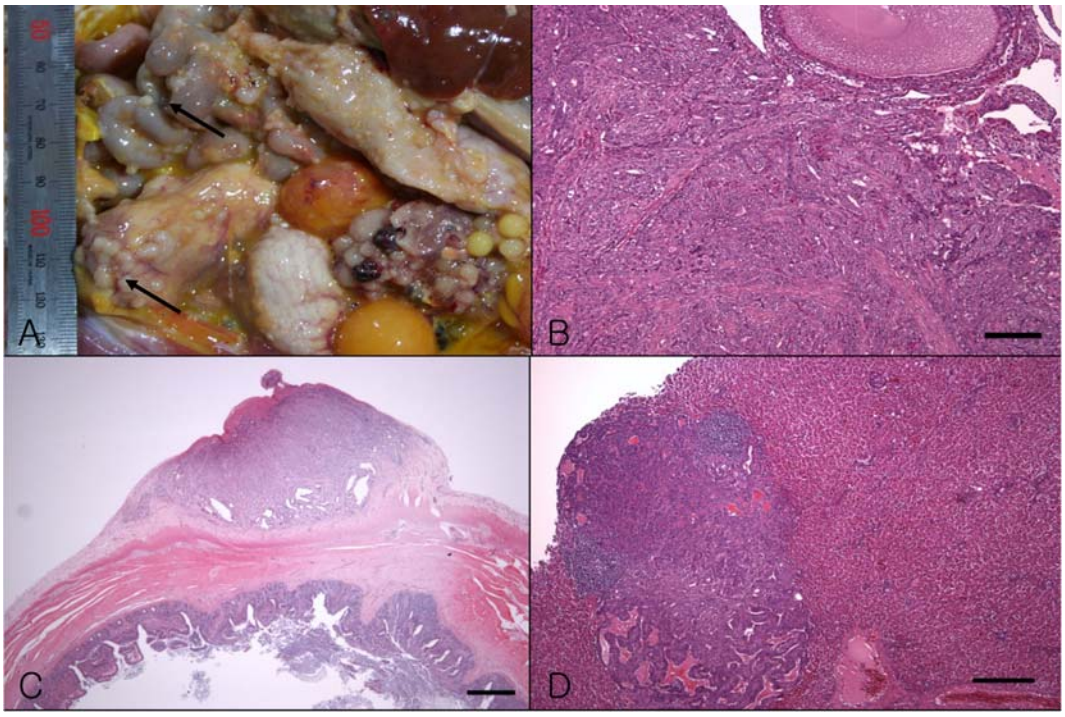

Fig. 1. (A) Ovary, oviduct and intestine of 150-week-old chicken. Note coalescing firm, white to yellow, nodules 1 to 5 mm in the ovary and the serosa of oviduct and intestine. (B) Ovary of 150-week-old chicken. Note nonencapsulated, infiltrative neoplasm which is composed of densely arranged, disorganized epithelial neoplastic cells. H&E, Bar = 150 µm. (C) Intestine of 150-week-old chicken. Note well-demarcated solitary implanted nodule on the serosa of small intestine. H&E, Bar = 400 µm. (D) Liver of 150-week-old chicken. Note metastatic neoplastic nodules in the liver. H&E, Bar = 300 µm.

공시하였다. 이 중 8마리는 산란이 멈춘 닭이었다. 모든 개체는 안락사 처리하였으며 외관검사 후 일반적인 절차에 준해서 부검을 실시하였다. 부검 시 병변이 관찰된 모든 장기는 적출 후 일부는 10% 중성 포르말린에 고정하였으며 나머지는 분자생물학적 검사를 위해서 –70°C에 급냉하였다. 또한 혈청확보를 위하여 안락사 시 혈액을 채취하였다. 고정된 조직들은 통상적인 조직처리를 거친 후 파라핀에 포매하였다. 파라핀 포매조직은 약 4 µm의 두께로 박절한 다음 hematoxylin and eosin(H&E) 염색을 실시하고 광학현미경 하에서 검경하였다.

결 과

육안소견

부검을 실시한 23마리 개체 중 총 5마리에서 육안병변이 관찰되었으며, 5마리 모두 산란이 멈춘 개체들이었다. 첫 번째 개체는 무수히 많은 1-3 mm 크기의 흰색 또는 노란색조의 낭성 결절들이 난소 및 난관의 장벽에서 관찰되었다(Fig. 1A). 동일한 결절들이 소장 및 대장의 장막에서도 파종성으로 증식되어 있었으며(Fig. 1A), 간에서도 크기가 다양한 다수의 백색조의 결절들이 존재하고 있었으며 단면 관찰시 간의 실질에도 퍼져 있었다. 복강 내에서는 노랗고 투명한 복수가 다량 관찰되었다. 두 번째 및 세 번째 개체 역시 첫 번째 개체와 유사하게 직경 1-5 mm의 유백색 결절들이 난소와 난관의 장막에 증식하고 있었다. 네 번째 개체는 난관의 팽대부에서 가로와 세로가 각각 4 × 6 cm에 이르는 크기의 타원형의 암적색을 띈 단단한 결절이 관찰되었고, 다섯 번째 개체에서도 유사하게 난관의 협부와 자궁의 연접부에서 백색의 단단한 종괴가 발견되었고 그 단면은 백색조였다. 산란 중이던 나머지 18마리의 실험계의 생식기관에서는 어떤 종양성 변화도 관찰되지 않았다.

병리조직학적 소견

병리조직학적 관찰 결과 육안병변이 관찰되었던 세 개체의 난소 모두 난소선암종으로 확인되었다. 난소에서는 피막 화 되지 않고 침습적인 종양의 증식으로 인해 정상적인 난소구조를 관찰할 수 없었다(Fig. 1B). 종양세포들이 매우 치밀하게 관상 혹은 유두 모양을 형성하고 있었으며, 섬유 혈관화 된 기질에 의해 나누어져

있었다. 종양세포는 입방형이었으며, 핵들은 둥글거나 타원형이었다. 세포간의 경계는 불분명하였고 유사분열상은 400배 현미경 시야에서 0-2개 관찰되었다. 장에서는 부분적으로 결합조직에 의해 둘러싸여 있고, 주변과 경계가 명확한 결절이 관찰되었으며 이는 난소에서 관찰된 것과 비슷한 종양세포의 증식으로 관찰되었다(Fig. 1C). 간에서도 다발 병소성으로 전이성 종양결절이 확인되었다(Fig. 1D). 난관에서 종괴가 관찰된 두 개체 모두 난관 평활근종으로 확인되었다. 난관의 종괴에서는 방추형 세포들이 다발을 이루며 증식하고 있었고, 핵은 둥글거나 타원형이었고 종양세포의 경계는 불분명하였으며 유사분열상은 관찰되지 않았다.

고 찰

적절한 실험동물의 부재 및 지속적인 산란을 하는 닭의 특징상 닭의 난소암은 사람의 난소암을 연구하는데 가장 적합한 것으로 인정받고 있다. 지속적인 산란을 하다 멈춘 닭의 경우 2년이 경과하면서 자연적으로 난소암이 발생하기 시작해서 3년 정도에 이르면 발생률이 상당히 증가하며 폐장으로의 전이도 잘 일어난다 [1]. 닭을 이용한 난소암 연구는 그 중요성을 인정받아 세계적으로 다양한 연구가 이루어지고 있다. 각각 다른 strain(Cornell C and K)의 leghorn 품종의 닭을 이용해 실시한 난소암 연구를 살펴보면, K strain의 닭에서보다 C strain의 닭에서 난소암이 더욱 많이 발생하였는데, 주목할 것은 C strain 닭의 평균 plasma estradiol 농도가 K strain 보다 더 높았고 blood plasma inhibin의 농도는 K strain 보다 낮았다 [8]. 이처럼 유전적 형질 차이에 따른 난소암 발생빈도 연구, 난소암 발생과 호르몬과의 상관관계 연구 등은 아직 명확히 밝혀져 있지 않은 사람의 난소암 위험 요인 연구에 큰 도움이 될 것이다.

최근에 와서 닭의 난소암 조직을 이용하여 단백질 및 유전자 차원에서 CA 125 [7], cyclooxygenase 1과 2 [11] 그리고 oviductal protein [6]의 발현 변화 혹은 양상에 대한 연구들이 잇달아 보고되고 있다. 또한 Barnes 등 [3]은 medroxyprogesterone acetate를 이용하여 닭의 난소암에서의 암 억제 효과에 대한 연구를 수행하기도 하였다. 이처럼 닭의 난소암은 사람의 난소암을 연구하는데 있어서 매우 유용하다고 볼 수 있다.

닭의 난소암을 이용한 학제적 연구의 일환으로 150주령 이상 사육한 닭을 대상으로 난소암의 발생을 알아본 결과 산란을 멈춘 개체에서 37.5%의 높은 발생률을 확인하였고 현재는 닭의 난소암 조직을 활용하여 발생기전이나 진단 표시인자를 탐색하는 연구를 진행하고 있다.

결 론

150주령 이상 된 오골계 혹은 백계 23수를 대상으로 부검 및 병리조직학적 검사를 실시한 결과 3마리에서 난소선암종이 2마리에서 난관 평활근종이 확인되었으며 5개체 모두 산란이 멈춘 상태였다. 난소선암종의 경우는 3개체 모두 복강 내의 주변 실질조직의 장막에 파종성으로 착상하여 종양성 결절을 형성하고 있었고 특히 한 개체에서는 간으로의 전이도 동반되었다. 산란이 멈춘 개체에서의 난소선암종의 자연 발생률은 37.5%로 매우 높았으며 이는 닭의 난소암이 사람의 난소암 연구에 좋은 모델이 될 가능성이 높음을 시사하는 것으로 사료된다.

감사의 글

본 연구는 과학재단 특정기초과제(R01-2007-000-20456-0) 및 두뇌한국 21사업에 의해 수행되었으며 지원에 감사드립니다.

참고문헌

1. **Alfonso M, Adochiles L, Hendrickson VM, Carver DK, Rodriguez GC, Barnes HJ.** Metastatic adenocarcinoma in the lungs of older laying hens. Avain Dis 2005, **49**, 430-432.
2. **Auersperg N, Maines-Bandiera SL.** Culture and characterization of human ovarian surface epithelium. In: Bartlett JMS (ed.). Ovarian Cancer: Methods and Protocols. Vol. 39. pp. 169-174, Humana Press, Totowa, 2000.
3. **Barnes MN, Berry WD, Straughn JMJ, Kirby TO, Leath CA, Huh WK, Grizzle WE, Partridge EE.** A pilot study of ovarian cancer chemoprevention using medroxyprogesterone acetate in an avian model of spontaneous ovarian carcinogenesis. Gynecol Oncol 2002, **87**, 57-63.
4. **Chi DS, Hoskins WJ.** Primary surgical management of ovarian cancer. In: Bartlett JMS (ed.). Ovarian Cancer: Methods and Protocols. Vol. 39. pp. 75-87, Humana Press, Totowa, 2000.
5. **Fredrickson TN.** Ovarian tumors of the hen. Environ Health Perspect 1987, **73**, 35-51.
6. **Giles JR, Shivaprasad HL, Johnson PA.** Ovarian tumor expression of an oviductal protein in the hen: a model for human serous ovarian adenocarcinoma. Gynecol Oncol 2004, **95**, 530-533.
7. **Jackson E, Anderson K, Ashwell C, Petitte J,**

Mozdziak PE. CA125 expression in spontaneous ovarian adenocarcinomas from laying hens. Gynecol Oncol 2007, **104**, 192-198.

8. **Johnson PA, Giles JR.** Use of genetic strains of chickens in studies of ovarian cancer. Poult Sci 2006, **85**, 246-250.
9. **Parkin DM, Bray F, Ferlay J, Pisani P**. Global cancer statistics, 2002. CA Cancer J Clin 2005, **55**, 74-108.
10. **Rodríguez-Burford C, Barnes MN, Berry W, Partridge EE, Grizzle WE.** Immunohistochemical expression of molecular markers in an avian model: a potential model for preclinical evaluation of agents for ovarian cancer chemoprevention. Gynecol Oncol 2001, **81**, 373-379.
11. **Urick ME, Johnson PA.** Cyclooxygenase 1 and 2 mRNA and protein expression in the Gallus domesticus model of ovarian cancer. Gynecol Oncol 2006, **103**, 673-678.