大韓獸醫學會誌(2008) 第48卷 第4號
*Korean J Vet Res*(2008) 48(4) : 463~467

# 개의 육아종성 뇌수막척수염 증례 보고

정지열[1] · 조숙희[1] · 강윤호[2] · 김재훈[1,*]
[1]제주대학교 수의과대학, [2]신제주 동물병원
(게재승인: 2008년 11월 10일)

# A case of granulomatous meningoencephalomyelitis in a dog

**Ji-Youl Jung[1], Suk-Hee Jo[1], Yoon-Ho Kang[2], Jae-Hoon Kim[1,*]**
[1]*College of Veterinary Medicine, Cheju National University, Jeju 690-756, Korea*
[2]*ShinJeju Animal Clinic, Jeju 690-180, Korea*
(Accepted: November 10, 2008)

**Abstract :** Granulomatous meningoencephalomyelitis (GME) is a sporadic, idiopathic, non suppurative inflammatory disease of the canine central nervous system. GME appears to have a worldwide distribution and to occur mostly in young to middle-age dogs of small breeds. A 6-year-old female mixed dog with wry neck, ataxia and rolling was submitted to the Cheju National University for diagnosis. Grossly, in the brain, cerebrospinal fluid was mildly increased and dilatation of the subarachnoid blood vessels was observed. Histopathologically, the lesions were characterized by perivascular cuffs of lymphocytes, various numbers of macrophages and plasma cells in the brainstem and cerebral white matter. Numerous granuloma composed of lymphocytes and histiocytes were scattered throughout the brainstem. Two malacic foci characterized by axonal swelling and gitter cell infiltration with hemorrhage were noted in the medulla oblongata and cerebellum. Special stains failed to demonstrate any infectious agents. Immunohistochemically, the infiltrated cells demonstrated strong positive reactions for CD3, a marker for T lymphocytes origin. Based on the clinical signs, histopathology, and immunohistochemistry, this case was diagnosed as GME in a mixed dog.

**Keywords :** CD3, dog, granulomatous meningoencephalomyelitis, immunohistochemistry, T lymphocyte

## 서 론

육아종성 뇌수막척수염(Granulomatous meningoencephalomyelitis: GME)은 개의 중추신경계에 발생하는 특발성의 비화농성 염증성 질병이다 [3]. 개의 중추신경계 질병에서 GME의 발생률은 5~25% 정도를 차지하고 있다 [6]. 이 질병은 주로 어린연령에서 중년의 연령층에 다발하고 소형견, 특히 푸들에서 발생 위험이 있는것으로 알려져 있으나, 연령과 품종에 관계없이도 발생할 수 있다 [12]. 1972년에 처음 보고된 이후 미국, 호주, 뉴질랜드, 유럽에서 발생이 보고되었으며 [15], 최근 국내에서도 노령의 개에서 발생하였다 [8]. GME는 병변의 위치와 분포에 따라 국소성(focal), 다병소성(disseminated), 그리고 안구형(ocular) 이상의 세가지 형태로 분류하고 있고, 이런 형태학적 특성에 따라 임상증상이 다양하게 나타난다 [10]. GME의 특징적인 병변은 뇌막, 뇌실질의 백색질, 척수에 주로 나타나는데, 혈관 주위로 단핵구계 세포가 치밀하게 침윤되어 있고, 림프구 또는 큰포식세포로 구성되어 있는 육아종이 다발성으로 분포하는 특징을 갖는다 [6]. GME를 일으키는 원인으로 감염성 인자 또는 면역학적 인자, 종양 등이 관여할 것이라는 보고가 있지만, 정확히 알려진 바는 없다 [10]. 최근 면역조직화학염색을 통해 뇌 병변에 주로 침윤된 세포의 기원을 증명하고, 주된 세포가 T 림프구 및 MHC-II 분자

*Corresponding author: Jae-Hoon Kim
College of Veterinary Medicine, Cheju National University, Jeju 690-756, Korea
[Tel: +82-64-754-3387, Fax: +82-64-702-9920, E-mail: kimjhoon@cheju.ac.kr]

에 양성인 큰포식세포가 증명되어 T 세포 매개 지연형 과민반응이 원인일 것이라는 보고가 있다 [9].

본 증례는 지역 동물병원에서 신경증상을 보이는 암컷 잡종견이 병리조직학적 검사를 통해 GME로 진단되었기에 이를 보고하고자 한다.

## 증 례

6세령 암컷 잡종견이 갑작스런 신경증상과 사경을 보여 제주도의 지역 동물병원에 내원하였다. 내원 당시 환축은 기립불능, 안구충혈, 선회, 구르기를 보이는 등, 임상증상이 급성으로 진행되고 악화되어 예후가 불량하다고 판단하여 제주대학교 수의과대학 병리학교실에 부검 의뢰되었다.

육안적으로 개체는 심한 비만을 보이며, 복부 피하직 및 복강 내에 다량의 지방이 들어있었다. 피하직의 근육은 자적색조로 발적되어 있었다. 두개골 절개 후 경뇌막 하에는 뇌척수액이 중등도로 증가되어 있었고 다소 담적색조를 나타내고 있었으며, 뇌막하 혈관은 수지상으로 확장되어 있었다. 흉강 및 복강 장기에는 특별한 변화가 관찰되지 않았다.

병리조직학적 검사를 위하여 뇌, 폐장, 심장, 간장, 비장, 신장 등의 실질장기를 적출하여 10% 중성 완충 포르말린에 고정하였다. 일반적인 조직 처리 과정을 거쳐 파라핀 포매하고 3~4 μm 두께로 조직절편을 제작하여 H&E 염색을 하였다. 또한 뇌 조직 슬라이드에 대하여 원인체를 증명하기 위한 특수염색으로 조직 그람, periodic acid-Schiff 및 Ziehl-Neelsen 염색을 하였다. Canine distemper virus(CDV)를 검출하기 위해 Stanton 등 [11]의 방법에 준하여 역전사 중합효소연쇄반응을 하였다. 면역조직화학염색을 위하여 뇌 파라핀 조직을 5 μm 두께로 절편을 제작하여 silane 코팅 슬라이드에 부착시키고 탈파라핀 후 Envision polymerreagent(Dako, USA) 방법으로 면역염색을 수행하였다. *Toxoplasma*(*T.*) *gondii* 항원 검출을 위한 1차 항체로는 *T. gondii* 다클론 항체(BioGenex Laboratory, USA)를 1 : 20 비율로 희석하여 사용하였다. 또한 뇌 병변에 주로 침윤되어 있는 세포를 보기 위한 1차 항체는 T 림프구 표지자인 CD3(Dako A0452; Dako, Denmark), B 림프구 표지자인 CD79α (Dako M7051; Dako, Denmark)를 1 : 50 비율로 희석하였고, 큰포식세포 표지자인 lysozyme(Dako A0099; Dako, Denmark)을 1 : 200으로 희석하여 사용하였다. 항원 노출을 위한 방법으로 CD3는 antigen retrieval solution(Dako S3307; Dako, USA), CD79α는 1 mmol/l EDTA, pH 9.0을 사용하여 95~99°C에서 각각 20분, 40분 처리하였고, *T. gondii*, lysozyme은 0.05% protease (Sigma, USA)을 37°C에서 10분간 반응시켰다.

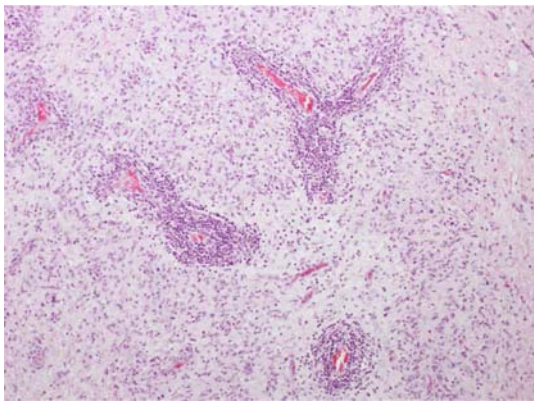

**Fig. 1.** Brain stem. Coalescing perivascular cuff (H&E, ×100).

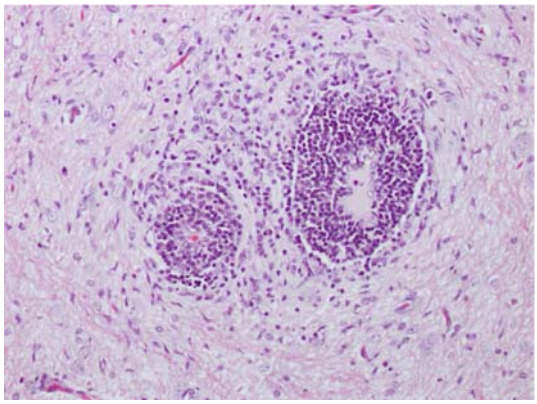

**Fig. 2.** Brain stem. The cuffs consist of lymphocytes, macrophages and few plasma cells (H&E, ×200).

병리조직학적 소견으로 뇌의 병변은 주로 염증성 변화로 뇌줄기에서 가장 현저히 관찰되었고, 대뇌의 백색질에서도 일부 관찰되었다. 이 부위의 혈관 주변으로 단핵구계 세포가 4~10층 정도로 치밀하게 층판상으로 침윤되어 있었고 때로는 이러한 세포들이 혈관을 중심으로 소용돌이 치는 성상을 나타내기도 하였다. 혈관 주변의 염증세포가 침윤, 증식하여 서로 융합되는 소견을 보이기도 하였다(Fig. 1). 이들 세포는 대개는 림프구이고, 일부 큰포식세포, 형질세포도 관찰되었다(Fig. 2). 병변 인근의 신경망은 수종성 변화를 보이고 조직구와 유상피세포처럼 보이는 세포가 침윤되어 있으며, 별아교세포증가증도 나타났다. 또한 림프구와 큰포식세포로 구성되어 있는 육아종성 병변이 다발성으로 관찰되었다. 소뇌와 뇌줄기에는 국소적으로 출혈과 함께 축삭의 종창(axonal swelling)과 격자세포(gitter cell)가 나타나는 뇌연화부위가 관찰되었다. 척수에서는 뇌 실질에서 보였던 병변은 나타나지 않았다. 특수염색에서는 세균, 진균

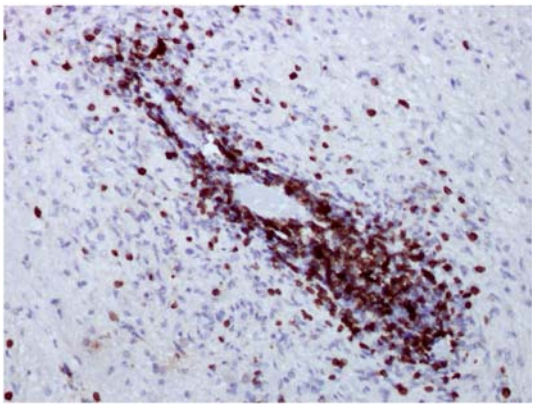

**Fig. 3.** Numerous CD3 positive T cells within perivascular cuff (IHC, ×200).

류의 구조물은 찾을 수 없었고, CDV 및 *T. gondii* 또한 항원검사에서 음성을 나타내었다. 면역조직화학염색 결과, 뇌의 혈관 주위로 침윤된 세포가 CD3에 강한 양성을 보여 대부분의 세포가 T 림프구임을 알 수 있었다 (Fig. 3). 또한 육아종성 병변과 뇌연화 부위에서 lysozyme에 양성을 보이는 큰포식세포가 다수 관찰되었다. 기타 다른 장기에서는 특이 병변을 관찰할 수 없었다.

## 고 찰

본 증례는 주 병변이 뇌줄기와 대뇌의 백색질에 분포하고 있었고, 혈관 주위로 단핵구계 세포가 침윤되어 있으며, 면역조직화학염색을 통하여 대부분이 CD3에 양성을 보이는 T 림프구로 구성되어 있는 소견을 확인하여 GME로 최종 진단되었다.

이 질병은 이전에는 'reticulohistocytic' 세포가 증가한 세망증(reticulosis)으로 생각되었고, 이는 염증성, 종양성, 미세아교세포종증으로 분류되었다 [7]. 최근 염증성 세망증은 GME로 [12], 종양성 세망증은 림프종 또는 악성 조직구증으로 새로 분류하게 되었다 [16]. GME는 개의 중추신경계에서 발생하는 특발성의 염증성 질병 중에서 괴사성 뇌막뇌염(necrotizing meningoencephalitis: NME)과의 감별이 반드시 필요하다 [13]. NME는 퍼그, 요크셔테리어, 말티즈 등 소형견에 다발하고, 주로 뇌막, 대뇌 회색질에 광범위한 괴사와 함께 비화농성 염증세포의 침윤을 특징으로 한다 [5, 13]. GME는 NME와의 병리 조직학적 특징이 비슷하지만, 각각의 질병에서 보이는 종특이성, 병변이 나타나는 부위, 뇌연화의 유무를 비교하여 감별한다. 본 증례에서는 소뇌와 뇌줄기에 뇌연화소견이 관찰되었지만 이는 극히 부분적이고, 주된 병변은 혈관주위로 단핵구계 세포의 침윤과 증식을 특징으로 하고 다발성으로 육아종성 병변이 관찰되어 NME와 감별할 수 있었다. 또한 GME와 감별을 요하는 질병으로는, 비글에서 *E. coli* 감염과 관련한 육아종성 연수막염, 악성 조직구증, 개 디스템퍼 뇌염, 톡소플라즈마병, 곰팡이 감염, 세균감염 등이 있다. 악성 조직구증은 주로 Bernese mountain dog에서 잘 발생하고, 비장, 간, 림프절을 포함한 전신 조직에 조직구의 침윤을 특징으로 하는 종양성 병변이다. 최근 슈나우저에서 중추신경계에서의 발생이 보고되어 [4], GME, 특히 국소성 GME와의 감별이 더욱 중요하게 되었다. 악성 조직구증에서는 GME에 비해 세포의 비정형적 증식과 함께 주변 조직으로의 침습, 유사분열상이 훨씬 현저하게 나타나는 특징을 갖는다 [14]. CDV와 *T. gondii* 및 기타 다른 원인체는 역전사 중합효소연쇄반응, 면역조직화학염색 및 특수염색 결과에서 모두 음성을 나타내어 감별대상에서 배제할 수 있었다.

GME는 병변의 분포에 따라 세가지, 즉 다병소성, 국소성, 그리고 안구형으로 분류된다. 다병소성 GME는 병변이 중추신경계의 여러부위에 걸쳐 분포하고, 특히 대뇌의 백색질, 뇌줄기, 소뇌, 척수에 주로 영향을 준다 [15]. 병증이 급속도로 진행되고, 목부위의 통증, 전정기능의 이상, 경련 및 발작증상을 나타낸다. 국소성 GME는 중추신경계의 어느 부위에서도 나타날 수 있는데 공간 점유성 병변에 수반되는 임상증상을 보이며, 비교적 만성적인 경과를 취한다 [10]. 안구형은 가장 드문 형태로 병변의 분포가 시신경을 포함하는 것를 말하며, 시력상실이 나타난다. 이처럼 병변이 어느 부위에 분포하느냐에 따라 임상증상 및 예후가 다양한데, 일반적으로 국소성 GME에 비해 다병소성 GME의 예후가 더 불량한 것으로 알려져 있다. Munana와 Luttgen [10]은 GME로 진단된 42두의 개에서 생존기간에 영향을 줄 수 있는 요인에 대해 역학적으로 보고한 바 있다. 여기에서 결과에 가장 큰 영향을 준 요인을 병변의 위치로 보았고, 국소성 GME의 생존기간이 평균 114일인데 비해, 다병소성 GME는 14일로 월등히 차이가 났다. 본 증례에서는 발작, 구르기 등 신경증상이 갑자기 나타났고, 매우 빠르게 진행되어 안락사를 하였지만, 병변이 뇌줄기와 대뇌의 백색질에 다발성으로 퍼져있어 다병소성 GME로 판단되어, 치료를 시행하였어도 예후는 매우 불량하였을 것으로 사료된다.

GME를 일으키는 원인과 병인론은 명확히 밝혀지지 않았다. 자가면역, 감염, 그리고 종양성 인자가 관여할 수 있다는 여러가지 가설이 나오고 있으나, 최근 자가면역성 요인이 가장 가능성이 있을 것으로 보고있다. GME가 CDV 감염에 의한 결과로 발생할 수 있다고 하였으나 여러 실험에서 병변 내 항원의 검출에는 실패하였다

[10, 15]. Kipar 등 [9]은 면역조직화학염색을 통해 GME에서 나타나는 염증세포의 기원을 연구하였다. 이들 대부분은 CD3에 양성을 보이는 T 림프구와 MHC II 분자에 양성을 보이는 큰포식세포가 혼합된 소견을 보이고 있어 T 세포 매개 지연형 과민반응이 원인일 것으로 보고하고 있다. GME로 진단된 개체에 corticosteroid, cyclosporine과 같은 면역억제 효과가 있는 약물치료를 했을 때, 신경증상이 호전되었다는 결과 또한 자가면역성 질환이라는 것을 뒷받침할 수 있다 [6].

GME의 잠정적인 진단은 환축의 정보, 임상증상, 뇌척수액 검사, 자기공명영상 및 컴퓨터단층촬영을 통해 내릴 수 있다 [1]. GME로 진단된 개체의 뇌척수액 수치를 검사한 결과, 림프구 및 큰포식세포로 구성되어 있는 단핵구계 백혈구 증가증과 단백질 농도가 증가해 있음을 확인하였다 [2]. 자기공명영상 및 컴퓨터단층촬영에서는 병변의 해부학적 위치 또는 분포를 정밀하게 확인할 수 있어 유용한 검사법으로 사용되고 있다. 그러나 GME의 확진을 위해서는 뇌 생검 또는 부검을 통한 병리조직검사가 반드시 필요하다 [8]. 치료요법으로는 면역억제제, 항암제 및 방사선 치료와 같은 다양한 방법이 시행되고 있다. 최근에는 면역억제제의 단독 투여보다는 항암제, 방사선 치료를 병행함으로써 임상증상이 약화되고 생존기간을 장기적으로 연장시킴으로써 좀 더 나은 결과를 가져왔다 [1]. 이처럼 환축의 생명을 연장시키기 위한 다양한 치료 방법이 계속 연구중에 있다.

GME는 개 디스템퍼 뇌염 다음으로 다발하는 개의 중추신경계 질병으로 그 발생률이 25%에 달하고 있다. GME는 매우 갑작스럽게 나타나고, 병증이 급속도로 악화된다. 또한 환축을 치료하지 않을 경우에는 매우 치명적이고, 이 중 다병소성 GME인 경우에 예후가 가장 불량하다 [10]. 따라서, GME를 암시하는 신경증상을 보이는 개체에서 뇌척수액 검사와 자기공명영상 및 컴퓨터단층촬영과 같은 장비를 사용하여 진단을 내리고, 이에 대한 신속하고 적절한 치료를 수행하는 것이 환축의 예후에 도움이 될 것으로 사료된다.

## 결 론

본 증례는 6세령의 암컷 잡종견이 사경 및 구르기 등 갑작스런 신경증상을 나타내고 병증이 진행되어 부검 의뢰되었다. 육안소견, 병리조직학적 검사 및 면역조직화학염색 결과 뇌 병변이 주로 뇌줄기와 대뇌의 백색질에 분포하고 있었고, 혈관 주위 단핵구계 염증세포의 침윤과 증가 소견을 보이며, 침윤된 대부분의 세포가 T 림프구로 판명되어 육아종성 뇌수막척수염으로 진단되었기에 이를 보고하고자 한다.

## 참고문헌


1. **Adamo PF, Adams WM, Steinberg H.** Granulomatous meningoencephalomyelitis in dogs. Compend Contin Educ Vet 2007, **29**, 678-690.
2. **Bailey CS, Higgins RJ.** Characteristics of cerebrospinal fluid associated with canine granulomatous meningoencephalomyelitis: a retrospective study. J Am Vet Med Assoc 1986, **188**, 418-421.
3. **Braund KG, Vandevelde M, Walker TL, Redding RW.** Granulomatous meningoencephalomyelitis in six dogs. J Am Vet Med Assoc 1978, **172**, 1195-1200.
4. **Chandra AMS, Ginn PE.** Primary malignant histiocytosis of the brain in a dog. J Comp Pathol 1999, **121**, 77-82.
5. **Cordy DR, Holliday TA.** A necrotizing meningoencephalitis of Pug dogs. Vet Pathol 1989, **26**, 191-194.
6. **Cuddon PA, Smith-Maxie L.** Reticulosis of the central nervous system in the dog. Compend Contin Educ Pract Vet 1984, **6**, 23-32.
7. **Fankhauser R, Fatzer R, Luginbühl H.** Reticulosis of the central nervous system (CNS) in dogs. Adv Vet Sci Comp Med 1972, **16**, 35-71.
8. **Jung DI, Yoo JH, Kang BT, Park C, Gu SH, Kim JW, Jeon HW, Lee SY, Woo EJ, Sur JH, Park HM.** Granulomatous meningoencephalitis in an old dog: magnetic resonance imaging and immunohistopathologic findings. J Vet Clin 2007, **24**, 406-409.
9. **Kipar A, Baumgärtner W, Vogl C, Gaedke K, Wellman M.** Immunohistochemical characterization of inflammatory cells in brains of dogs with granulomatous meningoencephalitis. Vet Pathol 1998, **35**, 43-52.
10. **Muñana KR, Luttgen PJ.** Prognostic factors for dogs with granulomatous meningoencephalomyelitis: 42 cases (1982-1996). J Am Vet Med Assoc 1998, **212**, 1902-1906.
11. **Stanton JB, Poet S, Frasca S Jr, Bienzle D, Brown CC.** Development of a semi-nested reverse transcription polymerase chain reaction assay for the retrospective diagnosis of canine distemper virus infection. J Vet Diagn Invest 2002, **14**, 47-52.
12. **Summers BA, Cummings JF, DeLahunta A.** Veterinary Neuropathology. pp. 110-114, Mosby, St. Louis, 1995.
13. **Suzuki M, Uchida K, Morozumi M, Hasegawa T, Yanai T, Nakayama H, Tateyama S.** A comparative pathological study on canine necrotizing meningoen-

cephalitis and granulomatous meningoencephalomyelitis. J Vet Med Sci 2003, **65**, 1233-1239.

14. **Suzuki M, Uchida K, Morozumi M, Yanai T, Nakayama H, Yamaguchi R, Tateyama S.** A comparative pathological study on granulomatous meningoencephalomyelitis and central malignant histiocytosis in dogs. J Vet Med Sci 2003, **65,** 1319-1324.
15. **Thomas JB, Eger C.** Granulomatous meningoencephalomyelitis in 21 dogs. J Small Anim Pract 1989, **30**, 287-293.
16. **Vandevelde M, Fatzer R, Fankhauser R.** Immunohistological studies on primary reticulosis of the canine brain. Vet Pathol 1981, **18**, 577-588.