

골 유도 재생술 후 감소된 임플란트 주위 부착 각화 점막 증대를 위한 유리 치은 이식술 증례

김득한¹, 지숙², 방은경^{1*}

1. 이화여자대학교 의과대학 치주과학교실
2. 고려대학교 안암병원 치과 치주과

Free gingival graft for the increase of peri-implant attached keratinized mucosa decreased after guided bone regeneration

Deug-Han Kim¹, Suk Ji², Eun-Kyoung Pang^{1*}

1. Department of Periodontology, School of Medicine, Ewha Womans University
2. Department of Periodontology, Dentistry, Korea University Anam Hospital

ABSTRACT

Purpose: During guided bone regeneration procedures for the augmentation of deficient alveolar ridge, primary closure of flap is necessary. For primary flap closure, flap is repositioned coronally and the zone of attached keratinized mucosa may decrease. The need for attached keratinized mucosa around dental implants is still controversial, but sufficient peri-implant attached keratinized mucosa would be beneficial for functional and esthetic aspects. This case report presents three cases that demonstrated free gingival graft for increasing the zone of peri-implant attached keratinized mucosa which was decreased after guided bone regeneration.

Materials and Methods: In first case, maxillary incisors were extracted and guided bone regeneration was performed simultaneously. Because the membrane was exposed at 3 weeks after operation, the membrane was removed and free gingival graft was performed for primary flap closure. Free gingival graft was performed again at implant placement for the increase of attached keratinized mucosa. In second case, guided bone regeneration was performed on lower right first molar area, and implant was placed with free gingival graft. In third case, lower right molar area showed insufficient attached keratinized mucosa after implant placement with guided bone regeneration. When abutments were connected, free gingival graft with apically positioned flap was performed.

Result: In these three cases, the zone of attached keratinized mucosa around dental implants was decreased after guided bone regeneration. And the increase of peri-implant attached keratinized mucosa could be obtained effectively by free gingival graft.

Conclusion: Free gingival graft could be a effective treatment method increasing the zone of attached keratinized mucosa which was decreased after guided bone regeneration procedures. (*J Korean Acad Periodontol 2008;38:723-728*)

KEY WORDS: keratinized mucosa; free gingival graft; guided bone regeneration.

서론

임플란트 시술의 수요가 증가함에 따라 장기간 안정성을 지켜줄 수 있는 구강의 기능계(functional system)에 대해 관심이 높아지고 있다. 임플란트 시술 이후 장기간의 유지

에 있어 임플란트 주위 각화 점막과 임플란트 보철물, 구강의 다른 요소들과의 관계는 기능과 심미성의 측면에서 아주 중요하다¹⁾.

임플란트 수복물을 둘러싸는 각화 점막의 필요성과, 치조 점막과 비교하여 장기적으로 생물학적 장점이 있는지에 대해서는 문헌상 논란이 있어왔다. Dorfman 등²⁾, Kennedy 등³⁾은 적절하게 치태 조절이 된다면 부착 수준의 변화가 없다는 결과를 발표하였고, Adell 등⁴⁾, Albreksson 등⁵⁾은 부착 각화 점막의 여부가 임플란트 생존율에 영향을 주지 않는다고 하였다. 반면 Misch⁶⁾는 임플란트 주위 부착 각화 점

Correspondence: Dr. Eun-Kyoung Pang
Department of Periodontology, School of Medicine, Ewha Womans University, 911-1 Mok-Dong, Yangcheon-Gu, Seoul, Korea
E-mail: ekpang@ewha.ac.kr, Tel: 82-2-2650-2679, Fax: 82-2-2650-5764
Received: Jul. 25, 2008; Accepted: Sep. 26, 2008

막이 마모와 염증에 저항성이 강하며 보철물을 위한 인상 과정이나 치간 유두 형성을 용이하게 하고 2 단계법으로 임플란트를 식립할 때 임플란트 조기 노출의 위험성도 낮추어 준다고 한 바 있다.

위축된 치조제의 임플란트 식립 시 수직적, 수평적 골의 형성을 위한 골 유도 재생술이 시도되고, 이 때 판막의 일차 봉합이 필수적이다. 그러나 일차 봉합을 위한 판막의 치관 측 이동으로 부착 각화 점막이 감소 또는 소실되어 결국 임플란트 주위 연조직의 불안정성이 초래될 수 있으며^{7,8)}, 부착 각화 점막의 증대가 필요하게 된다.

임플란트 주위의 각화 점막 획득 및 연조직 심미 개선을 위한 수술 방법으로는 부분층 근단이동 판막술, 유리 치은 이식술, 결합 조직 이식술, 연조직 유도 증대술(guided soft tissue augmentation) 등이 있다. 이 중 각화 점막이 완전히 결여된 경우 또는 충분한 폭과 두께의 각화 점막의 획득이 필요한 경우에 유리 치은 이식술이 적용될 수 있으며 여러 방법들 중 가장 예지성이 높다⁹⁾. 또한 임플란트 식립 전후와 이차 수술 시 등 임플란트 수술의 어떤 단계에서도 함께 시행될 수 있는 장점이 있다¹⁰⁾.

본 증례보고에서는 골 유도 재생술 후 부착 각화 점막이 결여된 경우에서 부착 각화 점막 획득을 위해 임플란트 식립 전, 임플란트 식립과 동시에, 임플란트 이차 수술 시 유리 치은 이식술을 시행한 증례 및 결과를 보고하고자 한다.

임상 증례

<증례 1>

40세 남자 환자가 상악 전치부가 흔들린다는 주소로 내원하였다. 특별한 전신병력은 없었으며, 상악 우측 중절치, 상악 좌측 중절치, 상악 좌측 측절치에 2도의 동요도가, 상악 우측 측절치는 1도의 동요도가 관찰되었다. 상악 우측 중절치, 상악 좌측 중절치, 상악 좌측 측절치를 발거 후 임플란트 치료를 계획하였다(Fig. 1).

상악 우측 중절치, 상악 좌측 중절치, 상악 좌측 측절치를 발거하고, 동시에 Bio-Oss®(Geistlich, Wolhusen/Switzerland, 입자 크기 1~2 mm)와 Titanium reinforced GORE-TEX® 차단막(W.L.Gore & Associate, Inc. USA)을 이용하여 골 유도 재생술을 시행하였다(Fig. 2). 3주 후 차단막이 노출되어 조기 제거하게 되었고, 판막을 폐쇄시키고 부족한 부착 각화 점막을 증대시키기 위해 유리 치은 이식술을 시행하였다(Fig. 3). 수술 10주 후 판막이 폐쇄되었고, 부착 각화 점막이 증대되었음을 볼 수 있었다. 이 때 예후가 좋지 않을 것으로 판단된 상악 우측 측절치를 추가로 발거하고 상악 우측 측절치와 상악 좌측 측절치 부위에 임플란트를 식립하였으며 추가로 유리 치은 이식술을 시행하였다(Fig. 4). 수술 4개월 후 부착 각화 점막이 증대되어 점막

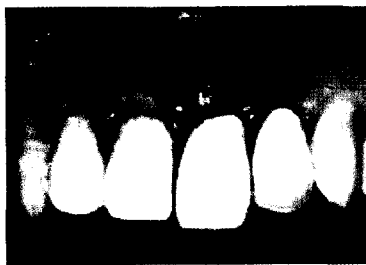


Figure 1. Preoperative view.

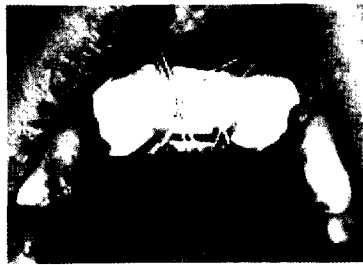

Figure 2. Guided bone regeneration.

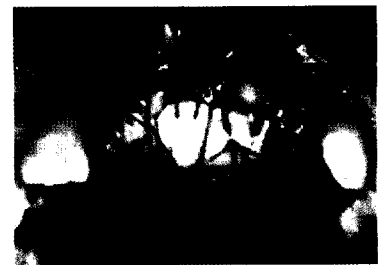

Figure 3. First free gingival graft at membrane removal.



Figure 4. Second free gingival graft at implant installation.




Figure 5. Implant second surgery.

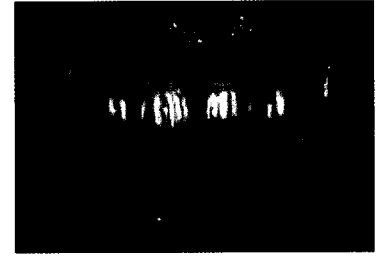

Figure 6. Final prosthesis.

치은 경계부가 인접치 수준까지 치근단 쪽으로 이동된 것을 볼 수 있었다. 임플란트 2차 수술을 시행하였으며, 심미적인 최종 보철물을 완성하였다(Fig. 5, 6).

〈증례 II〉

59세 여자 환자로 하악 우측 제1대구치의 불편감으로 내원하여 발거 후 하악 우측 제 1 대구치 부위에 임플란트 치료를 계획하였다.

하악 우측 제1대구치 발거 3개월 후, 임플란트 식립을 위한 판막 거상 시 발치와가 치유되지 않아 임플란트 초기 안정성을 얻지 못할 것으로 판단되었다(Fig. 7, 8). 따라서 Titanium reinforced GORE-TEX[®] 차단막(W.L.Gore & Associate, Inc. USA)과 Bio-Oss[®](Geistlich, Wolhusen/Switzerland, 입자 크기 0.25~1mm)을 이용하여 골 유도 재생술을 시행하고 일차봉합을 시도하였다(Fig. 9, 10). 차단막 노출은 없었고, 3개월 치유 후 차단막을 제거하면서 골생성을 확인하고 재봉합하였다. 다시 3개월의 치유 기간을 거쳐 임플란트를 식립하였으며, 동시에 부착 각화 점막을 증대시키기 위해 유리 치은 이식술을 시행하였다(Fig. 11). 3개월 후에 연조직이 안정화된 후 최종 보철물을 장착하였다(Fig. 12).

〈증례 III〉

62세 남자 환자로 하악 우측 중절치부터 하악 우측 제2대구치에 이어지는 고정성 보철물의 불편감을 주소로 내원하였다. 구치부 임플란트 치료 및 전치부 도재 금속 전장관 치료를 계획하였다. 전신병력으로는 고혈압으로 약물 복용 중이었다.

하악 우측 구치부는 Siebert 분류 3도의 수평적, 수직적 치조제 결손을 보였으며 부착 각화 점막이 1.5mm 정도로 부족한 양상을 보였다(Fig. 13). 하악 우측 견치를 발거하고 하악 우측 견치, 하악 우측 제 1, 2소구치, 하악 우측 제1대구치 부위에 임플란트를 식립하였다(Fig. 14). 임플란트 식립과 동시에 Titanium reinforced GORE-TEX[®] 차단막(W.L.Gore & Associate, Inc. USA)과 Bio-Oss[®](Geistlich, Wolhusen/Switzerland, 입자 크기 0.25~1mm)을 이용하여 골 유도 재생술을 시행하였고(Fig. 15), 차단막의 조기노출로 7주 후 차단막을 제거하면서 골의 형성을 확인하고 재봉합하였다. 5개월 후 이차 수술 시 초진 시에 비해 더욱 좁아진 부착 각화 점막을 관찰할 수 있었으며(Fig. 16), 부착 각화 점막을 증대시키기 위해 유리 치은 이식술을 시행하였다(Fig. 17). 유리 치은 이식술 후 부착 각화 점막이 증대되었으며, 3개월 후에 연조직이 안정화된 후 최종 보철물을 장착하였다(Fig. 18).

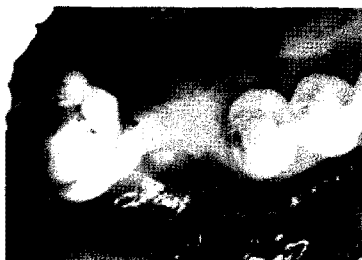

Figure 7. Preoperative view.

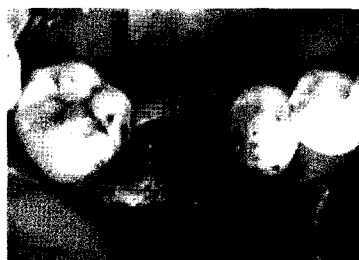

Figure 8. Extraction socket remained state.

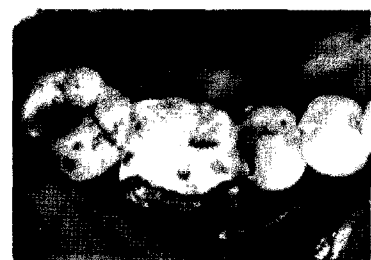

Figure 9. Guided bone regeneration.

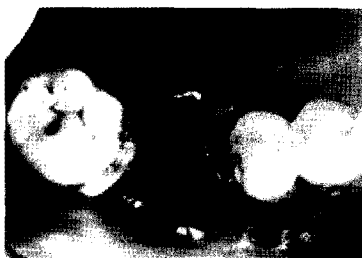

Figure 10. Coronally positioned flap suture.

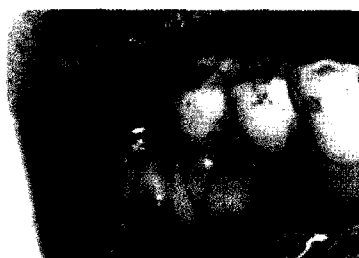


Figure 11. Free gingival graft at implant installation.

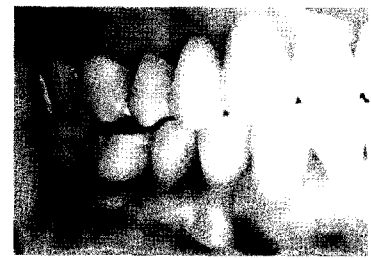


Figure 12. Final prosthesis.



Figure 13. Panoramic view,



Figure 14. Implant installation,

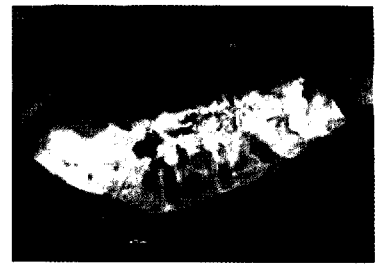

Figure 15. Guided bone regeneration,

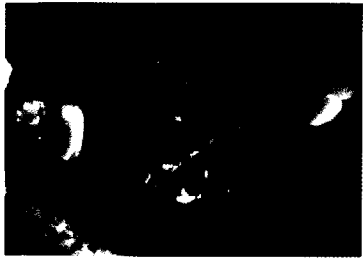

Figure 16. Decrease of keratinized mucosa after guided bone regeneration,

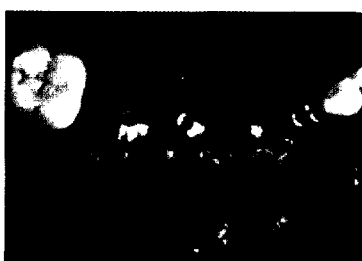


Figure 17. Free gingival graft with apically positioned flap at second stage surgery,

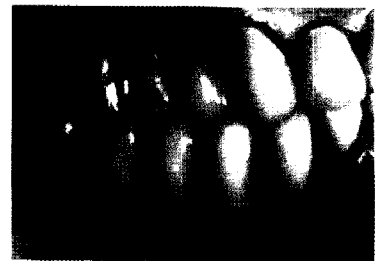

Figure 18. Final prosthesis,

고찰

임플란트 주위 연조직은 자연 치아 주위 조직과 비교하여 혈류 공급이 적고, 섬유 아세포 수가 적으며 결합 조직 부착이 적기 때문에 치태와 세균의 침습에 노출되면 염증과 골소실이 일어나기 더 쉽다. 그러므로 자연 치아 주위보다 임플란트 주위 부착 각화 점막의 중요성이 더 크다¹¹⁾. 임플란트 주위 연조직의 폐쇄는 접합 상피에 의해 형성되는데 이는 반교소체 부착(hemidesmosomal attachment)을 통하여 지대주나 임플란트 식립체에 부착한다. 임플란트 표면은 자연치 백악질 사피 섬유(Sharpey's fiber)의 함입과 유사한 기능적 구조물을 가지고 있지 않다. 따라서 임플란트 주위의 생물학적 폐쇄는 접합 상피의 부착력과 결합 조직의 비가동성에 좌우된다. 이러한 비가동성은 임플란트 주위 연조직에서 충분한 양의 부착 각화 점막이 있는 경우에만 존재할 수 있다¹²⁾.

임플란트 주위 부착 각화 점막은 정확한 보철 과정과 구강 위생 유지에 도움이 된다. 지대주 연결 과정, 임시 보철물의 제거, 임플란트 수준의 인상 작업, 치은 연하의 수복물 제거와 장착, 골조상(framework) 시적 등은 접합 상피 봉합과 허방의 결합 조직 부위를 파괴시키고 임플란트의 장기

적인 성공을 위협할 수 있는 자극 요소들이다. 부착 각화 점막은 이러한 자극들과 음식물 침착을 최소화시킴으로써 임플란트 보철물에 대한 자정 작용을 향상시킨다¹³⁾.

우리 치은 이식술은 지대주 주변에 각화 점막이 아주 적거나 전혀 없을 때 가장 효과적인 방법이다. 우리 치은 이식술로 새로이 형성된 부착 각화 점막은 임플란트 수술의 과정에서 봉합 유지와 판막의 적합을 용이하게 한다. 우리 치은 이식술을 이용한 연조직 증대술은 임플란트 수술과 보철물 수복의 치료 계획에 있어 임플란트, 연조직 경계를 견고히 하기 위해 아주 중요한 사항 중 하나이다⁹⁾. 또한 Giancarlo 등¹⁴⁾은 10년에서 25년간 우리 치은 이식술로 각화 연조직을 증대했었던 증례들에서 각화 연조직이 수술 1년 후부터 최종 관찰 기간까지 평균 0.7 mm만 감소하였다고 하였다. 이로써 우리 치은 이식술은 장기간 안정성을 갖춘 치료 방법이라고 할 수 있다.

결론적으로 우리 치은 이식을 통해 부착 각화 점막을 획득하는 것은 효과적인 술식이다. 본 증례들에서 임플란트 주위에 우리 치은 이식을 시행하여 부족해진 부착 각화 점막을 증대시켰다. 이식 후 치조정 근방에 위치했던 치은 점막 경계부가 인접치 수준의 협측으로 이행되었다. 임플란트 주위 부착 각화 점막의 획득을 통한 심미의 개선 및 구강

위생 관리가 용이해진 환경의 제공은 향후 장기적인 임플란트 안정성에 영향을 끼칠 것으로 사료된다.

참고문헌

1. Rosenquist B: A comparison of various methods of soft tissue management following the immediate placement of implants into extraction sockets. *Int J Oral Maxillofac Implants* 1997;12:43-51.
2. Dorfman HS, Kennedy JE, Bird WC: Longitudinal evaluation of free autogenous gingival grafts. A four year report. *J Periodontol* 1982;53:349-352.
3. Kennedy J, Bird W, Palcanis K et al: A longitudinal evaluation of varying widths of attached gingiva. *J Clin Periodontol* 198;;12:667-675.
4. Adell R, Lekholm U, Rockler B, Brånemark PI: A 15-year study of osseointegrated implants in the treatment of the edentulous jaw. *Int J Oral Surg* 1981;10:387-416.
5. Albrektsson T, Zarb G, Worthington P, Eriksson AR: The long-term efficacy of currently used dental implants: a review and proposed criteria of success. *Int J Oral Maxillofac Implants* 1986;1:11-25.
6. Carl E. Misch: CONTEMPORARY IMPLANT DENTISTRY 3rd edition. MOSBY ELSEVIER 2008.
7. Fugazzotto PA: Maintenance of soft tissue closure following guided bone regeneration: technical considerations and report of 723 cases. *J Periodontol* 1999;70:1085-1097.
8. Trombelli L, Tatakis DN, Scabbia A, Zimmerman GJ: Comparison of mucogingival changes following treatment with coronally positioned flap and guided tissue regeneration procedures. *Int J Periodontics Restorative Dent* 1997;5:448-455.
9. Silverstein LH, Lefkove MD, Garnick JJ: The use of free gingival soft tissue to improve the implant/soft-tissue interface. *J Oral Implantol* 1994;20:36-40.
10. Evian CI, al-Maseeh J, Symeonides E : Soft tissue augmentation for implant dentistry. *Compend Contin Educ Dent* 2003;24:195-198, 200-202, 204-206.
11. Bauman GR, Rapley JW, Hallmon WW, Mills M: The peri-implant sulcus. *Int J Oral Maxillofac Implants* 1993;8:273-280.
12. Meffer R: The soft tissue interface in dental implantology. *Implantologist* 1986;5:55-58.
13. Schroeder A, van der Zypen E, Stich H, Sutter F: The reactions of bone, connective tissue, and epithelium to endosteal implants with titanium-sprayed surfaces. *J Maxillofac Surg* 1981;9:15-25.
14. Giancarlo Agudio, Michele Nieri, Roberto Rotundo, Pierpaolo Cortellini, Giovanpaolo Pini Prato: Free Gingival Grafts to Increase Keratinized Tissue: A Retrospective Long-Term Evaluation (10 to 25 years) of Outcomes. *J Periodontol* 2008;79:587-594.

