

치근단 수술 시 형성된 골결손 부위를 가진 치아의 발치 후 즉시 식립 임플란트에서 골 접촉률에 대한 흡수성 차폐막의 효과

양승민, 계승범, 신승윤*

성균관대학교 의과대학 삼성서울병원 치과진료부 치주과

Effect of resorbable membrane on immediate placement of implant in extraction socket during periradicular surgery

Seung-Min Yang, Seung-Beom Kye, Seung-Yun Shin*

Department of Periodontics, The Institute of Oral Health Science, Samsung Medical Center, Sungkyunkwan University School of Medicine

ABSTRACT

Purpose: The guided bone regeneration (GBR) technique is widely used in periradicular surgery. However, there is still some controversy regarding the effectiveness of GBR in promoting bone healing after periradicular surgery. The purpose of this study was to evaluate the resorbable membrane on the osteointegration of immediate implants in sites with periradicular lesion that had been removed by periradicular surgery.

Materials and methods: Six roots of lower second premolars and 15 roots of lower third and fourth premolars of dogs were used as control and experimental teeth, respectively. Periradicular lesions were induced only in the experimental teeth. Twelve weeks later, the control and experimental teeth were extracted and implants were placed immediately. Periradicular lesions were removed with osteotomy, curettage and saline irrigation. Resorbable membranes were used in experimental group 1 but not in experimental group 2. After 12 week of healing period, the implants were clinically not mobile and showed no signs of infection. Data obtained by histomorphometric analysis were analyzed by Kruskal-Wallis test.

Results: The control group showed a significantly higher bone to implant contact (BIC) (74.14±16.18) than experimental group 1 (40.28±15.96) and 2 (48.70±17.75)(p<0.05). However, there was no significant difference between experimental group 1 and 2.

Conclusion: Although BIC in experimental groups were lower than in control group, immediate implant can be successfully placed at extraction socket with periradicular lesion and osseous defect. However, the use of resorbable membrane in bony defect created during periradicular surgery was questioned. (*J Korean Acad Periodontol* 2008;38:603-610)

KEY WORDS: Immediate implants; periradicular surgery; osseous defect; resorbable membrane.

서론

치주염 및 외상으로 인한 치아 상실 후 구강기능의 회복을 위해 고정성, 가철성 보철 수복 등 여러 술식이 발전되어

왔다. 그 중 Brånemark에 의해 골유착의 개념이 정립된 이후 여러 임플란트 및 술식이 소개되었고 이에 따라 임플란트가 치과 치료의 중요한 분야로 자리 매김 하였다.

임플란트 술식 중 여러 가지 위험성을 가지고 있지만, 임상적으로 선호되는 술식으로 발치 후 즉시 임플란트 식립이 증가하는 경향이 있다. 이는 최종 보철물의 제작을 보다 쉽게 하고, 부가적인 수술을 줄이기 위해 healing cap을 이용하여 임플란트와 연결하여 환자의 번거로움과 불편함을 감소시킬 수 있는 장점이 있다¹⁾. 그러나 발치 후 즉시 식립 임플란트는 아직까지도 감염부위의 골유착 저해 위험으로 인

Correspondence : Dr. Seung-Yun Shin

Department of Periodontics, The Institute of Oral Health Science, Samsung Medical Center, Sungkyunkwan University School of Medicine, 50 Irwon-dong, Gangnam-gu, Seoul, 135-710, Korea

E-mail: ssysilet@skku.edu, Tel: 82-2-3410-6428, Fax: 82-2-3410-0038

* This work was supported by the Korea Research Foundation Grant funded by the Korean Government(MOEHRD) (KRF-2006-E00116)

Received: Aug. 24, 2008; Accepted: Sep. 2, 2008

해 사용이 추천되고 있지 않다²⁾. 일부 임상 연구에서 위와 같은 한계를 극복하고자 치주염으로 감염된 부위에서 발치 즉시 임플란트를 식립하여 좋은 결과를 보고하였다³⁻⁶⁾. 또한 근관치료하기 어려운 치아의 발치 후 즉시 임플란트 식립에 대한 보고도 있다. Siegenthaler 등⁷⁾과 Lindeboom 등⁸⁾은 치근단 부위 염증이 있는 부위의 발치 즉시 임플란트 식립이 감염되지 않은 부위의 발치 후 즉시 임플란트 식립에 비해 합병증의 비율이 높지 않다고 보고하였다. Rosenquist 등⁹⁾은 치주질환에 감염된 치아에서의 발치 후 즉시 임플란트 식립보다 치근단 파절이나 흡수로 인한 발치 후 즉시 임플란트 식립이 높은 성공률을 보였다고 보고하였다. Novaes 등¹⁰⁾도 적절한 방법으로 감염된 발치외를 세척하고 소독하면, 치근단 부위의 병소가 있더라도 발치 후 즉시 임플란트 식립의 금기증이 되지 않을 것이라고 보고하였다.

일반적으로 치근단 부위 수술 시, 치근단 파절은 치근단 주변의 골절제나 미세 유리를 골내강에 위치시켜 확인할 때까지 발견되지 않을 수 있다. 이런 경우에는 최종 치료 시까지 상당한 기간을 필요로 하므로, 근래에는 전체 치료기간의 단축을 위해, 치아의 예후를 판단하여 치근단 부위 골절제가 시행된 골결손 부위에 발치 후 즉시 임플란트를 식립하기도 한다. 그러나 지금까지 치근단 부위 수술시 발생한 골절제술로 인한 골결손 부위의 발치 후 즉시 임플란트 식립의 임상보고가 없었다. 장 등¹¹⁾은 치근단 수술 도중 생긴 골결손 부위를 비흡수성 차폐막으로 피개한 후 골-임플란트 접촉률을 조사한 결과 높은 골-임플란트 접촉률을 보고하였다. 그러나 비흡수성 차폐막의 사용은 부가적인 수술을 필요로 하므로 동일한 효과를 얻을 수 있다면, 흡수성 차폐막의 사용이 추천될 수 있다.

본 연구는 치근단 수술 중 발생한 골절제술로 인한 골결손 부위에서, 발치 후 즉시 임플란트 식립 시 흡수성 차폐막이 골유착에 미치는 영향을 조직계측학적으로 비교 평가하기 위해 시행하였다.

재료 및 방법

1. 실험 동물

성견은 실험 전 2주간 환경적응 기간을 갖도록 하였고 평균 연령 2세, 평균 체중 15kg의 6마리 성견을 이용하였다. 실험동물의 선택, 관리, 그리고 외과적 수술 방법은 삼성임

상의학연구소의 동물실험윤리위원회의 승인을 받았고 실험 동물 위원회의 지침에 따라 처치하였다.

2. 실험 재료

실험에 사용한 임플란트는 Straumann Dental Implant Standard(Straumann, Basel, Switzerland)를 이용하였고, 제조사의 지침에 따라 식립하였다. 임플란트의 길이는 치조골능에서 치근단 골결손부위의 바닥까지의 거리에 따라 선택하였고, 직경은 4.1 mm를 사용하였다. 흡수성 차단막으로는 BioGide[®](Geistlich, Wolhusen, Switzerland)를 사용하였다.

3. 실험 방법

1) Phase I

2주간의 환경 적응 기간 후 치근단 병소를 유발시켰다. 6마리의 성견은 1% Propofol(Anepol[®]; Hana Pharma Co., Ltd, Seoul, Korea)을 정주마취한 후 2% iso-flurane(Choongwae Pharma Co., Seoul, Korea)을 이용하여 전신마취하였다. 성견의 하악 소구치 중 제2소구치는 대조군으로 이용하였고 제3, 4소구치 부위는 실험군으로 사용하였다. 실험군은 치수관을 노출하기 위해 2% 리도카인(1:10만 에피네프린 함유, Yuhan Co., Seoul, Korea) 국소마취 아래에서 치과용 바를 이용하여 소구치의 치관부위를 백악법랑경계부까지 제거하였다. 그 후 인접치아의 치태를 치수강내에 위치시켜 치근단병소를 유발시킨 후 유지늘 페이스트를 이용하여 치수강을 폐쇄시켰다(Fig. 1). 대조군의 치아들은 phase I 동안 다른 처치를 하지 않았다.

2) Phase II

Phase I 3개월 후 치근단 방사선 사진을 촬영하여 치근단 병소를 확인한 후(Fig. 2) Phase I과 같은 방법으로 성견을 마취하였다.

성견의 하악 소구치 부위의 전층판막을 형성한 후 치근단 부위의 염증 조직을 제거하고, 골절제술과 소파술을 통해 치근단 부위를 세척하였다. 골절제술은 직경 6 mm의 트레핀바(Biomet 3i, FL, USA)를 사용하여 치근단 부위의 협측 피질골을 제거하였다. 골절제술을 통해 형성된 구멍을 통하여 염증성 조직을 완전히 제거하고 생리 식염수로 세척하였

다. 그리고, 하악 소구치를 발치한 후 임플란트 (Straumann, Basel, Switzerland)를 제조사의 지침에 따라 식립하였다. 임플란트의 길이는 치조골능에서 치근단 골결손 부위의 바닥까지의 거리에 따라 선택하였고, 직경은 4.1 mm를 사용하였다. 실험군1에서는 골결손 부위를 흡수성 막 (BioGide®, Geistlich, Wolhusen, Switzerland)으로 피개한 후 핀(Bone tack, ACE, MA, USA)으로 고정하였다. 실험군2에서는 흡수성 차폐막의 골결손 부위에 대한 재생 효과와 임플란트의 골유착에 대한 효과를 알아보기 위해 차폐막을 사용하지 않고 골결손 부위를 그대로 두었다.

형성된 판막을 재위치시킨 후 5-0 nylon을 이용하여 봉합하였고, 임플란트에는 healing cap을 연결하였다. 술 후 구내 방사선 사진을 촬영하였다. 대조군은 건강한 치조골에서 발치 후 즉시 임플란트를 식립하였다(Fig. 3). 술 후 성견은 15 mg/kg의 용량으로 하루 두 번, 5일간 항생제 (Cefamezin®; Dong-a Pharmaceutical, Seoul, Korea)를 근막주사하였다. 하루 2번 2주간 0.2% 클로르헥시딘 (Chlorhexamed®, Bu-kwang Phamacetical company, Seoul, Korea)을 이용해 구강 세척을 시행하였고, 창상보호를 위해 유동식을 섭취시켰다. 봉합사는 2주 후 제거하였다.

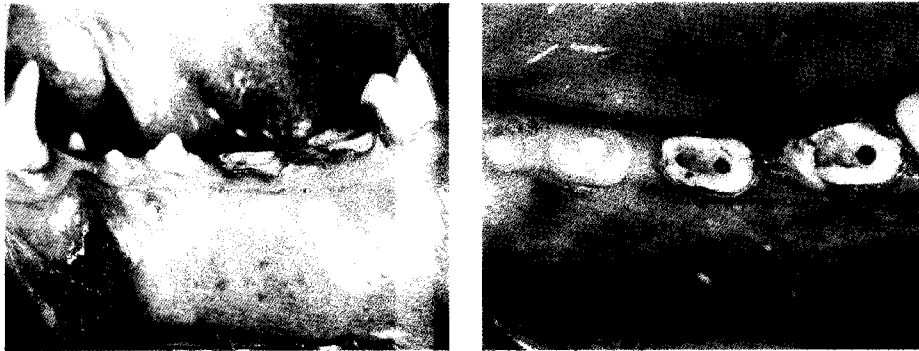


Figure 1. Creation of periapical lesion in 2nd, 3rd and 4th premolars.

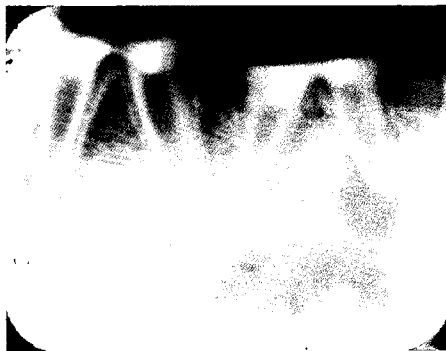

Figure 2. Periapical lesion after 3 months of creation

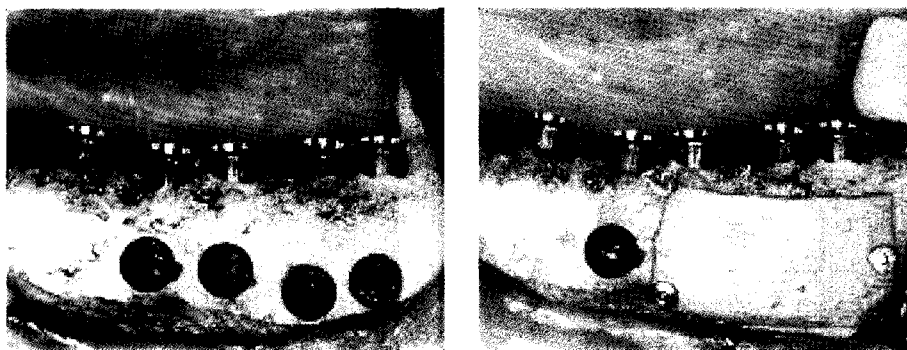


Figure 3. Control and experimental sites

결과

3) 동물 희생 및 조직 표본 제작 및 검경

(1) 동물 희생

임플란트 식립 12주 후 전신마취 아래에서 성견을 희생시켰다. pH 7.4 phosphate buffer를 이용한 2% paraformaldehyde와 2% glutaraldehyde의 혼합액을 이용하여 두부를 관류고정하였고, 실험 부위를 포함한 악골 절편을 적출하여 다시 위의 혼합액에서 고정하였다.

(2) 조직 표본의 제작 및 관찰

고정된 악골 절편을 통법에 따라 탈수과정을 거친 후 매우 낮은 점도의 매질(Polysciences, Warrington, PA, USA)을 이용하여 포매한 후 Exakt cutting and grinding system(Exakt Technologies, Norderstedt, Germany)으로 절단, 연마하여 30 μ m 두께의 비탈회 연마표본을 형성하였다. 표본은 Multiple stain kit(Polysciences, Warrington, PA)를 이용하여 염색한 후, 광학 현미경(Olympus, Tokyo, Japan) 하에서 관찰하였고, 촬영한 표본은 소프트웨어(Tomoro Scope eye; Techsan Digital Imaging, Seoul, Korea)를 이용하여 계측하였다.

조직계측학적으로 골-임플란트 접촉률(bone to implant contact, BIC)은 Steroinvestigator(Micro Bright Field, Williston, VT)를 이용하였다. 골-임플란트 접촉률은 임플란트 길이의 하방 1/3에서 계측하였다.

4. 통계분석

실험에서 얻어진 자료의 평균값 및 표준편차를 구하였고, Kruskal-Wallis 법으로 유의성 검사를 하였다($p < 0.05$).

1. 임상적 관찰

모든 실험견에 있어 임상적 치유양상은 특이점 없이 진행되었다. 임플란트 주변의 염증소견은 보이지 않았으며 건강한 색조와 치은 형태가 관찰되었다. 발치 후 즉시 임플란트 식립 시 2개의 임플란트는 안정성이 부족했으며 다른 2개의 임플란트는 하방의 큰 골 결손 부위로 인해 회전이 관찰되었으나 실험견 희생시 임상적 동요는 관찰되지 않았고, 방사선 사진 상 치근단병소와 방사선 투과성은 관찰되지 않았다.

2. 조직학 및 조직계측학적 관찰

1) 대조군

임플란트가 식립된 망상골내에 만성 염증의 소견 없이 임플란트 주위 조직이 관찰되었다. 임플란트 주변의 협측골은 설측골에 비해 치근단쪽으로 위치해 있었으며 몇몇 표본에서는 협측골 높이가 임플란트 하방 1/3에 위치하는 것도 보였다(Fig. 4a). 골-임플란트 접촉률은 $74.14 \pm 16.18\%$ 이었다(Table 1). 대조군에서 실험군에 비하여 통계학적으로 유의성 있게 골-임플란트 접촉률이 높았다($p < 0.05$).

2) 실험군(흡수성 차폐막으로 골결손 부위를 피개한 군)

대조군과 마찬가지로 염증성 소견없이 임플란트 주위조직이 관찰되었다(Fig. 4b). 차폐막은 흡수소견이 보였으며, 일부 표본에서는 차폐막 하방으로 연조직의 게재가 관찰되었다. 차폐막으로 피개된 골결손부는 완전히 신생골로 피개되지 않았고, 임플란트 표면에서도 일부 연조직이 관찰되었다. 골-임플란트 접촉률은 $40.28 \pm 15.96\%$ 이었다. 실험1군

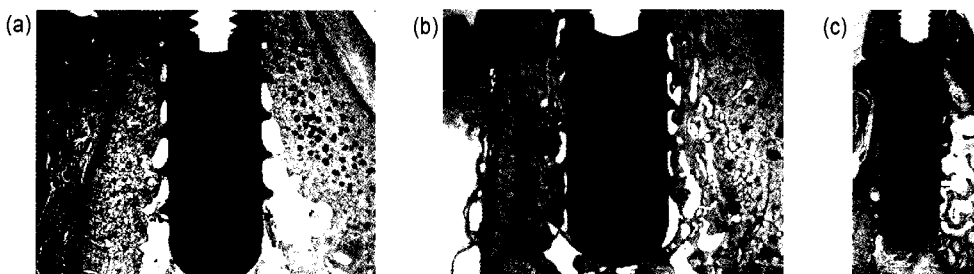


Figure 4. Histologic sections after 12 weeks of healing (a) Uneventful healing and new bone filled in apical osteotomy site of control site (multiple stain, original magnification $\times 12.5$) (b) New bone filled in apical osteotomy site under resorbable membrane (multiple stain, original magnification $\times 12.5$) (c) New bone filled in apical osteotomy site and slightly bony depression on buccal side (multiple stain, original magnification $\times 10$).

Table 1. Bone-Implant Contact(BIC)(%) in Control and Experimental Groups

| | Control group (n=6) | Experimental group 1 (n=9) | Experimental group 2 (n=6) |
|------|---------------------|----------------------------|----------------------------|
| Mean | 74.14* | 40.28 | 48.70 |
| S.D | 16.18 | 15.96 | 17.75 |

* statistically significant compared to both experimental group 1 and 2(p<0.05)

에서 대조군에 비해 통계학적으로 유의성 있게 골-임플란트 접촉률이 낮았다(p<0.05).

3) 실험2군(차폐막 없이 골결손부를 처치한 군)

임플란트가 식립된 치조골 외형이 협측에서 치근단 1/3부위에서 약간의 함몰부분을 보이나 골-임플란트 접촉은 연조직 개재없이 치유되었다(Fig. 4c). 골-임플란트 접촉률은 48.70±17.75%이었으며 대조군에 비해 통계학적으로 유의성 있게 골-임플란트 접촉률이 낮았다(p<0.05).

고찰

처음 소개된 임플란트 식립법은 발치 후 치유된 치조골에 식립하는 것이었으나 이 방법은 발치와가 치유되는 시간을 필요로 하여 치료 기간이 장기화되는 문제를 안고 있었다. 1989년 Lazzara 등²⁾이 발치 후 즉시 임플란트 식립을 소개한 이후 외과적 술식의 횡수 감소, 치조골의 체적유지, 최종 치료까지의 시간 감소, 심미성의 증대 등을 위해 많이 사용되었고, 많은 연구에서 좋은 결과를 보고하였다¹³⁻¹⁶⁾.

그러나, 대부분의 발치 후 즉시 임플란트는 깨끗한 발치 외를 대상으로 연구되었지만, 요즘에는 치주염이나 치근단 병소를 가진 치아를 대상으로 연구가 진행되었다. 몇몇의 임상 증례에서 치주염이나 치근단 염증이 임플란트의 감염이나 실패를 야기한다고 하였으나¹⁷⁻¹⁹⁾, 다른 증례에서는 항생제의 사용 같은 적절한 처치 하에서 성공가능성을 보고하기도 하였다²⁰⁻²²⁾.

치근단 수술 동안, 치근단 수술로 인한 치근단 부위의 협측골이 제거된 발치외에 임플란트 식립하게 되는 경우가 있다. 장 등¹¹⁾은 치근단 부분의 골결손부를 비흡수성 차폐막을 이용하여 수복한 경우 골결손 부위의 골-임플란트 접촉률을 보고하였다. 이번 연구는 치근단 수술로 인한 치조골 결손 부위를 흡수성 차폐막을 이용하여 피개하고 조직계측학적으로 관찰한 것이다.

조직계측학적 관찰에서, 골-임플란트 접촉률을 치관 1/3 부위를 제외하고 치근단 1/3 부위만을 측정했다라도, 대조군과 실험군 모두에서 Novaes 등¹⁰⁾의 이전 연구(대조군: 38.7%, 실험군: 28.6%)에 비해 높게 나타났다. 이는 사용한 임플란트 표면에 따라 차이가 있을 것으로 생각된다. 임플란트 표면에 따라 조사한 Abrahamsson 등²³⁾의 논문에 의하면, SLA표면 처리된 임플란트의 골-임플란트 접촉률이 50% 이상으로 turned 임플란트에 비해 임플란트 식립 후 4주 때 유의성 있게 높게 나타났다. 이번 실험에서도 SLA표면 처리된 임플란트를 사용하였다. 골-임플란트 접촉률은 대조군에서 실험군에 비해 유의성 있게 높았다. 이번 연구에서 실험군의 골-임플란트 접촉률은 기존에 보고된⁶⁾ 치주염이 있는 치아에서 임플란트 식립 3개월 후 골-임플란트 접촉률이 65.84~67.06%라고 보고된 것과 비교하여 낮았다. 이는 질환의 종류의 차이와 골-임플란트 접촉률의 측정 부위의 차이에 기인한 것으로 생각된다. 이번 실험의 주된 관심사는 치근단 수술 도중 발생한 골결손부위 부분의 재생이었으므로 골-임플란트 접촉률의 측정 부위를 치근단 1/3으로 한정하였다. 만약 식립 임플란트의 전체 길이에 대한 골-임플란트 접촉률을 측정하였다면 이전 연구와 유사한 값을 얻었을 것으로 생각된다.

치근단 수술 시 골결손 부위의 재생을 위해 골유도재생술은 널리 이용되고 있다. 그러나 치근단 수술 후 골치유 촉진에 대한 골유도재생술의 효과에 대해서는 논쟁의 대상이 되어 왔다. 일부 연구자들은 골유도재생술이 큰 치근단 골결손부의 치유를 촉진한다고 보고하였다^{20,24,25)}. 그러나 Garrett 등²⁶⁾과 Schwartz-Arad 등²⁷⁾은 골결손부 상방 차폐막의 사용은 치유 속도에 큰 영향을 주지 않았다고 보고하였다. 장 등¹¹⁾도 비흡수성 차폐막을 사용한 경우 사용하지 않은 경우에 비해 높은 골-임플란트 접촉률을 보였으나 통계적으로 유의적이지 않았다고 보고하였다. 이번 연구에서도 비흡수성 차폐막을 사용한 실험군과 차폐막을 사용하지 않은 실험군에서의 골-임플란트 접촉률의 차이는 없었다.

장 등¹⁾의 연구와 본 연구를 종합하여 볼 때, 치근단 수술 시 발생한 골결손부에 대한 치치 시, 임플란트의 골유착을 위해 차폐막을 사용하는 것의 정당성에 의구심을 갖게 한다. 그러나 이번 실험에서는 임플란트의 표면에서 결손부위 협측 피질골 부위까지의 거리를 측정하지 않았다. 본 실험은 협측 골결손 부위를 외과적 술식을 통하여 형성하였고 일정한 두께의 피질골로 둘러싸인 결손형태였으므로 피질골 두께 또한 결과의 중요 요인으로 작용했을 것으로 생각된다. 향후 치근단 결손부에 대한 차폐막의 효과에 대한 피질골 두께의 영향에 대하여 연구가 필요할 것으로 생각된다.

이번 연구에서는 치근단 수술 시 발생한 골결손 부위가 있는 발치와에 대한 즉시 식립 임플란트가 낮은 골-임플란트 접촉률에도 불구하고 임상적으로 적용가능하지만, 골결손 부위의 골유착을 위한 흡수성 차폐막의 사용은 효과가 없었다.

참고문헌

1. Lee SH, Kim YS, Kim WK et al. Immediate implant placement in area of aesthetic priority. *J Korean Acad Periodontol* 2007;37:637-646.
2. Quirynen M, Gijbels F, Jacobs R. An infected jawbone site compromising successful osseointegration. *Periodontol* 2000 2003;33:129-144.
3. Tehemar S, Hanes P, Sharawy M. Enhancement of osseointegration of implants placed into extraction sockets of healthy and periodontally diseased teeth by using graft material, an ePTFE membrane, or a combination. *Clin Implant Dent Relat Res* 2003;5:193-211.
4. Evian CI, Emling R, Rosenberg ES, et al. Retrospective analysis of implant survival and the influence of periodontal disease and immediate placement on long-term results. *Int J Oral Maxillofac Implants* 2004;19:393-398.
5. Marcaccini AM, Novaes AB, Jr., Souza SL, Taba M, Jr., Grisi MF. Immediate placement of implants into periodontally infected sites in dogs. Part 2: A fluorescence microscopy study. *Int J Oral Maxillofac Implants* 2003;18: 812-819.
6. Novaes AB, Jr., Marcaccini AM, Souza SL, Taba M, Jr., Grisi MF. Immediate placement of implants into periodontally infected sites in dogs: a histomorphometric study of bone-implant contact. *Int J Oral Maxillofac Implants* 2003;18:391-398.
7. Siegenthaler DW, Jung RE, Holderegger C, Roos M, Hammerle CH. Replacement of teeth exhibiting periapical pathology by immediate implants: a prospective, controlled clinical trial. *Clin Oral Implants Res* 2007;18:727-737.
8. Lindeboom JA, Tjiok Y, Kroon FH. Immediate placement of implants in periapical infected sites: a prospective randomized study in 50 patients. *Oral Surg Oral Med Oral Pathol Oral Radiol Endod* 2006;101:705-710.
9. Rosenquist B, Grenthe B. Immediate placement of implants into extraction sockets: implant survival. *Int J Oral Maxillofac Implants* 1996;11:205-209.
10. Novaes AB, Jr., Vidigal Junior GM, Novaes AB, et al. Immediate implants placed into infected sites: a histomorphometric study in dogs. *Int J Oral Maxillofac Implants* 1998;13:422-427.
11. Chang SW, Shin SY, Hong JR, et al. Immediate implant placement into infected and noninfected extraction sockets: a pilot study. *Oral Surg Oral Med Oral Pathol Oral Radiol Endod* 2009.(In Press)
12. Lazzara RJ. Immediate implant placement into extraction sites: surgical and restorative advantages. *Int J Periodontics Restorative Dent* 1989;9:332-343.
13. Becker W, Dahlin C, Lekholm U, et al. Five-year evaluation of implants placed at extraction and with dehiscences and fenestration defects augmented with ePTFE membranes: results from a prospective multicenter study. *Clin Implant Dent Relat Res* 1999;1:27-32.
14. Rosenquist B, Ahmed M. The immediate replacement of teeth by dental implants using homologous bone membranes to seal the sockets: clinical and radiographic findings. *Clin Oral Implants Res* 2000;11:572-582.
15. Gelb DA. Immediate implant surgery: three-year retrospective evaluation of 50 consecutive cases. *Int J Oral Maxillofac Implants* 1993;8:388-399.
16. Grunder U, Polizzi G, Goene R, et al. A 3-year prospective multicenter follow-up report on the immediate and delayed-immediate placement of implants. *Int J Oral Maxillofac Implants* 1999;14:210-216.
17. Polizzi G, Grunder U, Goene R, et al. Immediate and delayed implant placement into extraction sockets: a 5-year report. *Clin Implant Dent Relat Res* 2000;2:93-99.
18. Karoussis IK, Salvi GE, Heitz-Mayfield LJ, et al. Long-term implant prognosis in patients with and without a

- history of chronic periodontitis: a 10-year prospective cohort study of the ITI Dental Implant System. *Clin Oral Implants Res* 2003;14:329-339.
19. Ayangco L, Sheridan PJ. Development and treatment of retrograde peri-implantitis involving a site with a history of failed endodontic and apicoectomy procedures: a series of reports. *Int J Oral Maxillofac Implants* 2001;16:412-417.
 20. Cosci F, Cosci B. A 7-year retrospective study of 423 immediate implants. *Compend Contin Educ Dent* 1997; 18:940-942, 944, 946 passim.
 21. Cavicchia F, Bravi F. Case reports offer a challenge to treatment strategies for immediate implants. *Int J Periodontics Restorative Dent* 1999;19:66-81.
 22. Casap N, Zeltser C, Wexler A, Tarazi E, Zeltser R. Immediate placement of dental implants into debrided infected dentoalveolar sockets. *J Oral Maxillofac Surg* 2007;65:384-392.
 23. Abrahamsson I, Berglundh T, Linder E, Lang NP, Lindhe J. Early bone formation adjacent to rough and turned endosseous implant surfaces. An experimental study in the dog. *Clin Oral Implants Res* 2004;15:381-392.
 24. Tobon SI, Arismendi JA, Marin ML, Mesa AL, Valencia JA. Comparison between a conventional technique and two bone regeneration techniques in periradicular surgery. *Int Endod J* 2002;35:635-641.
 25. Douthitt JC, Gutmann JL, Witherspoon DE. Histologic assessment of healing after the use of a bioresorbable membrane in the management of buccal bone loss concomitant with periradicular surgery. *J Endod* 2001;27:404-410.
 26. Garrett K, Kerr M, Hartwell G, O'Sullivan S, Mayer P. The effect of a bioresorbable matrix barrier in endodontic surgery on the rate of periapical healing: an in vivo study. *J Endod* 2002;28:503-506.
 27. Schwartz-Arad D, Chaushu G. The ways and wherefores of immediate placement of implants into fresh extraction sites: a literature review. *J Periodontol* 1997;68:915-923.

