

안면부 다한증에서 흉부교감신경차단수술 후 발생한 보상성 다한증에서 흉강경을 이용한 흉부교감신경 재건술

함석진* · 이두연* · 강청희** · 백효채*

Thoracoscopic Sympathetic Nerve Reconstruction with using an Intercostal Nerve Graft after Thoracoscopic Sympathetic Clipping for Facial Hyperhidrosis

Seok Jin Haam, M.D.*, Doo Yun Lee, M.D.*, Cheong Hee Kang, M.D.**, Hyo Chae Paik, M.D.*

From October 2005 to August 2006, sympathetic nerve reconstruction with using the intercostal nerve was performed in 4 patients with severe compensatory hyperhidrosis following thoracoscopic sympathetic surgery for facial hyperhidrosis. The interval between the initial sympathetic clipping and the sympathetic nerve reconstruction was a median of 23.1 months. The compensatory sweating after sympathetic nerve reconstruction was improved for 2 patients, but it was not improved for 2 patients. Thoracoscopic sympathetic nerve reconstruction may be one of the useful treatment methods for the patients with severe compensatory hyperhidrosis after they under go sympathetic nerve surgery for hyperhidrosis.

(Korean J Thorac Cardiovasc Surg 2008;41:807-810)

Key words: 1. Hyperhidrosis
2. Thoracoscopy
3. Surgery method

증 례

안면부 다한증으로 본원에서 내시경하에 클립을 이용한 제 2번 교감신경 차단술을 시행 받고 심한 보상성 다한증을 호소하는 4명의 환자를 대상으로 늑간 신경을 이용한 흉부 교감신경 재건술을 시행하였다. 남자는 3명, 여자는 1명이었으며 평균 43.8세(범위, 29~52세)였다. 교감신경 차단술 후 안면부 다한증은 모든 환자에서 호전 되었고 보상성 다한증의 부위로는 전흉벽과 등 부위가 많았고 복부와 넓적다리 부위의 발한도 호소하였으며 모든 환자가 2 부위 이상의 보상성 다한증을 호소하였다. 1명의 환자는 클립 차단술 후 보상성 다한증이 심하여 54개월째 흉

강경하 클립 제거술을 시행하였으나 증상의 호전이 없어 다시 28개월 후에 다시 교감신경 재건술을 시행하였다. 나머지 3명은 클립차단술 시행 후 평균 23.1개월(범위, 3.8~54.0개월)에 클립제거술과 동시에 교감신경 재건술을 시행하였다. 클립을 이용한 흉부교감신경 차단술은 단순 기관 삼판을 이용한 전신 마취하에서 반좌위를 취한 후 정중 액와선의 5번째 늑간 부위에 5 mm 크기의 트로카를 삽입하여 흉강경으로 늑막 유착이 없음을 확인한 후 이산화탄소 가스를 6 mmHg 이하의 압력으로 1,000 cc 정도 서서히 주입하였다. 이산화탄소 가스가 주입된 후 다시 흉강 내시경을 삽입하여 폐첨부가 하강하여 제2 흉부교감신경 부위가 노출 되었는지 확인하였고 노출이 되지 않은

*연세대학교 의과대학 영동세브란스병원 흉부외과학교실

Department of Thoracic and Cardiovascular Surgery, Yongdong Severance Hospital, Yonsei University College of Medicine

**연세서울의원

Yonsei Seoul Clinic

논문접수일 : 2008년 4월 28일, 심사통과일 : 2008년 10월 10일

책임저자 : 이두연 (135-720) 서울시 강남구 언주로 612, 영동세브란스병원 흉부외과

(Tel) 02-2019-3380, (Fax) 02-3461-8282, E-mail: dylee@yumc.yonsei.ac.kr

본 논문의 저작권 및 전자매체의 지적소유권은 대한흉부외과학회에 있다.

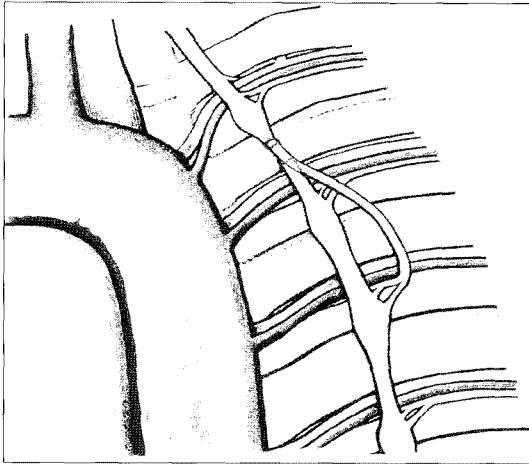


Fig. 1. The distal part of the intercostal nerve was attached to proximal and distal ends of the exposed sympathetic nerve to contact with the sympathetic nerve and intercostal nerve. Fibrin sealant was applied to the attached surface of the sympathetic and intercostal nerve in left thoracic cavity.

경우는 약 500 cc의 이산화탄소 가스를 더 주입하였다. 다시 전 액와선과 2번째 늑간 부위에 5 mm 크기의 트로카를 삽입하고 이 트로카를 통하여 내시경용 가위를 삽입하여 흉부 교감신경 주위의 늑막을 박리하고 제2 흉부 교감신경을 노출 시킨 후 내시경용 클립을 이용하여 2번째 늑골상단 부위의 흉부교감신경을 차단하였다. 교감신경 복원술은 흉부교감신경 차단술과 마찬가지로 기관삽관을 통한 마취를 시행하였고 이전의 수술 상처를 통하여 한 개의 트로카를 삽입하여 늑막 유착을 확인하였다. 4명의 환자 모두에서 흉강내 전체적인 늑막 유착은 관찰되지 않았고 클립으로 흉부교감신경을 차단한 부위 주위의 늑막은 약간의 유착이 있었으나 모두 흉강경하에서 박리가 가능하였다. 다른 수술 상처를 통하여 트로카를 삽입하고 늑막 유착을 박리하여 클립한 부위를 노출 시킨 후 내시경용 겸자로 조심스럽게 클립을 제거하였다. 다음으로 3번째 늑간 사이 공간의 늑막을 절개하고 제3 늑간 신경을 늑간 혈관들과 함께 근위부로부터 5~6 cm 길이에서 절단하여 늑간 신경 이식편을 준비하였다. 절단된 말단 부위의 신경집(nerve sheath)을 전기 조각기 cleaner (Surgisite®, Ethicon, Gargrave, Skipton, UK)를 이용하여 완전히 제거하였다. 그 후 클립을 시행한 교감신경 줄기 부위의 근위부와 원위부를 노출 시키고 늑간 신경과 같은 방법으로 신경집을 박리한 후 준비된 늑간 신경 이식편의

말단부위를 노출된 교감신경 부위에 밀착시키고 fibrin sealant를 도포하였다(Fig. 1). 신경 이식편이 교감 신경에 충분히 고정될 때까지 기다린 후 하부 트로카 부위로 흉관을 삽입하였다. 환자들은 수술과 관련한 특별한 합병증 없이 모두 안전하게 퇴원하였다. 4명의 환자는 외래 추적 관찰 또는 전화 설문을 통하여 추적관찰이 가능하였으며 안면부 다한증의 변화, 보상성 다한증 호전 유무, 합병증 등을 조사하였다. 추적 관찰 기간은 교감신경 재건술 후 평균 21.0개월(범위, 16.0~25.5개월)이었다. 보상성 다한증의 호전 유무를 평가함에 있어서 호전이 1) 없다(absent), 2) 약간 있다(mild), 3) 확실히 있다(definite) 등으로 평가하도록 하였다. 관찰 결과, 4명의 환자 중 1명은 안면부의 건조증은 약간의 호전이 있었으나 보상성 다한증의 변화는 전혀 관찰되지 않았다고 답하였으며 다른 1명은 안면부 다한증 및 보상성 다한증의 변화 모두 발생하지 않았다고 답하였다. 나머지 2명의 환자는 보상성 다한증의 감소가 확실히 있다(definite)고 답하였다. 수술과 관련한 불편감은 3명의 환자에서 3번째 늑간 주위의 무감각을 호소하였고 2명의 환자가 지속적인 수술 부위의 통증을 호소하였다.

고 찰

다한증의 흉부 교감신경 수술은 1920년 Kotzareff에 의해 처음 보고되었으며 1954년 Kux가 흉강경을 이용한 흉부 교감신경 수술을 시도한 이후 많은 내시경 장비와 기구가 개발되면서 다한증의 치료에 흉강경하 교감신경 수술이 널리 시행되고 있다. 흉강경을 이용한 흉부 교감신경 수술은 가장 확실하고 영구적인 수술 결과를 보일 뿐만 아니라 수술 위험성이 거의 없기 때문에 무엇보다 이상적인 치료방법으로 인식되고 있다. 그러나, 흉부 교감신경 수술의 경우 수술 후 이전에 땀이 나지 않던 복부, 등, 둔부, 넓적다리 부위에 심한 발한이 발생하는 보상성 다한증이 나타나게 되어 수술의 만족도가 감소된다. 보상성 다한증의 발생률은 약 59.8~90% 정도로 보고되고 있다. 이에 본원에서도 흉부 교감신경 수술을 시행할 초기에는 넓은 범위의 흉부 교감신경절을 절제하였으나 그 후 점점 절제범위를 줄여 안면부 다한증의 경우 제2 교감신경절만 수술하였고 수술 방법도 신경절 절제부터 클립차단술에 이르기까지 여러 방법들을 시행하였으나 보상성 다한증의 발생을 효과적으로 줄일 수 있는 방법은 아직 소개되지 않고 있다.

심하지 않은 보상성 다한증의 치료는 Aluminium-based compounds (driclor[®], secure[®]) 등의 발한제 도포나 이온영동치료(iontophoresis), 교감신경 억제 약물의 복용 등이 도움이 되기도 하나 증상이 심한 경우엔 이들 고식적인 치료로는 효과를 기대하기가 어렵다.

1870년 Philipeaux와 Vulpian 등이 처음으로 신경이식 실험을 발표한 이후에 성공적인 신경이식 수술의 결과들이 계속 보고 있다. 흉부외과 영역에서는 2001년 Schoeller 등 [1]이 종격동 종양 절제술 후 절단된 횡격막 신경을 비복신경절편을 이용하여 횡격막 신경을 재건하였고, 1998년 Telaranta[2]는 수부 다한증환자에서 흉부교감신경절단 수술 후 발생한 보상성 다한증 환자에서 비복 신경 절편을 이용하여 흉부교감신경 재건수술을 하여 보상성 다한증의 호전을 가져 왔다고 보고하였다. 또한, 2003년 Miura 등[3]은 종격동 종양 절제시 손상된 흉부교감신경을 늑간신경을 이용하여 재건 수술하였음을 보고하였다.

여러 분야의 신경 재건수술에는 주로 비복신경이 사용되고 있으나 흉부 교감신경 재건수술 시 늑간 신경을 이용함으로써 많은 장점을 얻을 수 있다. 먼저 늑간 신경은 비복신경보다 많은 교감신경 섬유가 함유되어 있으며 비복신경은 절단된 상태의 자유 이식편(free graft)으로 흉부 교감신경 사이에 삽입되어 허혈 상태의 이식편이나 늑간신경은 혈관을 유지한 채로(pedicled graft) 연결되어 신경간에 풍부한 혈액공급을 유지함으로써 신경절편의 기능부전을 줄일 수 있다. 또한 비복 신경절편을 사용하는 경우엔 하지에 또 하나의 피부절개가 필요하지만 늑간 신경을 이용하는 경우엔 이식편의 채취와 연결을 흉강 내시경 수술로 동시에 가능하다. 신경의 봉합방법에는 신경외막(epineural) 봉합법, 신경속(interfascicular) 봉합법, 신경다발막(perineural) 문합법 등이 주로 사용되나 최근 연구에 의하면 이러한 봉합사를 이용한 신경 봉합은 이물질 반응이 발생하여 신경전달에 문제를 일으킬 수 있다고 하며[4] 또한, 일부 연구는 봉합 없이 fibrin sealant를 이용하여 성공

적인 신경 문합을 보고하였다[5]. 봉합사를 이용한 신경 문합 시, 내시경하에 수술은 불가능하며 반드시 개흉을 필요로 하기 때문에 내시경 수술시는 fibrin sealant를 이용한 문합이 유용할 것으로 생각된다. 본 연구에서는 흉부 교감신경재건 수술 후 추적 관찰기간이 평균 21.0개월로 비교적 짧아 앞으로 장기간의 경과 관찰이 필요할 것으로 생각되나 4명의 환자 중 2명에서 교감신경 재건술 후 보상성 다한증이 감소하는 효과가 있다고 함으로써 내시경하 늑간 신경을 이용한 교감신경 재건술이 교감신경 절제술 후 심한 보상성 다한증의 새로운 치료법이 될 수 있을 것으로 생각된다. 그러나, 아직까지 그 경험이 적고 추적 관찰 기간이 짧을 뿐 아니라 모든 환자에서 보상성 다한증의 호전이 나타난 것이 아니므로 수술 결정시 신중해야 하며 환자에게 충분한 설명과 동의가 필요할 것으로 생각된다.

참 고 문 헌

1. Schoeller T, Öhlbauer M, Wechselberger G, Piza-Katzer H, Margreiter R. *Successful immediate phrenic nerve reconstruction during mediastinal tumor resection.* J Thorac Cardiovasc Surg 2001;122:1235-7.
2. Telaranta T. *Secondary sympathetic chain reconstruction after endoscopic thoracic sympathectomy.* Eur J Surg 1998;580:17-8.
3. Juichi M, Minoru D, Keisuke M, Shinichi Y, Masahiro K, Hidehiro Y. *Horner's syndrome caused by a thoracic dumbbell-shaped schwannoma: sympathetic chain reconstruction after a one-stage removal of the tumor.* Spine 2003; 28:E33-6.
4. Terris DJ, Fee WE Jr. *Current issues in nerve repair.* Arch Otolaryngol Head Neck Surg 1993;119:725-31.
5. Gosk J, Knakiewicz M, Wiacek R, Reichert P. *The use of the fibrin glue in the peripheral nerves reconstructions.* Polim Med 2006;36:11-5.

=국문 초록=

안면부 다한증으로 클립을 이용한 흉부교감신경 차단술을 시행받고 이 중 심한 보상성 다한증을 4명의 환자를 대상으로 2005년 10월부터 2006년 8월까지 클립 제거와 늑간 신경을 이용한 흉부교감신경재건수술을 시행하였다. 재건 수술은 4명 모두 흉강경하에 가능하였으며 3번째 늑간 신경을 박리하여 신경집을 제거하고 클립으로 손상된 교감신경의 근위부와 원위부의 신경집을 제거한 후 늑간 신경을 밀착시켜 fibrin sealant를 도포하여 연결하였다. 재건 수술 후 만족도는 외래 추적 관찰 또는 전화 설문으로 평가하였다. 1명의 환자는 먼저 흉부교감신경을 차단한 클립을 제거하였으나 28개월 동안 증상의 호전이 없어 다시 흉부교감신경 재건술을 시행하였다. 다른 3명의 환자는 클립 제거와 재건술을 동시에 시행하였다. 2명의 환자는 수술 후 보상성 다한증의 호전이 나타나지 않았으나 나머지 2명의 환자는 보상성 다한증의 호전이 관찰 되었다. 신경집을 제거한 늑간 신경을 신경집을 제거한 흉부 교감신경 손상부위의 원위부와 근위부에 밀착시키는 재건술은 흉부 교감신경 수술 후 발생하는 보상성 다한증을 호전시키는 유용한 치료 방법이 될 수 있을 것으로 생각된다. 그러나, 더 많은 증례와 장기간의 추적 관찰이 필요할 것이다.

- 중심 단어 : 1. 다한증
2. 흉강경
3. 수술방법