

Ipriflavone 투여가 백서의 실험적 치아이동 후 치주조직의 재형성에 미치는 영향

민지현^a · 조진형^b · 이기현^c · 황현식^d

본 연구는 치아이동 후 ipriflavone 투여가 치주조직의 재형성, 나아가 치아회귀 억제에 미치는 영향을 알아보기 위하여 시행되었다. 웅성 백서 72마리를 대상으로 상악 좌우측 제1, 2구치 사이에 교정용 고무밴드를 끼워 제1, 2구치를 3주간 이동시킨 다음, 교정용 고무밴드 제거 1일 전부터 매일 체중 kg당 50 mg 또는 400 mg의 ipriflavone을 투여한 실험군과 ipriflavone을 투여하지 않은 대조군으로 구분하였다. 교정용 고무밴드를 제거함으로써 회귀가 나타나기 시작한 날로부터 5일 간격으로 15일까지 각각 실험동물을 희생시켜가며 치아회귀 거리를 측정하는 한편 치주조직 재형성 소견을 관찰하였다. Ipriflavone을 투여하고 치아회귀를 관찰한 결과 용량에 관계없이 대조군에 비하여 적은 양의 회귀를 나타내었으며 시간 간격에 따른 치아회귀를 관찰한 결과 대부분의 회귀가 5일째 나타난 대조군과 달리, 늦게 그리고 점진적으로 나타나는 양상을 보였다. Ipriflavone을 투여하고 조직소견을 관찰한 결과 대조군에 비하여 치조골연이 매끄러운 양상을 보였으며 시간 간격에 따른 조직소견을 관찰한 결과 대조군에 비하여 치주인대 재배열이 빠르게 나타나는 양상을 보였다. 이상의 결과는 ipriflavone의 투여가 치주조직의 재형성을 통하여 회귀를 억제함으로 교정적 치아이동 후 보정에 도움이 될 수 있음을 시사하였다. (대치교정지 2008;38(5):347-357)

주요 단어: Ipriflavone, 치주조직 재형성, 치아회귀, 실험적 치아이동

서론

치료 후 안정성은 교정치료의 중요한 목표인 바 교정적 치아이동 후 회귀를 방지하기 위한 많은 시도가 이루어져 오고 있다.^{1,3} 치아에 교정력이 가해지면 치조골의 흡수와 침착에 의한 골개조가 일어나 치주인대강이 넓어지고 결과적으로 치아가 이동하게 되며, 더 이상의 교정력이 가해지지 않으면 치아이동 시 넓어졌던 치주인대강이 원래 상태로 좁아지게 되고 골개조와 함께 치주조직이 재배열됨으로써 새로운 위치에 치아가 위치하게 된다.^{4,7} 이와 같이 치주조직의 재배열 전 치주인대강이 넓어져

있는 기간 동안에는 치아의 위치가 불안정하며 주위 연조직의 장력이나 근육의 힘에 의해 원래의 위치로 되돌아가려는 회귀가 나타날 수 있어 이를 막기 위해 보정장치 등 기계적 보정을 이용하고 있다.^{3,8}

치아이동과 관련된 골개조 현상은 세포수준의 생물학적 반응으로, 신경계나 면역계로부터 유리되는 여러 생물학적 인자들에 의해 조절되는 것으로 알려져 있다.⁹⁻¹³ 따라서 이런 생물학적 인자들을 이용한 치주조직 재형성 촉진이 교정치료 후 안정성을 높일 수 있는 한 방법으로 제시되고 있다. 그동안 여러 선학들에 의해 약물을 이용하여 치아이동의 생물학적 반응을 조절함으로써 치아이동을 억제시키는 시도가 있어왔는데,¹⁴⁻¹⁹ 이 약물들은 파골세포의 골흡수를 억제하여 치아이동 후 보정에 도움이 될 수 있는 반면 위궤양, 출혈, 간 손상, 신장독성, 조혈계통 이상, 기관지 경련, 골연화증, 성장기 치아 발생과 맹출 지연 등의 부작용이 보고되어 있어 임상에서의 적용은 안되고 있는 실정이다.^{20,21}

한편 ipriflavone (isopropoxyisoflavone)은 soy iso-

^a대학원생, 전남대학교 치과대학 교정학교실.

^b조교수, ^c부교수, ^d교수, 전남대학교, 치의학연구소, 2단계 BK21 연구 사업단, 치과대학 교정학교실.

교신저자: 황현식.

광주시 동구 학동 8번지 전남대학교 치과대학 교정학교실.

062-220-5486; e-mail, hhwang@chonnam.ac.kr.

원고접수일: 2007년 8월 24일 / 원고최종수정일: 2008년 1월 23일 /

원고채택일: 2008년 1월 26일.

DOI: 10.4041/kjod.2008.38.5.347

flavone diazein으로부터 합성된 isoflavone의 일종으로 장기간의 투여에도 안전한 약물로 인정되면서 실제 임상에서 골다공증과 골대사 질환 치료에 널리 사용되고 있는 것으로 보고되고 있다.²²⁻²⁵ Civitelli²⁶는 ipriflavone이 인체 조골세포의 분화에 관여하는 sialoprotein, decorin, type I collagen 유전자 발현을 증가시켜 골형성을 자극한다고 하였고, Martini 등²⁷은 백서의 하악골에 골결손을 형성한 후 ipriflavone을 투여할 경우 조골세포의 전구세포 분화를 자극하여 골형성 과정을 촉진시키며 특히 인접한 치주인대와 가까운 부위에서 새로운 골 침상체가 침착되었음을 보고하였으며, Notoya 등^{28,29}은 ipriflavone이 조골세포의 교원섬유 분비를 증가시켜 골기질 형성과 석회화에 도움이 된다고 하였다. 또한 Morita 등³⁰은 ipriflavone을 이용하여 상아질 조각과 파골세포를 함께 배양할 때 파골세포에 의한 흡수와(resorption pit) 형성이 감소하고 파골세포의 퇴화를 초래한다고 하였고 Benvenuti 등³¹은 파골세포 전구세포에 기능적인 ipriflavone 수용체가 존재하여 파골세포의 형성을 방해함으로써 골흡수를 억제한다고 하였다. 아울러 Agnusdei와 Bufalino²²는 골다공증 환자를 대상으로 ipriflavone을 2년간 투여하여 부작용을 살펴본 연구에서 위장관 계통의 부작용이 미미하게 나타났을 뿐 비교적 안전한 약물로 보고 하였고, Gennari²⁵는 ipriflavone을 장기간 투여할 때 위장관 계통의 부작용이 나타날 수 있지만 대부분 자연적으로 사라진다고 보고하였다.

이와 같이 ipriflavone은 부작용 우려없이^{22,25} 조골세포에 의한 골형성을 증진시키고²⁶⁻²⁹ 파골세포에 의한 골흡수를 억제함으로써^{30,31} 골개조를 통한 교정적 치아이동 후 회귀억제에 도움이 될 수 있을 것으로 기대되는 반면 교정영역에서 ipriflavone을 이용한 실험연구는 전무한 실정이다. 이에 본 연구는 백서에서 실험적으로 구치를 이동시킨 다음 ipriflavone을 투여하여 치아회귀 거리 측정과 치주조직 재형성 소견을 비교, 관찰함으로써 교정치료 후 유지와 안정에 ipriflavone이 도움이 되는지 알아보고자 시행되었다.

연구방법

연구재료 및 대상

본 실험의 연구대상으로 체중 180 g에서 200 g 사이의 Sprague-Dawley계 웅성 백서 72마리를 사용

하였으며, 연구재료로는 국제약품공업주식회사에서 건조분말 형태로 제공받은 ipriflavone (7-isopropoxy-3-phenyl-4H-1-benzopyran-4-one)을 사용하였다. Ipriflavone의 구조식은 C₁₈H₁₆O₃로 분자량은 280.33이다 (Fig 1).

연구방법

실험적 치아이동

72마리의 실험동물에 체중 100 g당 0.5 mg의 Xylazine (롬폰, 바이엘, 한국)과 4 mg의 염산케타민(케타라, 유한양행, 한국)을 복강 내 주사하여 전신마취시킨 다음 상악 좌우측 제1, 2구치 사이에 교정용 고무밴드(No 404-126 Unitek, Monrovia, USA)를 각각 삽입하여 3주 동안 유지하였다.^{32,33}

약물투여

치아를 이동시킨 모든 실험동물을 ipriflavone 50 mg 투여군, ipriflavone 400 mg 투여군, 그리고 대조군 세 군으로 나누었다. Ipriflavone은 불용성 약제이므로 본 연구에서는 1% carboxymethyl cellulose 용액에 ipriflavone 분말을 혼합한 현탁액으로 만들어 투여하였다.^{34,35} 각 실험동물의 체중을 측정하고 ipriflavone 50 mg 투여군과 ipriflavone 400 mg 투여군에서는 체중 kg당 50 mg 또는 400 mg에 해당하는 ipriflavone 분말을 각각 0.2 ml 정도의 carboxymethyl cellulose 용액과 혼합한 용액을, 대조군에서는 ipriflavone 없이 carboxymethyl cellulose 용액만을 고무밴드 제거 예정 하루 전부터 희생 시까지 매일 위삽관을 이용하여 투여하였다.³⁴ kg당 50 mg과 400 mg의 ipriflavone을 투여한 군을 실험군으로, ipriflavone 없이 carboxymethyl cellulose 용액만을 투여한 군을 대조군으로 하여 각 군에서 고무밴드를 제거한 날로부터 5일 간격으로 15일까지 각각 6마리의 실험동물을 배정하고 희생시켰다 (Fig 2).

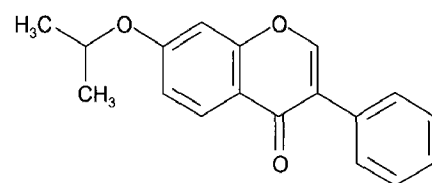


Fig 1. Chemical structure of ipriflavone (7-isopropoxy-3-phenyl-4H-1-benzopyran-4-one) used in this study.

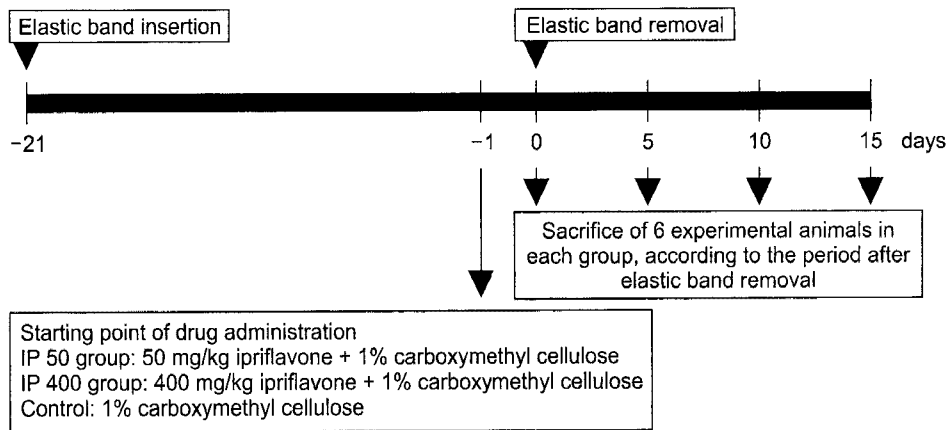


Fig 2. Time line diagram of experimental strategy.

회귀거리 측정

치아이동 후 ipriflavone의 투여가 치아회귀에 미치는 영향을 알아보기 위하여 교정용 고무밴드 제거 직후 그리고 이후 15일까지 5일 경과 시마다 각 군당 6마리의 실험동물을 희생시켜 구치부 치아와 경구개를 포함한 상악골을 절취한 후 절반은 치아회귀 거리 측정을 위해 나머지는 조직학적 관찰을 위해 사용하였다. 치아회귀 거리 측정을 위해 준비한 시편은 1% osmium tetroxide로 고정한 다음 ethanol로 탈수, 건조시켰다. 고무 인상재(Exafine, GC Co, Japan)를 이용하여 치아의 교합평면과 계측관평면이 평행하도록 조직절편을 감싸는 틀을 제작하였다. 교합면에서 제1, 2구치 치간 간격을 화상분석현미경(i Camscope, Someteck, Korea)을 이용하여 10⁻³ mm 단위로 측정하였다. Ipriflavone의 투여가 회귀에 미치는 영향을 알아보기 위하여 ipriflavone을 투여한 경우와 투여하지 않은 경우 각각의 치간 간격을 측정하여 평균과 표준편차를 구하고 Mann-Whitney 검정을 시행하였다. 통계분석은 SPSS (Statistical Package for the Social Science) 10.0 통계프로그램을 이용하였다.

조직학적 관찰

조직학적 관찰을 위해 교정용 고무밴드 제거 직후 그리고 이후 15일까지 5일 경과 시마다 각 군당 3마리의 실험동물을 희생시켰는데 이때 실험적으로 치아를 이동시킨 실험동물과 별도로 치아이동을 시행하지 않은 백서 2마리를 함께 희생시켜 실험군 및 대조군의 조직학적 관찰의 기준으로 사용하였다. 조직학적 관찰을 위해 준비한 각 군당 3개의 절편을 4% paraformaldehyde 용액에 24시간 동안 침윤

고정하였으며 이어 EDTA 용액에서 약 2개월간 탈회시킨 후, 점진적 탈수과정을 거쳐 파라핀 내에 포매하였다. 포매된 조직에서 4 μm 내외의 시상 연속 절편을 얻어 hematoxylin-eosin 염색을 시행하였으며 제1, 2구치 사이를 광학현미경으로 관찰하여 치주인대 섬유 방향성, 골개조의 진행, 조골세포 및 파골세포 존재 유무 등 시간경과에 따른 치주조직의 재형성 정도를 비교 분석하였다.

연구성적

실험기간 내내 ipriflavone 투여와 관계없이 모든 실험동물에서 외견상 특별한 병적 소견이 나타나지 않았으며 실험군과 대조군 간의 몸무게 차이도 보이지 않았다.

치아회귀 거리 측정

Ipriflavone을 투여하지 않은 대조군과 50 mg 또는 400 mg의 ipriflavone을 투여한 실험군에서 시간 경과에 따라 제1, 2구치 치간 간격을 측정하여 치아회귀를 살펴본 결과 Table 1과 같은 성적을 얻었다.

Ipriflavone을 투여한 실험군을 시간 간격별로 각각 대조군과 비교한 결과 고무밴드 제거 시에는 차이가 없었으나 5일, 10일, 15일째에는 각각 통계적으로 유의한 차이를 보여 ipriflavone을 투여한 경우 치아회귀를 억제함을 보여주었다. 한편 ipriflavone 50 mg 투여군과 400 mg 투여군을 서로 비교한 결과 어느 시간대에서도 차이를 보이지 않아 ipriflavone은 용량에 관계없이 치아회귀를 억제함을 보여주었다 (Table 1).

Table 1. Interdental spaces between the first and second molars in control group and ipriflavone treated groups according to time elapsed (unit: mm)

Day	Control	IP 50	IP 400	Difference		
				Control vs IP 50	Control vs IP 400	IP 50 vs IP 400
0	0.252 (0.047)	0.261 (0.043)	0.259 (0.013)	NS	NS	NS
5	0.045 (0.005)	0.147 (0.030)	0.170 (0.040)	†	†	NS
10	0.044 (0.011)	0.102 (0.037)	0.100 (0.004)	†	†	NS
15	0.040 (0.017)	0.078 (0.029)	0.099 (0.015)	*	†	NS

Values are mean (standard deviation); n = 6. IP 50, ipriflavone 50 mg; IP 400, ipriflavone 400 mg; * $p < 0.05$; † $p < 0.01$; NS, not significant.

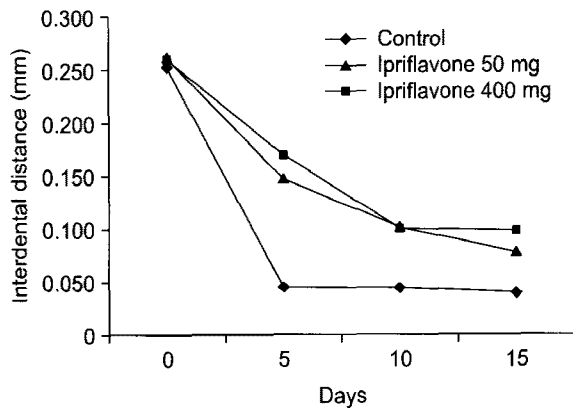


Fig 3. Change of interdental spaces according to time elapsed. The change of interdental space was slow and gradual in ipriflavone treated groups while steep decrease was observed in control group. Most of changes occurred at 5 days in control group.

시간 경과에 따라 치아회귀를 관찰한 결과 고무밴드 제거 시에 비하여 5일째 치간 간격은 대조군의 경우 0.252에서 0.045 mm로 83%의 회귀율을 보였으나 ipriflavone을 투여한 실험군에서는 50 mg의 경우 0.261에서 0.147, 400 mg의 경우 0.259에서 0.170 mm로 각각 43%와 34%의 회귀율을 보여, 대조군에서는 5일째 대부분의 회귀가 나타난 반면 실험군에서는 대조군과 달리 늦게 그리고 점진적으로 회귀가 나타나는 경향을 보였다 (Table 1, Fig 3).

조직학적 관찰

실험적 치아이동을 하지 않은 정상소견

제1, 2구치 사이 치간부 치은 상피는 염증세포의

침윤 없이 잘 형성되어 있었다. 제1, 2구치 사이 치아를 연결하는 횡중격 섬유도 잘 형성되어 있었으며 치조골과 치근을 연결하는 치주인대 섬유군인 치조정섬유군도 정상적으로 고른 배열모습을 보였다. 치조정을 비롯한 치조골의 경계는 비교적 매끄러운 외형을 보였으며 혈관과 조골세포들이 관찰되었다 (Fig 4, A).

대조군

교정용 고무밴드 제거 직후에는 제1구치 주위의 치조골 주위까지 염증세포의 침윤이 관찰되었으며 치조골의 골연은 불규칙하였고 그 표면에 다수의 파골세포가 관찰되었다. 치조골의 골소주는 그 형태가 크고 무정형의 형태를 나타내었다. 치근 흡수는 관찰되지 않은 반면 치주인대 섬유는 그 방향성이 상실되어 무질서한 배열을 보였다 (Fig 4, B). 교정용 고무밴드 제거 5일 후에는 제2구치에 접한 치은 상피 조직의 활발한 증식이 나타났으며 그 하방에 염증세포의 침윤이 관찰되었다. 치조골의 골연은 불규칙하였으며 치조골 주위로 조골세포들이 관찰되었다. 치주인대 섬유는 무질서한 배열을 보였으며 부분적으로는 초자양 변성을 보였다 (Fig 4, C). 제거 10일 후 치은 상피는 잘 형성되어 있었으며 그 하방에 일부 염증세포의 침윤이 관찰되었다. 제1, 2구치 사이의 횡중격 섬유는 그 배열이 무질서하였으나 부분적으로 방향성을 보였다. 제1구치의 원심치근측 치주인대 섬유들도 부분적인 재배열 양상을 보였다. 치조골의 골연은 불규칙하였고 골수강에 골세포들이 존재하였으며 유골층과 그 주위로 조골세포들이 관찰되었다 (Fig 4, D). 15일 경과 후

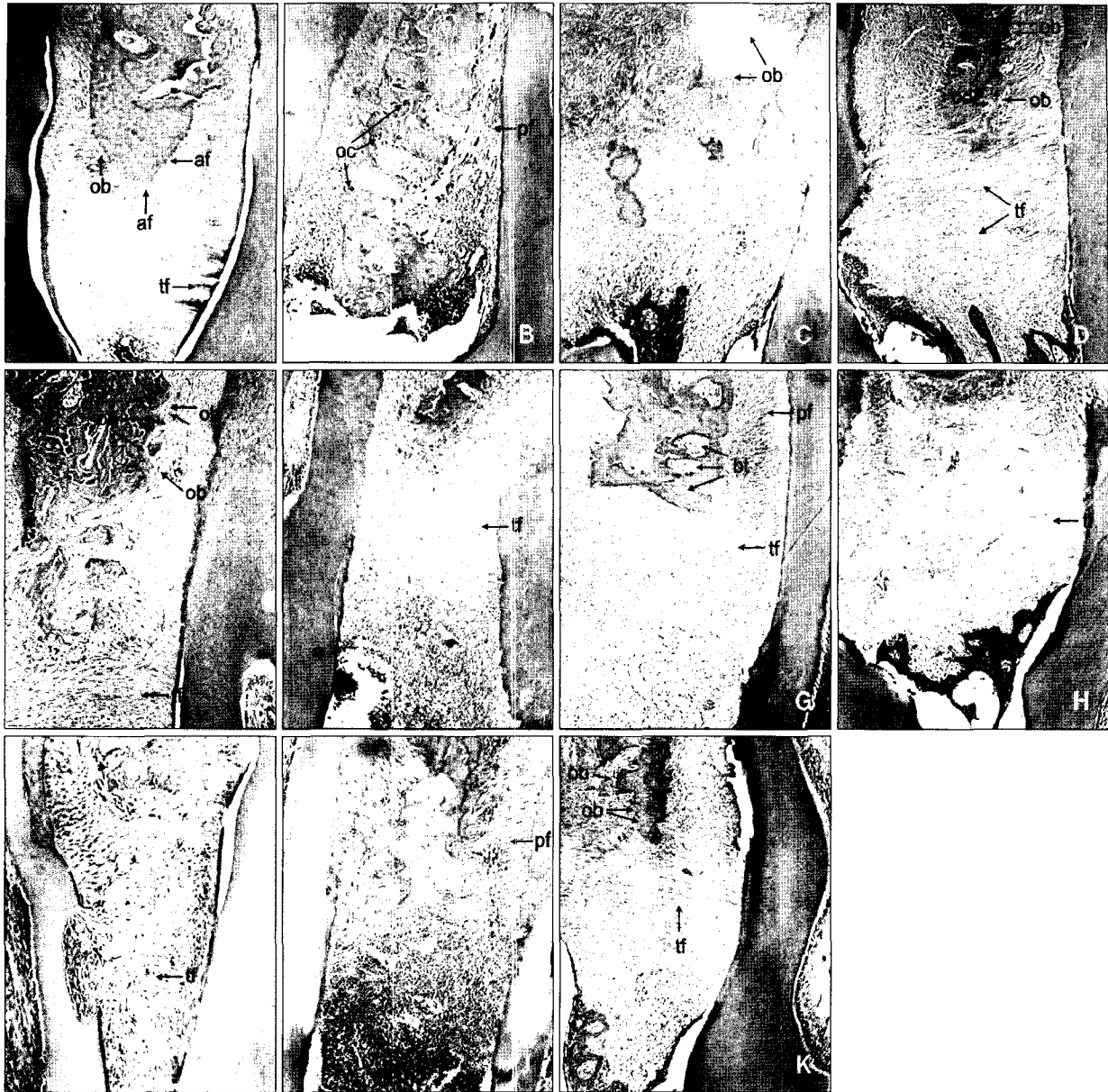


Fig 4. The extent of periodontal reorganization was compared through the histologic examination. **A**, Normal alveolar bone and periodontal ligament before tooth movement are shown; **B**, the control group right after the removal of latex elastic band. Irregular alveolar crest and disintegrated or disorientated periodontal fibers are shown; **C, D, E**, the control group at day 5, 10, 15 after the removal of latex elastic band; **F, G, H**, the experimental group of ipriflavone treatment (50 mg) at day 5, 10, 15 after the removal of latex elastic band; **I, J, K**, the experimental group of ipriflavone treatment (400 mg) at day 5, 10, 15 after the removal of latex elastic band. In experimental groups, the periodontal reorganization occurred more rapidly and the margin of alveolar bone showed more smooth appearance compared to the control group; tf, transseptal fiber; ob, osteoblast; af, alveolar crest fiber; oc, osteoclast; od, osteoid; pf, periodontal fiber; bt, bone trabeculae.

치는 상피는 잘 형성되어 있었으며 그 하방에 염증 세포의 침윤도 관찰되지 않았다. 제1, 2구치 사이의 횡중격 섬유 방향성이 관찰되었으며 제1구치의 원심치근측 치주인대 섬유들은 치밀하였고 재배열

양상을 보였으나 부분적으로는 불규칙한 배열을 보였다. 치조골의 골연은 10일째에 비하여 더 매끄러웠으나 여전히 불규칙하였고 유골층과 조골세포들이 많이 관찰되었다 (Fig 4, E).

Ipriflavone 50 mg 투여군

고무밴드 제거 5일 후 제1구치와 2구치 사이의 상피세포의 탈락 및 염증세포의 침윤이 관찰되었으나 대조군과 달리 하부 횡중격 섬유군은 완전하지는 않지만 일정한 주행성을 보이며 재배열 양상을 보였다. 치조골연은 불규칙하였고 골소주 역시 크고 불규칙한 경향을 보였고 골조직의 표면을 따라서 많은 수의 조골세포가 관찰되었다. 치주인대 섬유는 배열이 흐트러지고 부분적으로 파열 소견과 출혈 소견도 관찰되었다 (Fig 4, F). 10일 경과 후에 5일군과 유사하게 제1구치와 2구치 치근 사이의 치은조직에 염증세포의 침윤이 관찰되었다. 치조골의 골연은 5일째에 비하여 더 매끄러워졌으나 골소주는 여전히 크고 불규칙하였다. 치조골 상방의 횡중격 섬유군은 부분적으로 일정한 방향성을 갖으며 주행하고 있었으며 그 하방 치주인대 섬유도 부분적으로 치근 백악질에서 골을 향하여 수직으로 주행하고 있었다 (Fig 4, G). 15일 후 제1구치와 2구치 사이의 치은열구 상피가 재생되었으며 염증도 10일째에 비하여 많이 소실되었다. 대조군과 달리 치조골의 골연은 매끄러웠으며 골소주는 10일째에 비하여 그 크기가 작고 일정하였다. 대조군에 비하여 치주인대 섬유는 치밀하고 잘 형성되어 있었으며 다수의 혈관이 관찰되었고 하방 치조골에서는 조골세포가 관찰되었다. 제1구치 근심측 치은열구 상피의 하방이동은 관찰되지 않았다 (Fig 4, H).

Ipriflavone 400 mg 투여군

50 mg 군과 유사하게 5일 후부터 제1, 2구치 사이의 횡중격 섬유군은 부분적으로 일정한 주행성을 보이고 있었다. 하방 치조골의 표면은 불규칙하고 Howship's lacuna와 함께 파골세포가 관찰되었으며 원심치근 coronal 1/3에서는 치근 흡수가 관찰되었고 치주인대의 섬유주행이 불규칙하였다. 제1구치의 근심치근에서는 치은 상피의 하방이동은 관찰되지 않았으며 그 하방 치주인대 섬유들은 그 주행방향이 불규칙하고 파열양상을 보였다 (Fig 4, I). 10일 경과 후 제1구치와 2구치 사이 상피세포의 탈락이 관찰되었으며 그 하부로 염증세포가 치조정 부위까지 침윤되었다. 치조골의 골연은 5일째에 비하여 매끄러웠으며 조골세포가 관찰되었다. 치주인대 섬유는 재배열 양상을 보였으나 부분적으로는 치근장축에 평행하게 주행하여 아직 완전한 재배열을 보이지는 않았다 (Fig 4, J). 15일 경과 후에는 50 mg 군과 유사하게 제1구치와 2구치 사이 치은의 염증이

소실되고 치은열구 상피가 재생되었으며 치근장축에 직각으로 주행하는 횡중격 섬유군이 관찰되었다. 치조골연은 전반적으로 매끄러웠으며 유골층과 그 주위로 조골세포가 관찰되었으며 치주인대 섬유들은 일정한 방향성을 회복하여 모두 치근장축에 수직으로 주행하였다 (Fig 4, K).

고찰

교정치료 시 고정원 보강이나 교정치료 후 안정성을 위하여 약물을 이용한 시도가 꾸준히 되고 있는 반면¹⁴⁻¹⁹ 임상에서의 적용을 위해서는 이러한 약물의 부작용도 간과할 수 없는 부분이다. 최근에 연구되고 있는 bisphosphonate의 경우 Kim 등,¹⁸ Igarashi 등¹⁹은 백서에 전신 투여하여 보정기간 동안 관찰한 결과 bisphosphonate가 파골세포에 의한 치조골의 흡수를 억제하여 고정원의 보강과 교정치료 후 유지에 도움이 된다고 보고하였다. 그러나 Han과 Kim²¹은 bisphosphonate는 골연화증이 발생할 수 있어 장기간 사용을 주의해야 하며 심한 위장장애, 성장기 치아의 발생지연과 맹출지연 등의 부작용이 있어 임상적인 적용에 주의가 필요하다고 하였다.

콩을 비롯한 다양한 식물에서 추출한 천연 flavonoid에서 합성된 ipriflavone은 골대사에 영향을 미쳐 골흡수를 억제하는 것으로 알려져 있는데, 골다골증 환자와 폐경기 여성에게 ipriflavone을 투여하여 골밀도의 증가, 골 교체율의 감소, 골흡수 억제, 그리고 골통증의 완화를 통한 치료효과를 보이며 약간의 위장장애가 있을 수 있으나 곧 사라지며 장기간의 투여에도 비교적 안전한 약물로 보고되고 있어²²⁻²⁵ 본 연구에서는 연구재료로 ipriflavone을 선택하였다. 한편 치과영역에서 치조골 주위에 형성된 골결손부의 재생과정에 대한 효과²⁷와 치주낭 내로의 ipriflavone 적용방법에 대한 연구³⁶ 등이 보고된 반면 치아이동 시 혹은 치아이동 후 보정 시 ipriflavone의 효과와 관련된 연구는 전무한 실정이며 본 연구에서는 백서를 대상으로 치아이동 후 ipriflavone을 전신 투여하고 시기별로 희생시켜 회귀거리 측정과 조직학적 검사를 시행하여 치주조직의 재형성에 미치는 영향을 확인하여 교정치료 후 유지에 ipriflavone이 도움이 되는지 알아보고자 시행하였다.

치아회귀에 미치는 영향을 알아보기 위해서는 먼저 실험동물에서 치아를 이동시켜야 하는데 Yokoya 등³³은 백서에서 실험적 치아이동 시 파골세포수가

교정용 고무밴드 삽입 후 7일째까지는 증가하나 14일째 현저히 감소했다고 보고하여 본 연구에서는 이동된 치아를 안정되게 유지하기 위하여 교정용 고무밴드를 3주 동안 유지하였다.

한편 ipriflavone 투여용량 결정 시 백서의 대퇴골 부위의 골밀도 증가 여부를 살펴본 Civitelli 등³⁴의 연구에 따라 kg당 400 mg을 선택하였으며 골흡수 억제효과를 살펴본 Cecchini 등³⁵의 연구에서 kg당 50 mg, 150 mg, 400 mg 모두에서 정도의 차이는 있으나 모든 용량에서 골흡수 억제효과를 나타낸 것을 참고하여 본 연구에서는 kg당 50 mg과 400 mg 두 가지 용량을 사용하였다. 또한 ipriflavone은 물에 녹지 않으므로 복강 내 투여가 곤란한 반면 경구로 투여 시 체내흡수가 되므로 본 연구에서는 경구투여를 선택하였다. 나아가 일정량의 정확한 투여를 위하여 Civitelli 등³⁴의 방법에 따라 carboxymethyl cellulose에 현탁액으로 만들어 위삽관을 이용하여 투여하였다.

본 연구에서는 치아회귀 거리를 직접 계측하여 ipriflavone의 효과를 알아보는 한편 치주조직의 재형성을 조직학적으로도 관찰하였다. 이렇게 치아회귀에 관련되는 조직소견으로 치조골의 매끄러운 정도 등 골개조에 관련한 소견외에도 치주인대 섬유 재배열을 관찰하였다.

Ipriflavone을 투여하고 화상분석 현미경으로 치아회귀를 관찰한 결과 대조군에 비하여 5일, 10일, 15일째 모두에서 적은 양의 회귀를 나타내어 교정적 치아이동 후 안정성 증진을 위하여 ipriflavone이 사용될 수 있음을 알 수 있었다. 이는 ipriflavone이 조골세포의 분화를 촉진시키며 골석회화를 향상시키는 것으로 여겨지고 있다.^{26-29,38} Civitelli²⁶는 ipriflavone 투여가 인체의 조골세포의 분화에 관여하는 유전자 발현을 증가시켜 골형성을 자극한다고 하였고, 골형성 정도를 알아본 Martini 등²⁷은 치조골 주위에 형성된 골결손부에 ipriflavone을 투여하여 조골세포 전구세포의 분화를 자극한다고 보고한 바 있다.

Ipriflavone를 투여하고 시간 간격으로 치아회귀를 관찰한 결과 대부분의 회귀가 5일째 나타난 대조군과 달리 늦게 그리고 점진적으로 나타나는 양상을 보였다. 이는 ipriflavone을 투여한 후 조골세포 분화 촉진을 통한 골형성 효과가 빨리 나타남을 보여주었다. 치아이동 후 회귀양상을 살펴본 Adachi 등,¹⁴ Kim 등,¹⁸ Igarashi 등¹⁹의 연구가 있으나 회귀정도나 회귀억제 정도만 관찰하였을 뿐 관심이 되고 있는

약물이 어느 시기에 얼마나 빨리 효과를 나타냈는지 살펴본 연구는 없어 타 약물과 비교는 곤란하나 5일 단위로 살펴본 본 연구결과 5일째 83%의 회귀율을 보인 대조군에 비하여 ipriflavone을 투여한 경우 34% 또는 43%의 회귀율을 보이는 것으로 미루어 보아 ipriflavone은 약물투여 후 초기부터 효과를 보일 수 있음을 시사하였다.

본 연구에서는 ipriflavone의 효과를 기대할 수 있는 최대 용량으로 kg당 400 mg을 먼저 선택하고 용량이 적을 경우 부작용도 적을 것으로 기대하면서 효과를 나타낼 수 있는 최소 용량으로 kg당 50 mg을 선택하여³⁵ 두 가지 용량을 이용하여 실험을 시행하였다. kg당 50 mg과 400 mg 모두가 대조군과 유의한 차이를 보인 반면 어느 시간대에서도 kg당 50 mg과 400 mg 간의 차이는 보이지 않아 ipriflavone은 용량과 관계없이 치아회귀를 억제함을 보여주었다. 백서의 골흡수 억제 효과를 살펴본 Cecchini 등³⁵은 ipriflavone을 kg당 50, 150, 400 mg으로 나누어 투여한 결과 400 mg에서 보다 많은 골흡수 억제 효과가 있음을 보고하여 본 연구결과와 다른 양상을 보였다. 이는 Cecchini 등³⁵의 연구에서는 골흡수 억제효과를 배설물의 성분조사를 통하여 파악하는 반면 본 연구에서는 치아회귀 거리를 측정하는 등 골흡수 억제 효과를 평가한 방법의 차이, 그리고 전신골과 치조골과 같이 작용부위의 차이가 따른 것으로 추측된다. 약물의 효과가 용량에 비례적으로 작용하는가 하는 것 또한 관심의 대상이 될 수 있으나 본 연구에서는 kg당 50 mg을 투여군에서도 ipriflavone을 투여하지 않은 대조군과 통계적으로 유의한 차이를 보여 ipriflavone은 적은 용량에서도 치아회귀를 억제함을 분명히 알 수 있었다.

Ipriflavone이 실험적 치아이동 후 치주조직의 재형성에 미치는 영향을 알아보기 위하여 조직표본을 관찰한 결과 대조군에 비하여 치조골연이 매끄러운 양상을 보여 골개조의 진행이 빠르게 나타나는 양상을 보였다. 대조군의 경우 고무밴드 제거 15일째 많은 유골층과 조골세포가 관찰되면서 치조골연이 불규칙하여 치조골의 안정이 이루어지지 않은 반면 ipriflavone을 투여한 실험군에서는 치조골연이 매끄러운 양상을 띠어 안정된 치조골 형태를 보였다. Ipriflavone에 의한 골개조 효과에 대한 선학들의 연구가 있었다. Notoya 등²⁸은 ipriflavone에 의해 형성된 석회화 결절 주위로 collagenous fibrous network가 증가한다고 보고하였는데 이는 ipriflavone이 조골세포의 교원질을 형성시켜 유사골조직을 형성시

킨 결과라고 하였고 Cheng 등³⁸은 bone marrow stromal osteoprogenitor cell들을 대상으로 ipriflavone을 투여한 연구에서 ipriflavone이 osteoprogenitor cell의 분화과정을 촉진시키고 석회화된 골기질의 침착을 향상시킨다고 하였으며 백서 두개관세포에서 ipriflavone이 골조직 개조에 미치는 영향을 살펴본 Lee 등³⁹도 ipriflavone이 석회화를 촉진시키고 골아세포의 분화에 관여하는 bone sialoprotein, type I collagen, osteocalcin 유전자 발현을 증가시켜 골조직의 개조를 빠르게 할 수 있음을 보고한 바 있다.

치조골연의 매끄러운 정도는 15일째 대조군과 차이를 보인 반면 치주인대 섬유재배열 양상은 5일째부터 두드러진 효과를 보여 치조골보다는 ipriflavone의 효과가 빨리 나타남을 알 수 있었다. 치주인대는 치아를 치조골에 부착시키는 중요한 역할을 하며 섬유아세포, 백악아세포, 골아세포 등을 포함한 분화 능력이 뛰어난 세포들을 함유하고 있다고 알려져 있다.⁴⁰ 치주인대 세포는 치아의 발육과 맹출, 그리고 치아의 위치에 관여하며 발육이 완성된 치아에서도 교정적 치아 이동 시 인접한 치조골과 백악질의 개조에 중요한 역할을 하는 것으로 알려져 있다. Maeder 등⁴¹과 Piche 등⁴²은 치주인대 세포가 조골능력이 있다고 보고하였고, Roberts와 Chase⁴³는 치주인대 세포에 교정력을 가한 경우 조골세포로 분화, 증식됨을 보고하였으며 Basdra와 Komposch⁴⁴는 치주인대 세포가 골기질을 생성할 수 있다고 보고하는 등 일반적으로 치주조직 재형성 시에는 치주인대를 통하여 골개조가 일어난다는 것을 다시 한 번 확인할 수 있었다. 어쨌든 ipriflavone 투여 시 치주조직의 보다 빠른 재형성을 통하여 치아회귀가 억제될 수 있음을 알 수 있었다. 본 연구에서 ipriflavone을 투여하고 시간 간격으로 조직소견을 관찰한 결과 대조군에 비하여 치주인대 섬유의 재배열이 빠르게 나타나는 양상을 보였다. 고무밴드 제거 5일째 대조군의 경우 치주인대 섬유들이 무질서한 주행을 보인 반면 ipriflavone을 투여한 실험군에서는 횡중격섬유가 일정한 방향성으로 재배열 양상을 보여 비교적 빠른 시기부터 치주조직 재형성 소견을 보였다. 대조군에서 치주인대 섬유의 무질서한 주행을 보인 것은 고무밴드 제거 5일째 대부분의 회귀가 빠른 속도로 이루어졌기 때문으로 생각된다. 고무밴드 제거 15일째 대조군에서 치주인대 섬유가 불규칙한 양상을 보인 반면 ipriflavone을 투여한 실험군에서는 치주인대 섬유가 치근장축에 수직으로 주행하여 치주인대의 뚜렷한 재배열

양상을 보여 ipriflavone을 투여한 실험군이 대조군에 비하여 적은 양의 회귀를 보이는 것과 일치하였다.

본 연구결과 ipriflavone 투여는 치주조직의 재형성을 통하여 회귀를 억제함으로써 교정적 치아 이동 후 보정에 도움이 될 수 있음을 알 수 있었다. 더욱이 ipriflavone은 부작용이 적은 비교적 안전한 약물이므로 이를 이용한 임상시도가 될 수 있는 근거로 본 연구가 이용될 수 있을 것으로 기대된다. 그러나 본 연구는 15일이라는 비교적 단기간에 걸친 관찰이므로 보다 장기적으로 그리고 보다 확실한 작용기전 이해를 위해 조직학적 소견의 정량적 평가 그리고 분자생물학적 연구 또한 필요할 것으로 생각된다.

결론

웅성 백서 72마리를 대상으로 상악 좌우측 제1, 2구치 사이에 교정용 고무밴드를 끼워 제1, 2구치를 3주간 이동시킨 다음, 교정용 고무밴드 제거 1일 전부터 매일 체중 kg당 50 mg 또는 400 mg의 ipriflavone을 투여한 실험군과 ipriflavone을 투여하지 않은 대조군으로 구분하였다. 교정용 고무밴드를 제거함으로써 회귀가 나타나기 시작한 날로부터 5일 간격으로 15일까지 각각 실험동물을 희생시켜가며 치아회귀 거리를 측정하는 한편 치주조직 재형성 소견을 관찰하여 다음과 같은 결과를 얻었다.

1. Ipriflavone을 투여하고 치아회귀를 관찰한 결과 용량에 관계없이 대조군에 비하여 적은 양의 회귀를 나타내었다.
2. Ipriflavone을 투여하고 시간 간격으로 치아회귀를 관찰한 결과 대부분의 회귀가 5일째 나타난 대조군과 달리, 늦게 그리고 점진적으로 나타나는 양상을 보였다.
3. Ipriflavone을 투여하고 조직소견을 관찰한 결과 대조군에 비하여 치조골연이 매끄러운 양상을 보였다.
4. Ipriflavone을 투여하고 시간 간격으로 조직소견을 관찰한 결과 대조군에 비하여 치주인대 재배열이 빠르게 나타나는 양상을 보였다.

이상의 결과는 ipriflavone의 투여가 치주조직의 재형성을 통하여 회귀를 억제함으로써 교정적 치아 이동 후 보정에 도움이 될 수 있음을 시사하였다.

참고문헌

1. Reitan K. Principles of retention and avoidance of posttreatment relapse. *Am J Orthod* 1969;55:776-90.
2. Edwards JG. A long-term prospective evaluation of the circumferential supracrestal fiberotomy in alleviating orthodontic relapse. *Am J Orthod Dentofacial Orthop* 1988;93:380-7.
3. Proffit WR. Retention. In: Proffit WR, Fields HW editors. *Contemporary Orthodontics*. 3rd ed. St Louis: Mosby; 2000. p. 597-614.
4. Baumrind S. A reconsideration of the propriety of the "pressure-tension" hypothesis. *Am J Orthod* 1969;55:12-22.
5. Davidovitch Z, Finkelson MD, Steigman S, Shanfeld JL, Montgomery PC, Korostoff E. Electric currents, bone remodeling, and orthodontic tooth movement, II. Increase in rate of tooth movement and periodontal cyclic nucleotide levels by combined force and electric current. *Am J Orthod* 1980; 77:33-47.
6. Reitan K. Tissue behavior during orthodontic tooth movement. *Am J Orthod* 1960;46:881-900.
7. Reitan K, Kvam E. Comparative behavior of human and animal tissue during experimental tooth movement. *Angle Orthod* 1971;41:1-14.
8. Joondeph DR, Riedel RA. Retention and Relapse. In: Graber TM, Vanarsdall RL editors. *Orthodontics: Current Principles and Techniques*. St Louis: Mosby-Year Book; 1994. p. 908-50.
9. Saito M, Saito S, Ngan PW, Shanfeld J, Davidovitch Z. Interleukin 1 beta and prostaglandin E are involved in the response of periodontal cells to mechanical stress in vivo and in vitro. *Am J Orthod Dentofacial Orthop* 1991;99:226-40.
10. Binderman I, Zor U, Kaye AM, Shimshoni Z, Harell A, Sömjen D. The transduction of mechanical force into biochemical events in bone cells may involve activation of phospholipase A2. *Calcif Tissue Int* 1988;42:261-6.
11. Samuelsson B, Granström E, Green K, Hamberg M, Hammarström S. Prostaglandins. *Annu Rev Biochem* 1975;44:669-95.
12. Norevall LI, Forsgren S, Matsson L. Expression of neuropeptides (CGRP, substance P) during and after orthodontic tooth movement in the rat. *Eur J Orthod* 1995;17:311-25.
13. Alhashimi N, Frithiof L, Brudvik P, Bakhiet M. Orthodontic movement induces high numbers of cells expressing IFN-gamma at mRNA and protein levels. *J Interferon Cytokine Res* 2000;20:7-12.
14. Adachi H, Igarashi K, Mitani H, Shinoda H. Effects of topical administration of a bisphosphonate (risedronate) on orthodontic tooth movements in rats. *J Dent Res* 1994;73:1478-84.
15. Giunta D, Keller J, Nielsen FF, Melsen B. Influence of indomethacin on bone turnover related to orthodontic tooth movement in miniature pigs. *Am J Orthod Dentofacial Orthop* 1995;108:361-6.
16. Kehoe MJ, Cohen SM, Zarrinnia K, Cowan A. The effect of acetaminophen, ibuprofen, and misoprostol on prostaglandin E2 synthesis and the degree and rate of orthodontic tooth movement. *Angle Orthod* 1996;66:339-49.
17. Wong A, Reynolds EC, West VC. The effect of acetylsalicylic acid on orthodontic tooth movement in the guinea pig. *Am J Orthod Dentofacial Orthop* 1992;102:360-5.
18. Kim TW, Yoshida Y, Yokoya K, Sasaki T. An ultrastructural study of the effects of bisphosphonate administration on osteoclastic bone resorption during relapse of experimentally moved rat molars. *Am J Orthod Dentofacial Orthop* 1999;115:645-53.
19. Igarashi K, Mitani H, Adachi H, Shinoda H. Anchorage and retentive effects of a bisphosphonate (AHBuBP) on tooth movements in rats. *Am J Orthod Dentofacial Orthop* 1994; 106:279-89.
20. Clark WG, Brater DC, Johnson AR. *Nonsteroidal anti-inflammatory antipyretic analgesics*. Goth's Medical Pharmacology. 13th ed. St Louis: Mosby-Year Book; 1992. p. 356-73.
21. Han JW, Kim SH. Effects of bisphosphonates on developing hard tissues of the jaws in rats. *J Dent Science* 2001;13: 194-210.
22. Agnusdei D, Bufalino L. Efficacy of ipriflavone in established osteoporosis and long-term safety. *Calcif Tissue Int* 1997;61 Suppl 1:S23-7.
23. Kovács AB. Efficacy of ipriflavone in the prevention and treatment of postmenopausal osteoporosis. *Agents Actions* 1994; 41:86-7.
24. Reginster JY. Ipriflavone: pharmacological properties and usefulness in postmenopausal osteoporosis. *Bone Miner* 1993;23: 223-32.
25. Gennari C. Ipriflavone: background. *Calcif Tissue Int* 1997;61 Suppl 1:S3-4.
26. Civitelli R. In vitro and in vivo effects of ipriflavone on bone formation and bone biomechanics. *Calcif Tissue Int* 1997;61 Suppl 1:S12-4.
27. Martini M, Formigli L, Tonelli P, Giannelli M, Amunni F, Naldi D, et al. Effects of ipriflavone on perialveolar bone formation. *Calcif Tissue Int* 1998;63:312-9.
28. Notoya K, Tsukuda R, Yoshida K, Taketomi S. Stimulatory effect of ipriflavone on formation of bone-like tissue in rat bone marrow stromal cell culture. *Calcif Tissue Int* 1992;51 Suppl 1:S16-20.
29. Notoya K, Yoshida K, Tsukuda R, Taketomi S. Effect of ipriflavone on expression of markers characteristic of the osteoblast phenotype in rat bone marrow stromal cell culture. *J Bone Miner Res* 1994;9:395-400.
30. Morita I, Sakaguchi K, Kurachi T, Murota S. Ipriflavone inhibits murine osteoclast formation in vitro. *Calcif Tissue Int* 1992;51 Suppl 1:S7-10.
31. Benvenuti S, Petilli M, Frediani U, Tanini A, Fiorelli G, Bianchi S, et al. Binding and bioeffects of ipriflavone on a human preosteoclastic cell line. *Biochem Biophys Res Commun* 1994;201:1084-9.
32. Waldo CM, Rothblatt JM. Histologic response to tooth movement in the laboratory rat; procedure and preliminary observations. *J Dent Res* 1954;33:481-6.
33. Yokoya K, Sasaki T, Shibusaki Y. Distributional changes of osteoclasts and pre-osteoclastic cells in periodontal tissues during experimental tooth movement as revealed by quantitative immunohistochemistry of H(+)-ATPase. *J Dent Res* 1997;76: 580-7.
34. Civitelli R, Abbasi-Jarhomi SH, Halstead LR, Dimarogonas A. Ipriflavone improves bone density and biomechanical properties of adult male rat bones. *Calcif Tissue Int* 1995;56:215-9.

35. Cecchini MG, Fleisch H, Mühbauer RC. Ipriflavone inhibits bone resorption in intact and ovariectomized rats. *Calcif Tissue Int* 1997;61 Suppl 1:S9-11.
36. Perugini P, Genta I, Conti B, Modena T, Pavanetto F. Periodontal delivery of ipriflavone: new chitosan/PLGA film delivery system for a lipophilic drug. *Int J Pharm* 2003;252: 1-9.
37. Bonucci E, Ballanti P, Martelli A, Mereto E, Brambilla G, Bianco P, et al. Ipriflavone inhibits osteoclast differentiation in parathyroid transplanted parietal bone of rats. *Calcif Tissue Int* 1992;50:314-9.
38. Cheng SL, Zhang SF, Nelson TL, Warlow PM, Civitelli R. Stimulation of human osteoblast differentiation and function by ipriflavone and its metabolites. *Calcif Tissue Int* 1994;55: 356-62.
39. Lee YS, Kim YJ, Lee KH, Hwang HS. Effects of ipriflavone on bone remodeling in the rat calvarial cell. *Korean J Orthod* 2005;35:275-85.
40. Lindhe J, Karring T, Araujo M. The anatomy of periodontal tissues. In: Lindhe J, Lang NP, Karring T editors. *Clinical Periodontology and Implant Dentistry*. Oxford: Blackwell; 2008;5th ed. p. 27-31.
41. Maeder CL, Carnes DL, Graves DT. Alkaline phosphatase and osteocalcin levels in cells from periodontal explants. *J Dent Res* 1988;67:232, Abst. No. 958.
42. Piche JE, Carnes DL Jr, Graves DT. Initial characterization of cells derived from human periodontia. *J Dent Res* 1989; 68:761-7.
43. Roberts WE, Chase DC. Kinetics of cell proliferation and migration associated with orthodontically-induced osteogenesis. *J Dent Res* 1981;60:174-81.
44. Basdra EK, Komposch G. Transmission and scanning electron microscopic analysis of mineralized loci formed by human periodontal ligament cells in vitro. *J Orofac Orthop* 1999;60: 77-86.

The effects of ipriflavone on the periodontal reorganization following experimental tooth movement in the rat

Ji-Hyun Min, DDS, MSD,^a Jin-Hyoung Cho, DDS, MSD, PhD,^b
Ki-Heon Lee, DDS, MSD, PhD,^c Hyeon-Shik Hwang, DDS, MSD, PhD^d

Objective: The purpose of this study was to examine the effect of ipriflavone on periodontal reorganization and prevention of relapse following tooth movement. **Methods:** Orthodontic rubber bands were inserted between the first and second maxillary molars of 27 white male rats for 3 weeks for experimental tooth movement. From one day before the removal of orthodontic rubber band, ipriflavone was administered 50 or 400 mg/kg daily in each experimental group whereas carboxymethyl cellulose solution was administered in the control group. They were sacrificed at the 5, 10, and 15th day from the day of removal of orthodontic rubber bands. The amount of relapse was evaluated by measuring the interdental space, and the extent of periodontal reorganization was compared through histological examination. **Results:** In case of ipriflavone administration, the amount and velocity of relapse was less and slower compared to the control group. In addition, the ipriflavone group showed more rapid periodontal reorganization compared to the control group. **Conclusions:** The results of the present study suggest that ipriflavone administration can be used effectively in the prevention of relapse following orthodontic tooth movement through the acceleration of periodontal reorganization. (*Korean J Orthod* 2008;38(5):347-357)

Key words: Ipriflavone, Periodontal reorganization, Relapse, Experimental tooth movement

^aGraduate Student, Department of Orthodontics, School of Dentistry, Chonnam National University.

^bAssistant Professor, ^cAssociate Professor, ^dProfessor, Department of Orthodontics, 2nd Stage of Brain Korea 21, School of Dentistry, Dental Science Research Institute, Chonnam National University.

Corresponding author: Hyeon-Shik Hwang.

Department of Orthodontics, Chonnam National University Hospital, Hak-Dong 8, Dong-Gu, Gwangju 501-757, Korea +82 62 220 5486; e-mail, hhwang@chonnam.ac.kr.

Received August 24, 2007; Last Revision January 23, 2008; Accepted January 26, 2008.