

## 전북지역 육용오리에서 고병원성 조류인플루엔자 발생 증례

추금숙\*, 강미선, 조범준, 이정원

전라북도 축산위생연구소 정읍지소  
(접수 2008. 7. 20, 게재승인 2008. 9. 10.)

### Occurrence of highly pathogenic avian influenza from domestic ducks in Jeonbuk province

Keum-Suk Chu\* , Mi-Seon Kang, Bum-Jun Cho, Jeong-Won Lee

Jeongeup-Branch Jeonbuk Institute of Livestock & Veterinary Research, Jeongeup, 580-814, Korea  
(Received 20 July 2008, accepted in revised from 10 September 2008)

#### Abstract

Highly pathogenic avian influenza(HPAI) is one of the most important zoonoses in the around of world. That occurred in the domestic ducks of 34 olds day in Jeonbuk of Korea on April 2008. All of infected ducks were died. We could found several clinical signs such as facial swelling with cloudy eyes, conjunctivitis, and neurological sign. In the autopsy, moderate congestion in the kidney, multifocal hemorrhagic foci in pancreas, and mild swelling in brain were observed. Gliosis in brain and severe congestion in kidney were also shown in histopathological findings. Specific band for H5 antibody was detected in polymerase chain reaction (PCR).

Key words : High pathogenic avian influenza, Domestic ducks, Neurological signs

Corresponding author

Phone : +82-63-535-3526, Fax : +82-63-535-9118

E-mail : chuks1103@hanmail.net

#### 서론

고병원성조류인플루엔자(Highly pathogenic avian influenza : HPAI)는 사람, 돼지, 포유류 및 조류 등에 감염되어 동물에서의 경제

적 손실뿐만 아니라 사람의 건강을 위협하는 인수공통전염병으로 공중보건위생에도 중요성이 강조되는 질병이며, 특히 최근 동남아를 비롯하여 발생하는 HPAI의 H5N1형은 사람에서 15개국, 385명이 감염되어 243명이 사망

하여 60% 이상의 사망률을 나타내는 것으로 WHO에 보고되었다<sup>1)</sup>.

그간 국내에서 발생된 HPAI는 다행히 사람에게 감염되지 않는 혈청형으로 알려져 왔지만 어느 시기에 변이되어 사람에게 감염될지는 예측할 수 없다. 2008년 4월 1일부터 5월 13일까지 발생된 HPAI는 19개 시·군·구에서 33건으로 집계되었고, 950농가 8,460천여수가 살처분되어 막대한 경제적 피해를 가져왔다. 농촌경제연구원의 경제적 피해 계측 보고서에 의하면 생산단계(농가, 사료회사, 방역비용), 육가공-유통단계(닭고기, 오리고기, 계란), 최종단계(외식업체, 소매업체) 등 직·간접적 피해액은 2003년 1,126억, 2006년 582억, 2008년 6,324억원이라고 추산하였다<sup>2)</sup>.

최초의 AI는 1878년 이탈리아에서 발생된 이후 1981년도까지 HPAI는 fowl plague, fowl pest, typhus exudatious gallinarium, Brunswick bird plague, Brunswick disease, fowl disease, fowl 또는 bird grippe 등 다양하게 표현하였으나 1981년 제1회 AI 국제 심포지엄에서 HPAI로 확정하였다<sup>3)</sup>.

HPAI는 1959년 스코틀랜드에서 H5N1형이 최초 보고된 이래, 이후 국가별로 발생된 혈청형을 요약하면 1961년 남아프리카 H5N3형, 1963년 영국 H7N3형, 1966년 캐나다 H5N9형, 1976년 오스트레일리아와 1979년 독일 및 영국의 H7N7형, 1983년 미국 H5N2형, 아이슬란드 H5N8형, 1997년 New South Wales H7N4형, 1999년 이탈리아 H7N1형, 그리고 1997년 홍콩에서 H5N1 혈청형이 3개의 가금농장에서 발생되어 70% 이상의 폐사율을 보였고, 동일한 혈청형이 사람에게 감염되어 6명이 사망하였다는 보고가 있었으며, 2003년에는 네덜란드에서는 H7N7형 HPAI가 발생되어 농장을 방문한 수의사를 비롯하여, 최근에는 아시아의 베트남과 태국 등 여러나라에서 HPAI인 H5N1형이 조류에서 사람에게 감염되어 많은 사상자가 발생되었다<sup>4-10)</sup>.

AIV는 0.8 - 1.0% RNA, 5 - 8% carbohydrate, 20%의 lipid, 70% protein으로 구성되어

있으며, 70% 단백질은 다시 10종으로 분리되는데 표면단백질 (surface protein), 내부단백질 (internal protein) 및 바이러스 입자 구성에 포함되지 않는 비구조단백질 (nonstructural protein)로 분류되고, 3종의 표면단백질은 HA, NA 및 matrix 2 (M2) 단백질이며, 내부단백질에는 3종의 중합효소단백질 (PA, PB1 및 PB2)과 nucleoprotein, M1, NS1 및 NS2 단백질을 포함하고 있다<sup>3)</sup>. 그리고 RNA는 8개의 분절로 나누어지고 16종의 HA와 9종의 NA가 있어 144종의 혈청형으로 분류되며 병원성은 HA 유전자와 관련이 있고, 사람에서는 H1N1, H2N2, H3N2, H5N1, H7N7, H9N2 등의 혈청형에 의한 감염이 보고되었다<sup>3,11-16)</sup>.

닭에서의 주요 임상증상은 침울, 안면 종창, 호흡기, 산란저하와 기형란, 연각란, 탈색란 등 난질의 저하, 육수와 비늘의 청색증, 0 - 100%의 폐사 등 다양하게 나타나며 동일한 혈청형이라도 닭, 칠면조, 오리, 메추리 등 감염숙주에 따라 임상증상이 각각 다르게 나타난다<sup>3)</sup>. 특히 오리는 대부분 불현성 감염으로 특히 임상증상 없이 바이러스만 배출한다고 알려져 있지만 최근 Pantin-Jackwood 등<sup>17)</sup>의 연구에 의하면 아시아에서 발생되고 있는 HPAI(H5N1) 이더라도 strain과 오리의 일령에 따라 임상증상과 폐사가 다양하게 나타나고 특히 2주령 오리에서 신경증상과 높은 폐사율을 나타낸다고 하였으며, 2004년 Sturm-Ramirez 등<sup>18)</sup>은 2002년에 전신감염 오리에서 분리된 H5N1형은 다양한 장기의 병리학적소견과 특히 뇌, 그리고 급성질병으로 신경장애와 폐사를 동반한다고 하였다. 그러나 우리나라에서 2003년, 2006년 육용오리에서 발생된 HPAI는 침울 및 약간의 폐사와 종오리에서는 산란을 저하와 약간의 폐사를 나타내는 것으로 보고되었다. 그러나 2008년 정음에서 발생된 HPAI는 육용오리에서 다양한 임상증상과 다량의 폐사를 동반하였기에 이의 증례를 보고 하고자 한다.

## 증례



Fig 1. Front view of duck farm infected avian influenza



Fig 2. Inside view of duck farm. The mortality was up to 50% in flocks.

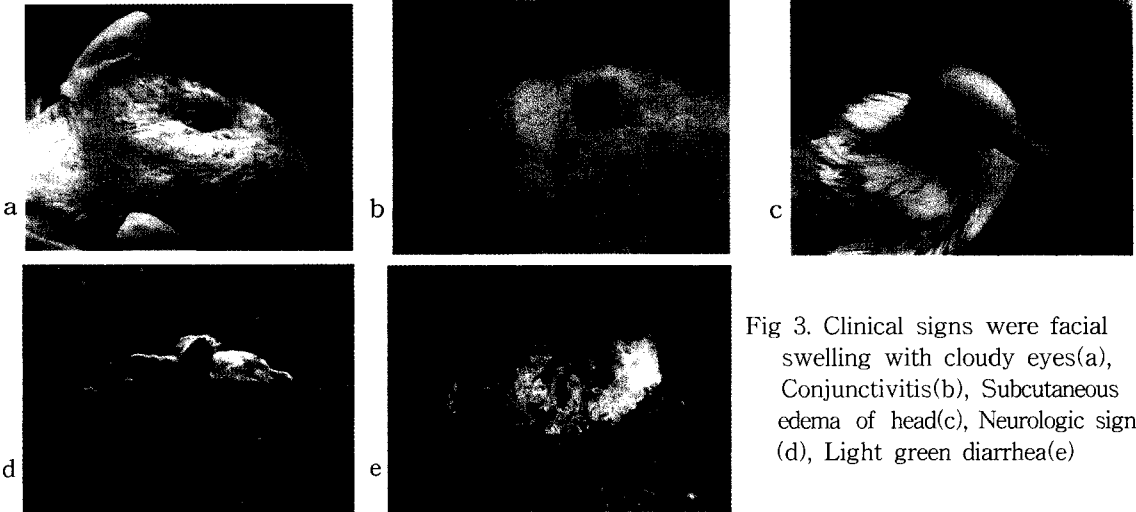


Fig 3. Clinical signs were facial swelling with cloudy eyes(a), Conjunctivitis(b), Subcutaneous edema of head(c), Neurologic sign (d), Light green diarrhea(e)

2008년 4월 3일, 전북 정읍시 소재 34일령 10,000여수 육용오리 농장에서 5,000여수의 폐사가 발생되었다는 신고가 있어 현지조사 결과 신경증상, 안면 부종과 결막염 등의 임상증상을 보이는 개체가 일부 관찰 되었으며 부검을 실시한 후 채혈 20수, 분변 20점과 폐사축 4수를 즉시 국립수의과학검역원에 병성감정 의뢰하였다.

#### 질병발생 상황

의뢰된 오리사육 농가는 시설채소 하우스 축사로 비교적 열악한 사육환경에서 사육하고

있었으며 일년에 3-4회 정도 사육과 농업을 동시에 하는 부업성격의 농가이고 연동식 축사 2동으로 축사내 1동은 연동식 7개, 2동은 6개로 30cm 정도 높이의 판으로 구획되어 있는 형태이었다(Fig 1). 입추시 12,500여수를 입추 하였으나 3-4일령에 1,700여수가 폐사하였고, 이 후 평일 폐사는 10여수를 나타내는 농장이었으나 3. 31일에 400수, 4.1일 300수, 4.2일 2,000수, 4.3일 신고 당일에 2,500여수 등 총 5,200여수의 폐사가 발생되었다. 축주는 다수의 폐사가 발생하자 3.31일 플로로페니콜제와 티모신제를 투여하였으나 폐사는 기하급수적으로 증가하였다(Fig 2).



Fig 4. Autopsy signs were moderate congestion in the kidney(a), Multifocal hemorrhagic foci in pancreas(b), Mild swelling in the brain(c)



Fig 5. Detection rapid test of AIV type A

### 임상증상

감염개체의 대부분은 폐사되었으며 일부는 움직이지 못하고 소리를 내어도 반응하지 않았고 사람이 지나가야 일어서서 물을 섭취할 정도로 활력이 저하된 상태였으며 눈 주위가 지지분하고 결막염 증상을 보이는 개체도 관찰되었으며, 또한 두부의 한쪽이나 안면 전체 부종과 머리를 한쪽으로 기울이며 선회하는 신경증상과 함께 약간의 녹색 설사증상을 보였다(Fig 3).

### 부검소견

현지 10수 부검소견에서는 기낭, 복막에 미세한 노란색 치즈양 물질, 기관출혈, 간, 신장 및 췌장 출혈소견이 일부개체에서 관찰되었으며, 현장에서 조류인플루엔자 간이키트 신장

유제 5수, 총배설장 10수 검사 결과 음성으로 다수의 폐사가 발생할 수 있는 특별한 소견이 관찰되지 않아 질병진단에 어려움이 따랐다(Fig 4).

### 유제 간이진단키트 및 병리조직검사

부검시 채취한 장기(신장, 뇌, 간) 유제를 만들어 2000 rpm에서 10분간 원심분리하고 상층액을 조류인플루엔자 항원 간이진단키트로 검사한 결과 뇌유제에서 양성(2두)반응을 보였다(Fig 5). 병리조직 검사를 위하여 병변이 관찰된 실질장기인 기관, 간, 췌장, 뇌 등을 10% 중성완충포르말린에 고정하였다. 고정된 조직은 일반적인 조직 처리 과정을 거쳐 파라핀에 포매한 후 5 $\mu$ m의 조직절편을 만들고, H&E 염색하여 광학 현미경으로 관찰하였다. 병리조직에서 뇌의 회백질부에 gliosis, 혈관주위 림프구 및 원형세포의 침윤, 기관점막 고유상피층의 림프구의 침윤, 췌장의 괴사와 염증세포의 침윤, 간에 림프구 및 염증세포, 신장에 울혈 등이 관찰되었다(Fig 6).

### RT-PCR 검사

바이러스 질병 원인체를 검출하기 위해 실질장기를 채취하여 유제를 만들어 RT-PCR검사를 실시하였다. Intron DNA/RNA extraction kit를 사용하여 nucleotidase를 추출하고 Intron

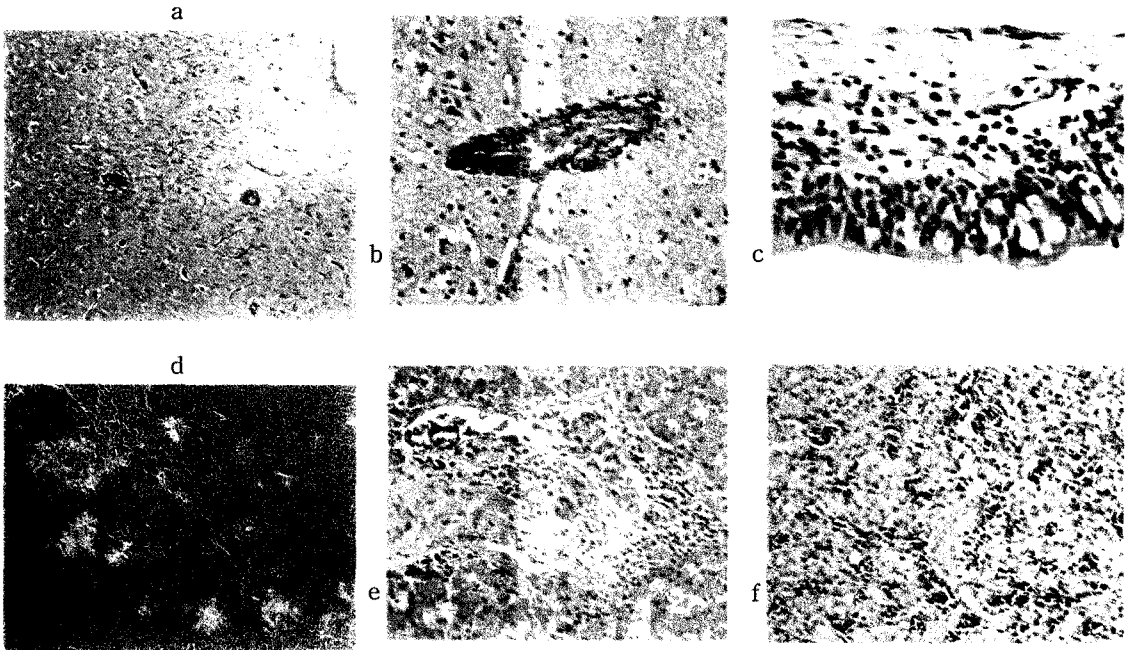


Fig 6. Histopathological signs. Gliosis was show in the gray matter of brain(a), Perivascular cuffing was shown around blood vessel in brain(b), Lymphocytic inflammatory cells were infiltrated within the lamina propria layer in the trachea(c), Multifocal necrosis with infiltration of inflammatory cells in pancreas(d), Lymphocytic were accumulated at the portal area in liver(e), There are sever congestion in the kidney(f)

avian influenza virus, serotype common, H5, H9을 사용하여 45℃에서 30분, 94℃ 5분 반응시키고, 94℃ 30초, 52℃ 30초, 72℃ 40초 40회 반복하여 최종 72℃ 5분 반응시켰다. PCR이 완료 후 전기영동하여 H9에서는 밴드가 확인되지 않았으나, common type 244bp, H5 196bp에서 증폭물을 확인하였다(Fig 7).

## 고 찰

고병원성 조류인플루엔자 백서, Lee 등<sup>19)</sup> 및 김 등<sup>20)</sup>의 보고자료에 의하면 2003년 오리에서 발생한 HPAI는 종오리 8농장, 육용오리가 1농장 발생되었으나 종오리에서의 주 임상증상은 사료 섭취량 및 산란율 감소가 특징이며 육용오리에서는 약간의 호흡기 증상을 보이며 15%의 폐사를 나타

냈으나 다른 질병과의 복합감염과 사양관리요인이 겹쳐 특히 증상이라고 할 수 없는 부분이 있었으며, 2006년에 발생한 종오리 2농장의 임상증상 또한 유사한 것으로 보고되었다.

종오리에서의 부검소견은 난포의 심한 파열, 혈중난포, 섬유소성 복막염 등이며 육용오리에서는 심근의 충출혈, 췌장의 괴사, 간의 종대와 유약, 신장의 종대, 폐의 충출혈이 확인되었다. 또한, 분리된 H5N1의 오리 병원성 결과에서 정맥내로 접종한 경우 일부개체에서 폐사가 나타났으며 비강으로 접종한 오리에서는 폐사한 개체가 없었고 2일부터 7일 이후까지 분변에서 바이러스가 검출되었고, 2006년에는 종오리에서 2건이 발생되었는데 분리주에 대한 병원성 실험 결과 닭은 정맥, 비강, 비강접종군과 접촉군에서 100%, 오리는 정맥내 50%의 폐사,

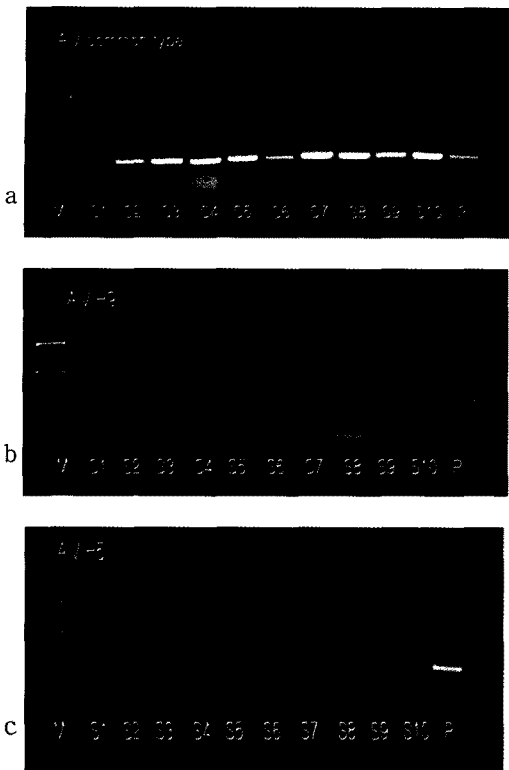


Fig 7. Electrophoresis of PCR product by AIV common type(a), AIV H9(b), AIV H5(c)

비강에서는 2003년과 동일하게 폐사한 개체는 없었으며 메추리에서는 100%의 폐사를 보였다고 하였다. 또한 2004년부터 2005년에 발생한 동남아시아에서 순환되어 감염되고 있는 H5N1형의 HPAI는 오리에서 특이한 임상증상을 보이지 않는다고 보고하였다<sup>21)</sup>. Chen 등<sup>22)</sup>은 칭하이 호수의 Bar-headed goose에서 분리한 H5N1형을 동물실험 접종결과 기러기는 7일에 전수 폐사하였지만 오리는 전혀 폐사를 나타내지 않는다고 하였다.

그러나 2008년 육용오리에서는 예전의 발생양상과는 다르게 다양한 폐사가 나타났으며 여러 가지 임상증상들이 관찰되었다. 정읍지역 최초 발생 농가의 경우 5,000여수, 2차, 3차 신고 농가 700, 300여수의 폐사가 발생되었고 폐사증가율이 기하급수적

으로 늘어나는 양상을 보였다.

임상증상 또한 사료섭취 저하, 침울, 신경증상, 결막염, 안면부종, 약간의 녹색 설사 등의 증상을 보였으며 병리조직검사결과 뇌, 기관, 췌장, 간, 신장 등에서 다양한 병리소견이 관찰되었다(Fig 6). 또한 오리농가는 사육 특성상 여러 일령이 사육되고 있으나 이번 발병의 경우 어린 일령 보다는 20-40일령에서 주로 폐사가 나타났다. 그리고 최초 신고 농가의 질병 확인 이후 인근 농가들의 질병인식 정도가 향상되어 신속한 신고가 이루어져 3km 이내 2농장에서 HPAI가 확인되었고, 1농가의 경우 토종닭 농가와 인접되어 있었으며 토종닭 농가는 5-6수의 폐사가 발생한 시점에 신고가 이루어져 현장 간이키트 검사에서는 음성이었으나 정밀검사 결과 HPAI로 확인되었다. 또한 10km 경계지역내의 종계장과 인근 오리농가 4농가에서 고병원성인플루엔자가 확인되어 정읍지역에서만 65농가 869천수가 매몰되어 초동 방역에 아쉬움을 남겼다. 그간 국내분리주에 대한 HA 단백질 분절부위의 아미노산 배열에서 2003년은 RER-RKKR/GLF, 2006년 GERRRKKR/GLF로 약간의 차이가 있었지만 2008년에 발생한 것은 육용오리에서의 다양한 폐사, 임상증상 등을 감안하면 다르게 나타나리라 추측된다.

2003년 조류인플루엔자가 확인된 이후 오리는 감염원으로 질병전파에 중요한 역할을 할 뿐 폐사발생이 거의 없는 것으로 간주되었으나 이번 육용오리에서 발생으로 인해 오리농가의 방역의식과 사양관리 등을 다시 한번 점검할 수 있었으며, 앞으로 다양한 임상증상과 폐사 등 임상관찰요령에 대한 교육 및 홍보가 이루어져야 할 것으로 사료된다. 또한 일선 방역기관에서의 오리 질병 진단이 어려운 실정으므로 전염성 질병에 대한 검사 방법의 확립이 우선적으로 이루어져야 하며, 이러한 체계가 확립되면 오리 사육농가에 대한 질병발생과

사양관리에 대한 정보를 확대하여 조기에 질병의 검색이 이루어질 수 있는 방역체계의 구축이 필요할 것으로 사료된다. 그리고 오리 농가의 사육형태가 전업 및 대규모화로 변화 되어가고 있어 질병발생시 경제적 피해를 최소화 할 수 있도록 농장 현실에 맞는 사양 및 방역지침이 요구되며 아울러 정확한 질병진단이 없이 무분별한 항생제 오남용으로 인한 축산물 안전성에 대하여도 고려되어야 할 것이다.

### 결 론

2008년 4월 전북 정읍 육용오리 농장에서 발생된 HPAI는 폐사가 50% 이상 기하급수적으로 증가하는 경향을 보였으며 사료섭취저하, 신경증상, 결막염, 안면부종의 임상증상을 나타냈고 부검결과 간, 신장, 췌장 출혈과 뇌의 부종이 관찰되었으며, 조직 유제를 신속간이키트로 검사한 결과 뇌에서 양성반응이 확인되었다.

병리조직소견에서 뇌, 기관, 췌장 등에서 림프구 및 염증세포가 관찰되었으며 PCR 결과 H5 양성밴드가 확인 되어 고병원성조류인플루엔자로 판정되었다.

### 참 고 문 헌

1. [http://www.who.int/csr/disease/avian\\_influenza/country/cases\\_table\\_2008\\_06\\_19/en/index.html](http://www.who.int/csr/disease/avian_influenza/country/cases_table_2008_06_19/en/index.html)
2. [http://kreisun.krei.re.kr/kor/issue/quick\\_view.php?reportid=PR00050&rclass=j&keyword=조류 인플루엔자&cpage=1&skey=&sword=](http://kreisun.krei.re.kr/kor/issue/quick_view.php?reportid=PR00050&rclass=j&keyword=조류 인플루엔자&cpage=1&skey=&sword=)
3. Calnek BW, Barnes HJ, Beard CW, et al. 2003. *Diseases of poultry*, 11 eds. Iowa State University Press, Ames, Iowa: 135-160.
4. De Jong MD, Hien TT. 2006. Avian

- influenza A(H5N1). *J Clin Virol* 35 (1): 2-13.
5. Govorkova EA, Leneva IA, Goloubeva OG, et al. 2001. Comparisons of efficacies of RWJ270201, zanamivir, and oseltamivir against H5N1, H9N2, and other avian influenza viruses. *Antimicrob Agents Chemother* 45 (10): 2723-2732.
6. Guan Y, Shortridge KF, Krauss S, et al. 1999. Molecular characterization of H9N2 influenza viruses: Were they the donors of the "internal" genes of H5N1 viruses in Hong Kong. *Microbiology* 96 (16): 363-367.
7. [http://www.fao.org/docs/eims/upload//210749/Gui\\_principlesHPAI\\_july04\\_en.pdf](http://www.fao.org/docs/eims/upload//210749/Gui_principlesHPAI_july04_en.pdf)
8. Hoffmann E, Stech J, Leneva I, et al. 2000. Characterization of the Influenza A virus gene pool in avian species in southern China: Was H5N1 a aerivative or a precursor of H5N1?. *J Virol* 74 (14): 6309-6315.
9. Suarez DL, Perdue ML, Cox N, et al. 1998. Comparisons of highly virulent H5N1 influenza A viruses isolated from Hong Kong. *J Virol* 72 (8): 6678-6688.
10. Angela N, Cauthen DE, Swayne SSC, et al. 2000. Continued circulation in China of highly pathogenic avian influenza viruses encoding the hemagglutinin gene associated with the 1997 H5N1 outbreak in poultry and humans. *J Virol* 47 (14): 6592-6599.
11. Horimoto T, Kaswaoka Y. 2001. Pandemic threat posed by avian influenza A viruses. *Clin Microbiol Rev* 14 (1): 129-149.
12. Fouchier MD, Munster V, Wallensten A, et al. 2005. Characterization of a novel influenza a virus hemagglutinin subtype (H16) obtained from black-headed gull.

- J Virol* 79(5) : 2814-2822.
13. Brown IH, Osterhaus DM, Fouchier RA, et al. 2007. Genetic characterization of HPAI (H5N1) viruses from poultry and wild vultures, Burkina Faso. *Emerg Infect Dis* 13(4) : 611-613.
  14. Schild GC, Oxford JS, Newman RW. 1981. Evidence for antigenic variation in influenza A nucleoprotein. *Virology* 93(2) : 569-573.
  15. <http://www.fao.org/avianflu/en/index.html>
  16. Duan L, Campitelli L, Fan XH, et al, 2007. Characterization of low-pathogenic H5 subtype influenza viruses from Eurasia: Implications for the origin of highly pathogenic H5N1 viruses. *J Virol* 81(14) : 7529-7539.
  17. Pantin-Jackwood MJ, Suarez DL, Spackman E, et, al. 2007. Age at infection affects the pathogenicity of Asian highly pathogenic avian influenza H5N1 viruses in ducks. *Virus Res* 130(1-2) : 151-161.
  18. Sturm-Ramirez KM, Ellis T, Bousfield B, et al. 2004. Reemerging H5N1 influenza viruses in Hong Kong in 2002 are highly pathogenic to duck. *J Virol* 78(9) : 4892-4901.
  19. Lee CW, Suarez DL, Yumpey TM, et, al. 2005. Characterization of highly pathogenic H5N1 avian influenza A viruses isolated from South Korea. *J Virol* 79(6) : 3692-3702.
  20. 김용주, 이윤정, 정옥미 등. 2007. 국내 발생 고병원성 조류 인플루엔자의 특성. *한국공중보건학회지* 31(2) : 193-202.
  21. Webster RG, Hulse-Post D, Sturm-Ramirez KM, et, al. 2007. Changing epidemiology and ecology of highly pathogenic avian H5N1 influenza viruses. *Avian Dis* 51(1 Suppl) : 269-272.
  22. Chen HD, Deng G, Li Z, et al. 2004. The evolution of influenza A virus in ducks in southern China. *Proc Natl Acad Sci USA* 101(28) : 10452-10457.