

# 매복치의 치료 - 외과적 노출과 교정적인 견인

경북대학교 치과대학 소아치과학교실

교수 남 순 현

## 서 론

유치열이 혼합치열기를 거쳐 영구치열로 교환되는 소아 및 청소년에서 치아가 매복되어 있거나 맹출장애를 가지고 있는 경우가 흔히 관찰된다.

이 시기는 악골 및 치아가 성장 발육되는 시기로서, 매복된 치아의 정확한 진단에 따른 조기치료로서 자연 맹출력을 이용한 맹출유도 뿐만 아니라 악골의 적절한 성장발육을 유도할 수 있기 때문에 맹출 장애에 대한 주의 깊은 관찰과 조기 진단이 중요하다. 치아매복 및 맹출지연의 진단을 위해서는 어린이의 연령을 고려하고, 신체적 발육의 다양성 뿐만 아니라 치아 발육과 출은 시기의 개인차를 고려해야 하므로 임상적 검사 및 방사선학적 검사 방법이 모두 사용되어야 한다.

매복치아 치료계획은 그 발생원인, 치아의 발육단계, 매복된 위치 및 맹출경로, 환자의 협조도 등을 고려하여 치료방법을 결정한다. 치료계획에는 치아맹출을 방해하는 원인요소의 제거뿐 아니라 외과적 노출,

교정적 견인에 의한 재배열, 매복치의 발치 또는 아무런 치료를 하지 않는 경우에 관한 비용-이익 측면에서의 평가가 포함되어야 한다.

매복치의 치료는 치아맹출에 장애를 주는 특별한 요소가 존재하면 우선적으로 이를 제거하여 준다. 그러나 일반적으로 맹출과 관련된 특별한 유전 및 전신적인 유발인자가 없고, 맹출에 장애를 주는 치아중, 과잉치, 낭 등과 같은 국소적인 요인이나, 맹출 공간 부족 등이 발견되지 않았다면 1) 유치 발거, 2) 치아를 외과적 노출시킨 후 자연적인 맹출 여부를 관찰하는 방법과, 3) 매복치를 외과적으로 노출시킨 후 교정장치를 부착하고 교정력을 이용한 맹출 유도법, 4) 매복치를 외과적 재위치(reposition) 또는 이식 그리고 5) 매복치의 제거 및 보철적인 수복 방법을 사용할 수 있다.

일반적으로 매복치의 맹출 유도술의 선택은 매복치의 상태에 따른 적응증 중 가장 보존적인 방법을 우선 적용하며, 그 결과를 관찰 후 치아이동이 없을 시에 다음 방법을 적용하는 것이 원칙이지만, 본 고찰은 주로 외과적인 노출술 및 교정적인 견인에 의한 맹출유도

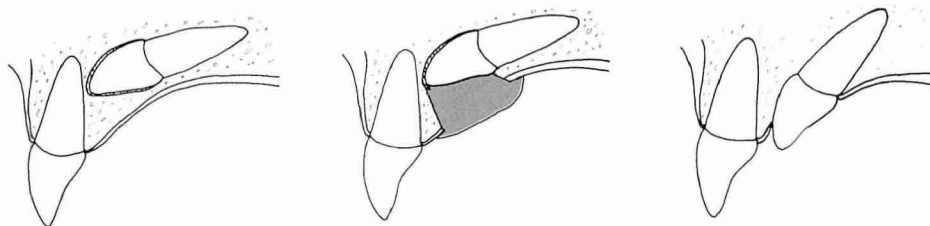


Fig 1. 외과적인 노출술에 의한 매복치의 맹출.  
치아는 가장 저항이 약한 방향을 향하여 이동하며, 치아의 맹출방향 자체도 변화될 수 있다.

방법에 관하여 기술하여 보고자 한다.

## 외과적 노출( Surgical exposure)

맹출하고 있는 치아는 대부분 최소한의 저항을 받는 경로를 따라 이동한다.

매복치의 맹출 유도를 위한 외과적 노출은 치아이동에 대한 저항 감소와 맹출 경로를 확보할 목적으로 매복치 상방의 점막, 치조골 및 치낭을 충분히 제거하여 치아를 노출시키고 그 맹출로를 지속적으로 유지하여 주는 술식을 의미한다(Fig. 1). 이와 같이 매복치 상방의 유치, 치은 및 치조골을 제거함으로써 매복치의 맹출을 촉진할 수 있을 뿐 아니라, 매복치의 맹출 방향을 상방의 골질이 제거된 방향으로 유도할 수 있다. 그

러나 외과적인 노출술에 의한 치아맹출 유도 방법은, 매복치가 정상 맹출 경로로부터 90도 이상 변위된 이소맹출의 경우에는 적용하기가 힘든 한계점이 있다.

외과적인 치아 노출을 위한 술식은 매복치의 매복위치에 따라 달라질 수 있다.

### 1) 매복된 전치가 단순히 치은에 의해 피개되어 있는 경우

치조골의 순측에 매복된 치아는 치조골에 의해 피개되어 있지 않은 경우가 많다. 치아가 순측에 매복되어 있고, 치관의 교두부위가 완전히 부착 치은상에 위치한다면, 부착치은의 일부를 절제하여 치아를 노출시킴으로서 맹출을 유도할 수 있다. 매복이 매우 표재성으로 존재하는 경우, 형성한 노출부는 특별한 처치 없

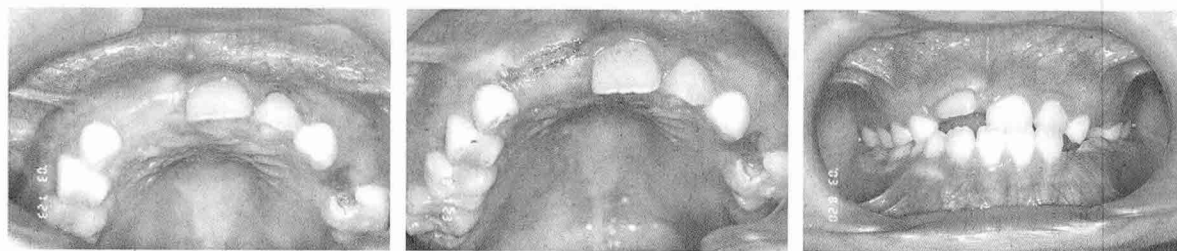

Fig 2. 치은의 심한 각화 및 섬유화로 인하여 치아가 맹출되지 못하는 경우에는 치아 절단면 부위 상방의 치은만을 절개하여도 치아가 급속히 맹출하게 된다.

이도 잘 유지된다. 일례로서 상악 영구중절치가 때로는 각화된 치은을 관통하지 못하여 맹출이 지연되는 경우 교두 절단면부위를 단순히 절개하거나 또는 일부 제거하여서 치아맹출을 유도할 수 있다. 이때 과도한 치은의 절제는 불필요하며, 단순히 치아 절단면만을 노출되게 하면 충분하다(Fig. 2).

2) 매복된 전치가 치조골의 순측에 위치한 경우

치조골 순측에 매복된 영구치가 가동성인 비각화 치조점막 하방에 위치한다면, 단순한 치은의 제거에 의한 치관부 노출은 치아맹출 후 치은퇴축과 부착치은이 협소하게 되어 치은퇴축과 염증에 취약해 질 수 있다. 이러한 경우 부착치은의 상부에서부터 절개하여 판막을 제작하고, 골조직을 제거하여 치아를 노출킨 후 판막을 하방으로 재위치 시키는 치근단변위판막술(apically repositioned flap)을 사용하여 치아맹출 후에도 부착치은의 폭경이 2mm 이상 유지되도록 하여야 한다 (Fig. 3, 4).

그러나 매복된 치아가 부착치은 보다 훨씬 하방에 위치하여 치근단변위판막술로써 노출시킬 경우 치은점막접합부보다 하방으로 3mm 이상 판막을 변위시켜야 한다면 치아맹출 후에 비심미적인 결과를 가져올 수 있다. 이러한 경우는 단순히 외과적술식으로 치아

를 노출시키는 것보다 오히려 closed technique을 이용한 교정적 견인이 더 좋은 결과를 가져올 수 있다.

즉 피판을 형성하고 치조골제거에 의해 치관을 노출시킨 후 교정장치물을 부착시키며 피판을 원위치로 위치시키고 봉합한 후, 교정력을 이용한 견인이 오히려 권장된다.

3) 매복치아가 치조골내 깊이 위치 하거나, 구개부에 위치한 경우

구개상에 매복된 치아는 치조골에 의해 피개되어 있는 경우가 많으며, 이들 치아의 맹출을 위한 노출술은 다음과 같다. 정확한 매복 위치를 판단한 후, 국소마취를 시행한다. 충분한 크기의 전층판막(full thickness flap)을 형성한 후 치조골을 노출시키고, 치관을 덮고있는 골을 치과용 버 또는 끌(chisel)로 제거한다. 매복치의 치관부 최대 풍용부가 완전 노출되게 치아주변 치조골을 1mm정도 더 제거한다. 접시모양으로 골을 제거하는 것이 맹출을 촉진하고 형성한 맹출로에 새로운 골이 자라 들어오는 것을 방지하는데 유리하다. 동시에 인접 영구치 근처에 있는 골을 보존하여 인접치 주변부의 변연골 소실이 야기되지 않게 하여야 한다. 치조골이 제거되면 치관주위로 노출된 치낭은 제거하는데, 이때 법랑-백악질 경계부를 넘어

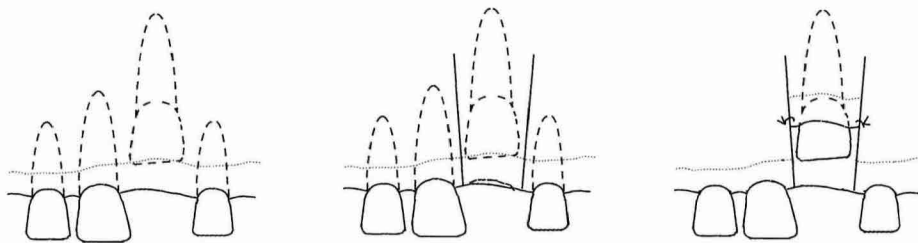


Fig 3. Apically repositioned flap의 모식도  
매복치아가 치조골 순측 부착치은 하방에 존재할 때, apically repositioned flap으로 치아를 노출시키면, 부착치은의 상실을 최소화 할 수 있다.

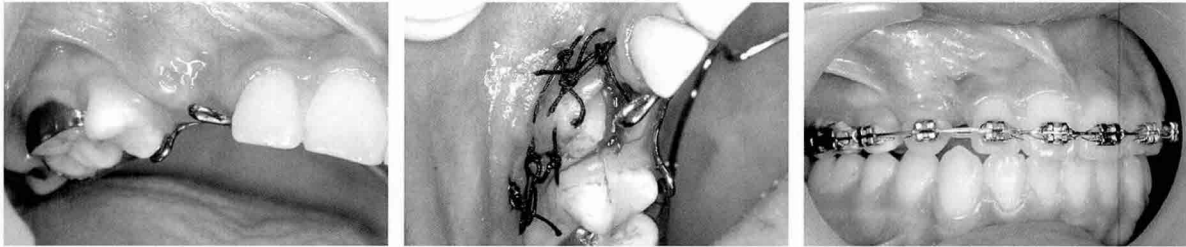

Fig 4. 상악 우측 견치의 맹출이 지연되고 있다. Apically repositioned flap에 의해 치아를 노출시켰으며, 교정치료 후 충분한 부착치은이 형성된 것을 관찰할 수 있다.

서 까지 연장되어서는 안된다. 법랑-백악질 경계를 넘어서 연장될 경우에는 치주인대의 손상이 야기될 수 있다. 매복치의 위치를 고려하여 판막 상에 개창부를 만들고 판막을 원위치시킨 후 판막의 변연을 봉합한다. 치아를 노출시킨 창상부위는 외과용 시멘트 (surgical cement), 바세린 거즈 (vaseline gauze) 등으로 막아주는데, 최소 2-3주간 유지시켜 주어야 한다(Fig. 5, 6). 이는 형성한 맹출로 주변조직이 상피로 치유되어 노출부가 다시 폐쇄되는 것을 최소로 할 수 있기 때문이다. 일반적으로 창상부위가 깊지 않아서 외과용 시멘트의 유지가 잘 되지 않을 경우, 사용할 수 있는 방법 중 하나로서 글래스 아이오노머 시멘트를 사용할 수 있다. 글래스 아이오노머 시멘트는 산부식 없이 법랑질에 부착할 수 있으며, 생체접

합성이 좋기 때문이다. 또 다른 방법으로 투명비닐로 제작한 상부자(splint) 등을 사용하면 외과용 시멘트의 고정을 쉽게 유지할 수 있다. 치아 노출이 완료된 치아는 정기적인 방사선 촬영 등 관찰을 통하여 자발적인 맹출 여부를 검사 하는데, 외과적 노출 후 대부분 2-4개월 경과하면 부분 맹출을 야기한다. 일반적으로 6개월 정도의 관찰기간동안 치아의 이동이 관찰되지 않으면 교정적 견인을 고려하여야 한다.

#### 4) 매복치가 치조골내 너무 깊이 위치하여 형성한 맹출로를 유지하기 힘들때

치조골내 깊이 위치하는 매복치 증례에서, 외과적으로 만들어진 맹출경로를 지속적으로 개방시키기 힘든

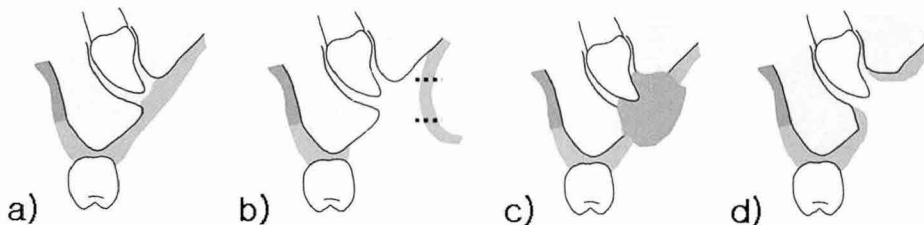


Fig 5. 외과적 노출술의 모식도 : 우선 판막을 형성하고 치관부 주위의 골질을 삭제하며, 매복치 상방의 점막도 절제해 내어 맹출로를 형성한다 (a, b). 판막을 봉합한 후, 형성된 맹출로가 다시 폐쇄되는 것을 방지하기 위하여 주변조직이 치유될 때까지 외과용 시멘트 등으로 맹출로를 막아준다 (c). 궁극적으로 매복된 치아는 구강내에 노출된 상태를 유지하여야 한다 (d).

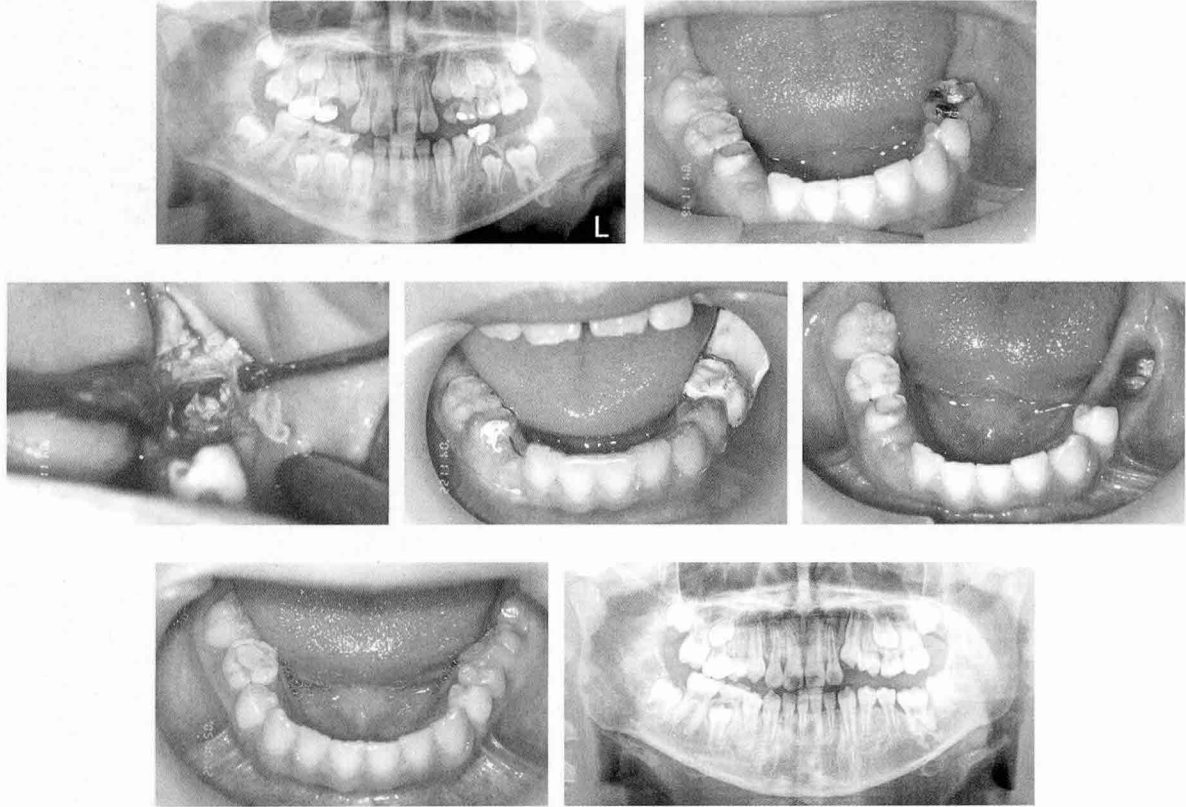


Fig 6. 9세 6개월 된 남아의 하악 좌측 제1대구치가 매복되어 있다. 맹출을 방해하는 특별한 원인인자는 발견되지 않았고, 매복치의 치근은 거의 완료된 상태이다. 이에 매복치의 맹출을 유도하기 위해 치은을 제거하고 치조골을 삭제하여 치아를 완전히 노출시켰고, 외과용 시멘트를 2주간 유지시켜 형성한 맹출로가 다시 폐쇄되는 것을 최소화 하였다. 17개월 후 치아가 정상위치로 맹출된 것을 관찰할 수 있다.

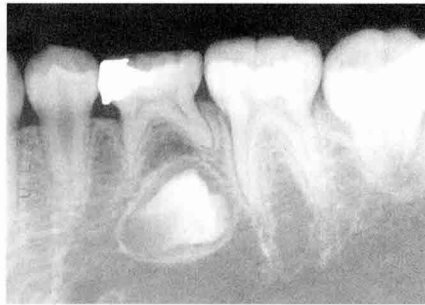경우가 있다. 이때는 매복치 상방의 골조직만을 제거하여 치아맹출에 대한 저항성을 최소화 시키고, 치낭은 건전하게 남겨둬으로서 자발적인 맹출이 가능하도록 하는 방법을 사용할 수 있다.

즉, 정확한 매복 위치를 판단한 후, 충분한 크기의 전층판막(full thickness flap)을 형성한 후 매복치 상방의 치조골을 제거하는데, 이때 치아를 둘러싸고 있는 치낭이 손상되지 않게 주의하여야 한다. 치조골의 제거 후에는 판막을 다시 원상태로 위치시키고 판막의 변연을 봉합한다. 넓은 의미로서 매복치의 상방에 위치하는 유치발거, 치아중, 과잉치등을 제거할 때

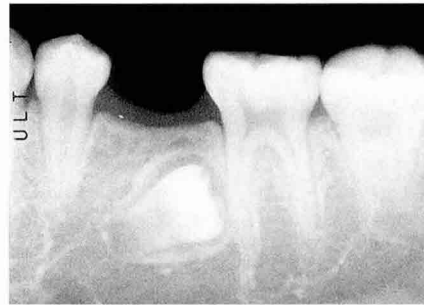형성되는 골 결손부는 치아의 맹출을 촉진하는데, 이것도 넓은 의미로서는 외과적인 노출술에 해당될 수 있을 것이다(Fig. 7).

### 교정력을 이용한 매복치의 맹출유도 (Orthodontic forced eruption)

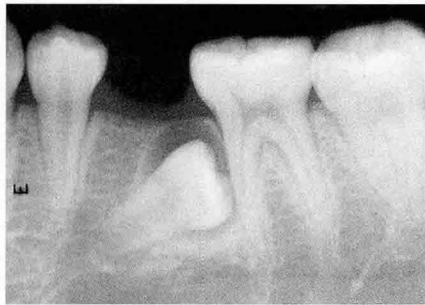매복치의 교정적인 견인은 매복치에 교정적인 장치물을 부착하고 교정력을 적용시켜 정상적인 위치로 치아를 견인하는 방법을 의미한다.



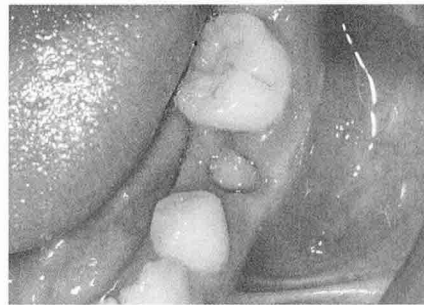a) 초진



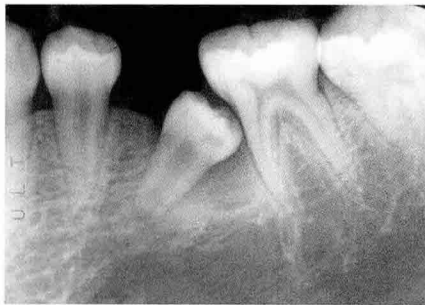b) 7개월 경과



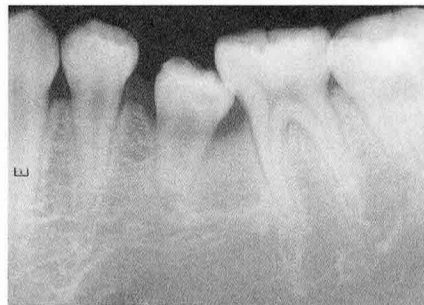c) 23개월 경과



d) 개창술 실시



e) 25개월 경과



f) 28개월 경과

Fig 7. 10세 6개월된 여아로서 하악 좌측 제2소구치의 이소맹출을 관찰할 수 있으며, 치근의 형성은 초기단계였다(a). 우선 상방의 유치를 발거하고 간격유지장치를 장착하였으며 시간의 경과에 따라 치아의 이동 및 맹출경로의 변경양상을 나타낸다(b, c). 치아의 맹출 및 맹출경로 변경을 촉진하기 위해 개창술을 실시하였으며(d), 외과적인 노출 후 치아이동은 더욱 가속화 되었다(e, f).

이 방법의 적응증으로는 1) 매복된 치아가 매복원인을 제거한 후에도 이동되는 양상이 관찰되지 않거나, 2) 외과적으로 치관노출을 시행한 후에도 맹출되지 않는 경우, 3) 매복치의 치근형성이 완료되어 자발적인 맹출력이 미약하며, 치조골내 깊이 위치할 때, 4) 맹

출경로가 정상을 심하게 벗어나 정상위치로 맹출될 가능성이 없다면 교정적인 견인이 필요하다.

매복치의 교정적인 견인을 위한 술식은 크게 2가지로 분류할 수 있는데, 판막을 거상하고 매복치를 덮고 있는 치조골을 제거하여 치관을 노출시킨 후 교정 장

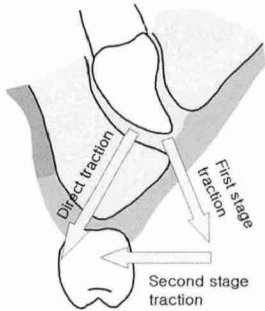


Fig 8. 매복치는 매복위치에 따라 다양한 방법으로 교정적 견인을 실시할 수 있다.

치물을 부착하며, 다시 판막을 원래위치로 덮어주는 closed technique과, 외과적 노출술로 매복치의 치관을 노출시킨 후 형성된 맹출로를 통하여 치관부 치면에 교정 장치물을 부착시키고 교정력으로 견인시키는 open technique으로 분류할 수 있다.

### 1) 매복치아를 견인하는 closed technique의 술식

우선 전층 판막을 거상하고 치조골을 노출시킨 후, 매복치아를 덮고있는 치조골을 제거하여 치관을 노출시킨다. 노출된 치관부 치면을 산부식한 후, 수세 건조한다. 이때 치아노출 및 산부식 과정이 매복치의 치근상에 존재하는 치주인대에 손상을 주지 않게 주의하여야 한다. 산부식된 치면에 결찰선(ligature wire)이 연결된 교정 장치물을 부착시킨 후, 판막을 원위치시키고 봉합한다(Fig. 9, 10). 이와 같은 closed technique은 부착소실을 감소시키고 치은비대의 빈도를 감소시키는 장점이 있다.

### 2) 매복치아를 견인하는 open technique의 술식

Open technique은 매복치가 표재성으로 존재하

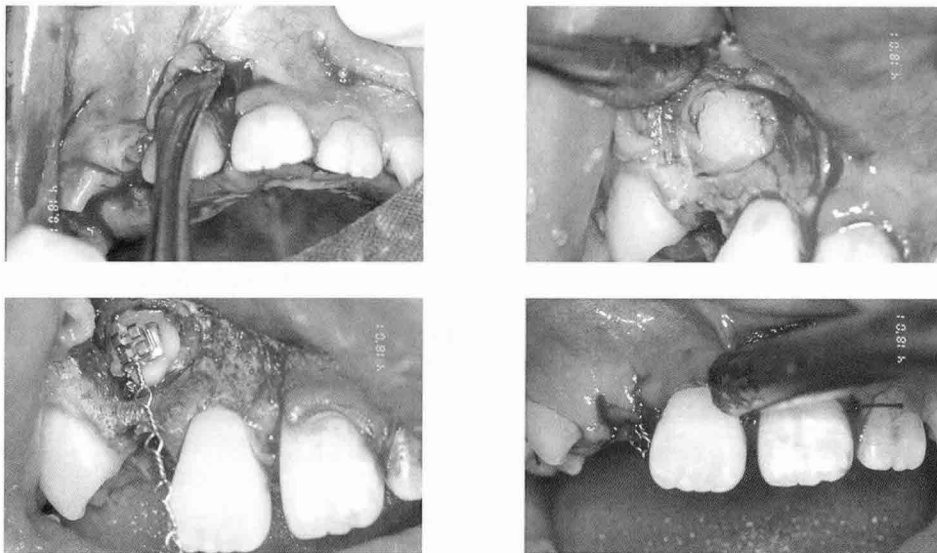


Fig 9. 매복치아를 견인하기 위한 방법으로 직접접착 시스템 (DBS)을 이용한 방법이 흔히 이용된다. 판막을 열고 치조골 및 치낭을 제거하여 치면을 노출시킨 후, 산부식을 시행하고 교정용 장치물을 부착시킨다. 산부식을 시행할 때 법랑-백악질 경계부 이하로 적용되지 않게 주의한다.

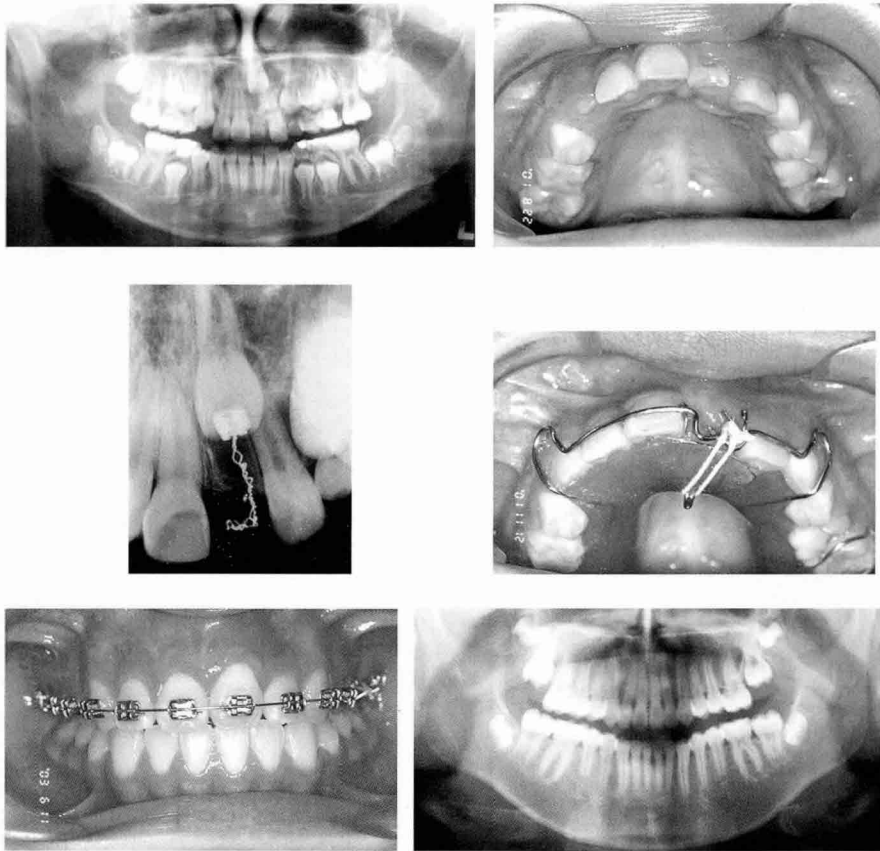


Fig 10. 9세 2개월의 소녀에서 상악 좌측 중절치가 치아중에 의해 매복된 소견이 관찰된다. 우선 치아중을 제거하고, 매복치의 치근이 거의 완료되었음을 고려하여 교정적 견인을 시도하기로 하였다. 교정적 장치물을 부착하고 closed technique를 사용하여 치아를 견인하였다.

는 경우 또는 외과적 노출술로써 치아를 영구적 노출 할 수 있는 경우가 적응증이 된다. 이 경우 임상적, 방사선학적 검사에 기초하여 미맹출치의 치관의 윤곽을 확인하여야 하며, 위치에 따라 점막 절개의 양을 결정한다. 매복치를 덮고 있는 점막과 치조골을 제거하여 치아를 노출시킨다. 치관의 노출 후 범랑질을 생리식염수로 세척하고 외과용 시멘트로 노출부를 유지시킨다. 외과용 시멘트는 1~2주 후 제거하며, 후 교정장치를 치관에 부착시킨다. 그러나 수술 당시 지혈만 충분히 가능하다면 매복치 노출 술식과 동시에 교정 장치물을 부착시키는 과정을 동시에 시행할 수도 있다.

후 교정력은 연속적이고 약하게 (30~50g) 적용하며, 너무 과도한 힘으로 치아를 맹출시켜 치수가 생활력을 상실하거나 치근흡수 등이 발생하는 일이 없도록 주의한다. 그러나 이 방법은 치아를 견인 하였을 시 치주낭이 깊어지거나, 치조골의 상실 및 부착치은의 폭경이 감소할 가능성이 있다.

특히 매복치의 위치가 치조골 순측, 가동성 비각화 치조점막부에 위치한다면, 치은점막 제거에 의한 치아노출술을 사용할 수 없다. 이때에는 apically repositioned flap으로 매복치아를 노출시켜야 하며, 이는 부착치은의 폭경을 유지할 수 있을 뿐 아니라



치관의 노출을 허용함으로써 생리적인 맹출을 촉진할 수 있으며, 교정적인 견인도중 추가적인 수술 없이 치

관에 부착시킨 장치물의 위치변경, 제거 등이 용이한 장점이 있다.

### 참 고 문 헌

1. Andreasen JO, Petersen JK, Laskin DM: Textbook and color atlas of tooth impaction. 1st ed, Munksgaard, Copenhagen, 1997
2. Beker A: The orthodontic treatment of impacted teeth. 1st ed, Martin Dunitz, London, 1998
3. Suri L, Gagari E, Vastardis H: Delayed tooth eruption: Pathogenesis, diagnosis, and treatment. A literature review, Am J Orthod Dentofacial Orthop: 196:319-445, 2004
4. Korbendau JM, Patti A: Clinical success in surgical and orthodontic treatment of impacted teeth, Quintessence international, 2006