

What is your diagnosis?



최지혜 / 해마루 소동물임상의학연구소

Question

1

신상명세

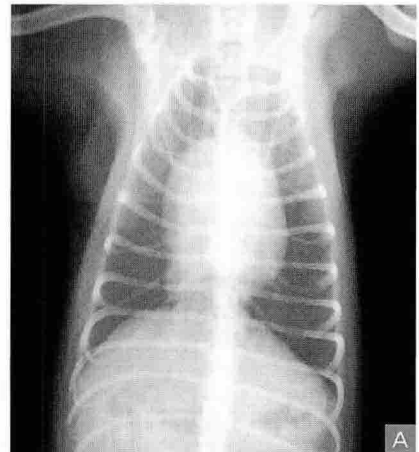
- 종 : 개
- 품종 : 포메라니안
- 성별 : 암컷
- 연령 : 1년령

2

임상 증상 및 병력

어릴 때부터 물을 먹은 후 객객 거리는 증상을 간헐적으로 보였으며, 수일 전 배추 등 사탕 음식을 먹은 후 객객 거리는 증상을 보였다고 합니다.

이후 10일 전부터는 특별한 임상 증상을 보이지 않았으나 흉부 방사선 검사시 복막-심낭 횡격막 허니아가 의심되어 본 원에 이차진료 의뢰 되었습니다.





3

심장 후방의 연부 조직 증괴에 대해 허니아 여부를 판단하기 위해 어떠한 추가 검사가 필요합니까?

4

복강 조영술 후 촬영한 외측상과 복배상입니다. 어떠한 이상 소견이 확인됩니까?

