



What is your diagnosis?

최지혜 / 해마루 소동물임상의학연구소

Question

1

신상명세

- 품종
 - Mixed
- 성별
 - Castrated Male
- 연령
 - 1년령

2

임상 증상 및 병력 :

일주일전 갑작스러운 복통을 호소하여 인근 병원에서 대증 치료를 받은 후 변에서 감씨 하나가 나온 후 증상이 개선되었다가, 3일 전부터 다시 혈액성 구토 증상을 보이기 시작하고 식욕 부진 증상을 보여 본 원에 응급 내원하였습니다.

내원 하는 날 배변에서 다시 감씨 하나가 추가로 나왔고, 구토물에는 다량의 물에 혈액과 검은 알갱이가 섞여 있었다고 합니다.

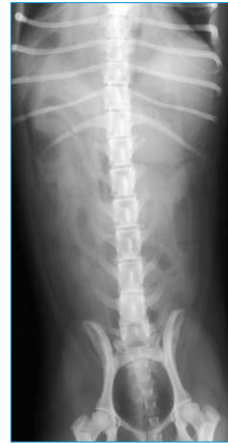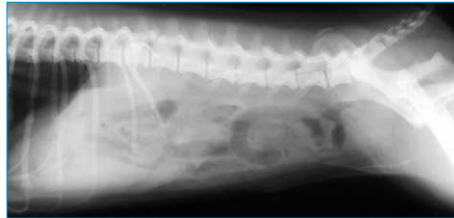올 봄에 중성화 수술과 제대 허니아 수술을 받은 경력이 있었고, 그 외 특별한 병력은 없었다고 합니다.

내원 당시 체온과 호흡 상태, 심박수는 정상이었고 탈수 소견을 보였습니다.

복부 촉진시 하복부에서 유동성이 있는 고형의 이물이 촉진되었고 통증을 호소하고 복압이 증가한 상태였으며, 혈당과 젖산 검사는 정상이었습니다.

3

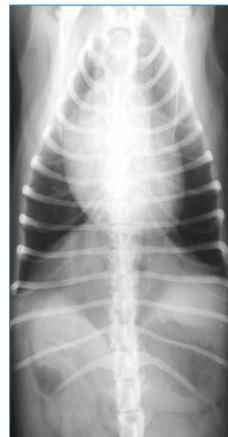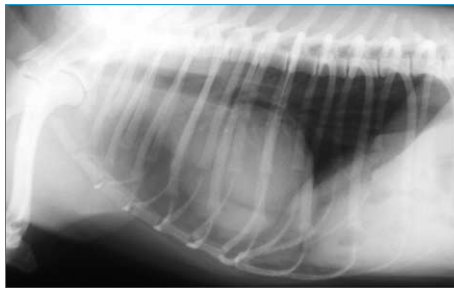
복부 통증과 구토 원인을 찾기 위해 복부 방사선 검사를 실시하였습니다. 어떠한 이상 소견이 확인되니까?



(A)
(B)

4

심장과 횡격막의 접촉 면적이 넓고 간의 크기가 작아 보여 추가적으로 흉부 방사선 검사를 실시하였습니다. 어떤 이상 소견이 확인되니까?



(A)
(B)

5

위의 소견을 바탕으로 어떤 질병이 의심되며, 치료 계획은 어떻게 세울 수 있나요? 