

# 골이식재 및 차단막의 종류와 특징

인제대학교 상계백병원 치과 구강악안면외과학교실  
조교수 박 관 수

임플란트 치료는 치과 진료실에서 흔히 접할 수 있는 일상적인 진료 활동의 하나가 된지 오래이지만 임상에서 잔존 치조골의 양이 불충분하거나 골 결손부가 존재하는 다양한 상황을 맞이하였을 때 임상의는 어떻게 대처해야 할지 항상 고민하게 된다. 임플란트의 길이나 굵기에 비해 수직적 수평적 골량이 절대적으로 부족한 경우, 과함기화된 상악동으로 인한 골량 부족, 발치후 즉시 식립시의 골 결손부, 임플란트 식립에는 문제가 없지만 심미적으로 불리한 잔존 치조제 등이 그것이다. 이러한 부위에서의 임플란트 치료는 많은 임상가들에게 적지 않은 고민을 하게 만들었고 필연적으로 골유도재생술(Guided bone regeneration, GBR)이나 골이식술과 같은 부가적인 방법을 통한 골 재생 술식으로 이를 극복하려는 시도가 이루어지면서 다양한 종류의 골 이식재와 차단막이 개발되고 임상에 적용되기에 이르렀다. 현재는 모두 헤아리기 어려울 정도로 수많은 재료들이 출시되어 임상의에게 혼동을 주고 있으므로 간략한 소개와 분류 및 그 차이점에 대하여 알아보려고 한다.

## 1. 골이식재의 치유 기전-골형성, 골전도, 골유도

골 재생 술식에 사용되는 이식재의 적절한 적용을 위해서는 골 형성(osteogenesis), 골 전도(osteoconduction), 골유도(osteoinduction)의 원리를 알 필요가 있다.

- (1) 골형성은 새로운 골을 재생할 부위로 조골세포(osteoblast)와 같이 골을 형성할 수 있는 살아 있는 세포가 직접 들어가 골을 재생하는 현상이다.
- (2) 골전도는 골 생성으로 진행되는 세포학적, 생화학적 현상을 위한 공간이나 토대(scaffold)를 제공함으로써 주위 골로부터의 침착에 의해 골 재생이 일어나게 하는 현상이다.
- (3) 골유도란 골기질에서 나온 여러 유도 물질에 의해 숙주의 미분화 간엽 세포로부터 변환된 조골 세포에 의한 골 형성을 말한다. 여기서 말하는

유도 물질로 대표적인 것은 골형성단백질 (Bone morphogenetic protein, BMP), 혈소판 유래 성장인자(Platelet derived growth factor, PDGF) 등을 들 수 있다.

이론적으로만 생각하면 골형성이 가장 이상적인 골 재생 방식이라 여겨지며 골전도 보다는 골유도가 골의 재형성에 더욱 기여할 것으로 여겨진다. 치료 목적으로 사용되는 골 형성은 이러한 세가지의 원리 중 하나 또는 두가지 이상을 포함하게 되며 임상적으로 최적의 결과를 얻기 위해 꼭 알아두어야 할 원리이다.

## 2. 골 재생 술식에 적용되는 이식재의 종류와 특징

가장 흔하게 사용되는 이식재의 분류는 공여 종별에 따른 분류로 자가골 (autograft), 동종골 (allograft), 이종골 (xenograft), 합성골 (alloplast) 등으로 나눌 수 있다.

### 1) 자가골(autograft)

골형성능, 골유도능, 골전도능을 모두 가진 유일한

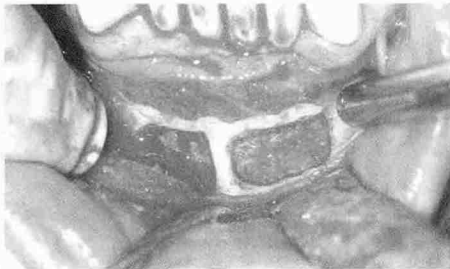

그림1-A. 하악 정중부에서 골편을 채취

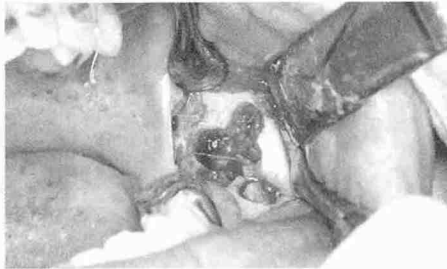

그림1-B. 하악 후구치부에서 트레핀 버로 골편을 채취

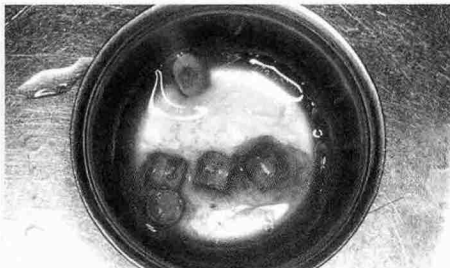


그림1-C. 트레핀 버로 채취된 골편



그림1-D. 분쇄된 골편

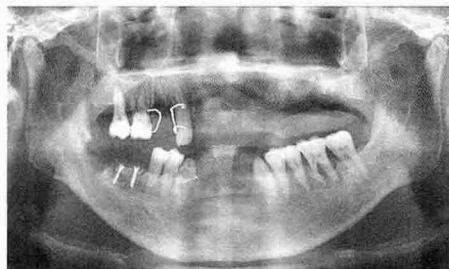


그림1-E. 하악 우측 구치부에 블록형 골이식을 시행한 후 방사선 사진

임상가를 위한 특집 1

골이식재로서 특히 골형성능을 가진 이식재로는 유일하며 모든 골이식재의 표준(gold standard)라고 할 수 있다. 자가골은 공여부에 따라서 구내 자가골(intraoral autograft)와 구외자가골(extraoral autograft)로 나눌 수 있는데 치과 진료실에서 쉽게 사용할 수 있는 자가골은 구내자가골로서 막성골형성(intramembranous bone formation)에 의해 형성된 골이다. 구내에서 흔히 자가골을 채취하는 부위는 하악 정중부, 하악 후구치부, 상악 결절부로서 트레핀 버(trephine bur)나 오흐센바인 치즐(ochsenbein chisel) 등을 이용해 채취한다. 자가골은 임상적으로 이용 가능한 이식재 중 골형성능을 가진 유일한 이식재란 점과 생체 적합성이 가장 좋다는 점, 부가적인 재료 비용이 들지 않는다는 장점을 가진 반면 골 채취를 위한 제2의 수술부위가 필요하다는 점이 가장 큰 단점이 된다. 입자형 또는 블록형으로 사용할 수 있으며 입자형인 경우 적용이 편리하지만 흡수가 빠른 편으로 형태를 오랫동안 유지하기에 불리

하며 블록형인 경우는 오랫동안 이식골의 형태를 유지하기에 유리하지만 입자형 골에 비해 재혈관화가 늦어 치유기간이 길고 시술자가 좀더 능숙해야 한다는 단점이 있다(그림 1-A,B,C,D,E).

의원급 진료실에서도 쉽게 이용할 수 있는 구내 공여부를 부위 별로 살펴보면 하악 정중부의 경우 기구의 접근이 매우 용이하고 구내에서 가장 많은 양의 자가골을 얻을 수 있는 부위이지만(내부 지름 5mm 트레핀 버 이용시 10~15개 정도의 골편 채취 가능) 술 후 하악 전치부 감각의 변화나 턱 끝의 연조직 형태 변화 등의 부작용이 생길 수 있으므로 주의를 요한다.

하악 후구치부는 기구의 접근이 다소 불편하지만 비교적 많은 양을 채취할 수 있고(내부 지름 5mm 트레핀 버 이용시 편측당 4-6개 정도의 골편 채취 가능) 술 후 부작용도 비교적 적은 편이며 일부 연구에 의하면 정중부와 상악 결절부와 비교할 때 골 이식의 결과가 가장 유리한 것으로 나타나기도 했다.

상악 결절 부위는 치즐을 이용해 채취가 가능한데 기

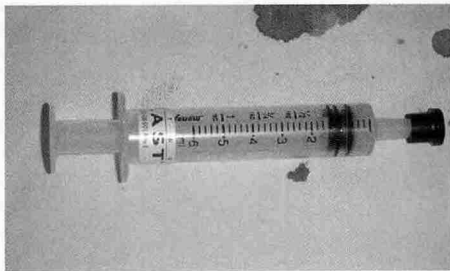

그림2-A. 겔 형태로 시린지에 담겨나오는 형태의 동종골(Orthoblast II)

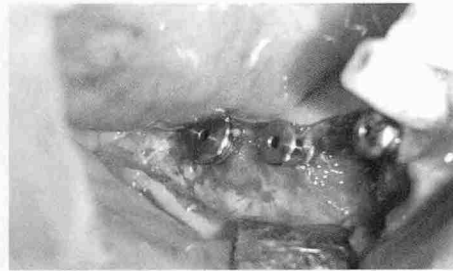

그림2-B. 임플란트 식립후 임플란트 사이에 형성된 골 결손부

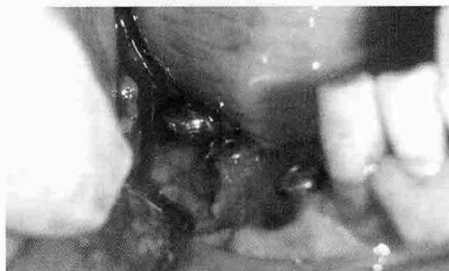

그림2-C. 골 결손부에 겔 형태의 동종골을 이식

구의 접근이 다소 불편하며 육안으로 보기에 채취한 골편의 부피가 커도 상악골의 특성상 분쇄하였을 때 부피가 원하는 양보다 적어지는 경우가 많다는 단점이 있다.

소량의 골 채취만이 필요한 경우는 임플란트 수술 부위 주변에서 오프센바인 치즐이나 본 스크레이퍼 등을 이용하여 피질골 표면을 벗겨내듯이 채취하면 간편히 자가골을 얻을 수 있다.

## 2) 동종골(allograft)

동종골은 같은 종(species)에서 얻어진 이식재료 사체 또는 생존한 다른 공여자에서 얻어지는 것이다. 이식재를 처리하는 방법에 따라 탈회동결건조골(Demineralized freeze dried bone allograft, DFDBA), 비탈회동결건조골(Freeze dried bone allograft, FDBA), 방사선조사해면골(Irradiated cancellous bone, ICB)로 크게 나눌 수 있으며 대개 입자형으로 이루어져 있으나 최근에는 젤이나 퍼티 타입의 형태로도 생산되어 조작성이 향상되고 있다. 자가골에 비해 동종골은 채취를 위한 수술이 필요 없고 사용량을 충분히 얻을 수 있다는 장점이 있지만 자가골에 비해 골형성능이 없다는 점과 항원성이나 감염에 대한 우려가 있고 흡수가 빠르다는 단점이 있다 (그림 2-A,B,C).

### (1) DFDBA

골유도능과 골전도능을 모두 가지고 있으며 다양한 형태의 제품이 출시되고 있다. 다만 골유도능을 가진 BMP 등의 함량이 공급하는 조직은행에 따라 다르고 골을 재생시키는데 필요한 만큼의 충분한 골유도능을 가지고 있는지에 대한 논란이 있으며 다음과 같은 종류가 있다.

- Dembone(Pacific Tissue Bank, USA) : 오래전부터 사용하던 동종골로 피질골 분말형태로 공급된다.
- OraGraft(LifeNet Tissue Bank, USA) :

피질골 분말형태로 공급되며 FDBA의 형태로도 나오고 있다.

- Orthoblast II(Isotis OrthoBiologics, USA) : 시린지에 담긴 젤이나 용기에 담긴 퍼티 형태로 공급되며 상온에서는 부드럽지만 인체에 이식하여 온도가 높아지면 점차 단단해져 형태를 유지하기 좋아진다.
- Dynagraft II(Isotis OrthoBiologics, USA) : GenSci OrthoBiologics에서 출시한 제품이지만 합병후 Isotis에서 판매되고 있다. Orthoblast II 와 마찬가지로 젤이나 퍼티 형태로 공급된다.
- Grafton(Osteotech, USA) : 탈회한 동결건조골을 글리세롤 등과 혼합한 것으로 젤이나 퍼티, 스트립, 플러그 등 다양한 형태로 공급된다.
- Regenafil(Regeneration Technologies Inc., USA) : 젤라틴 송달체계에 탈회골기질을 함유한 것으로 젤라틴은 이식 후 7일 이내에 완전히 흡수된다. 냉동 보관이 필요하다.
- Surefuse(Hansbiomed, Korea) : 시린지에 담긴 젤이나 퍼티 형태로 공급되어 조작성을 용이하게 한 국내 제품이다.

### (2) FDBA

DFDBA와는 달리 골유도능이 없고 골전도능만을 가지고 있다. 항원성과 바이러스 감염 위험이 DFDBA보다 적다고 알려져 있다.

- Puros(Zimmer Dental, CA) : Tutoplast process 라는 과정을 통해 이식에 불필요한 지방이나 세포를 제거하고 천연의 콜라겐 기질을 보존 시킨 이식재료 Tutoplast 라는 이름으로도 알려져 있으며 블록형과 망상골 입자형, 피질골 입자형 등으로 나뉘어 판매되고 있다.
- OraGraft(LifeNet Tissue Bank, USA) : 피질골 분말형태로 공급되며 DFDBA의 형태로도 나오고 있다.

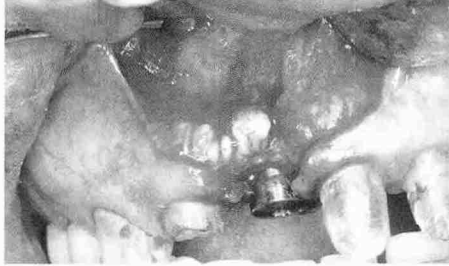

그림3-A. 근단부 치조골이 퇴축된 상악 중절치 부위 임플란트 식립

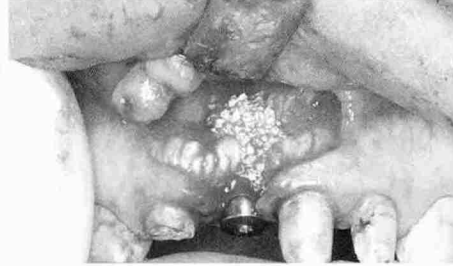

그림3-B. 이종골(Bio-oss)로 퇴축된 치조골을 보강

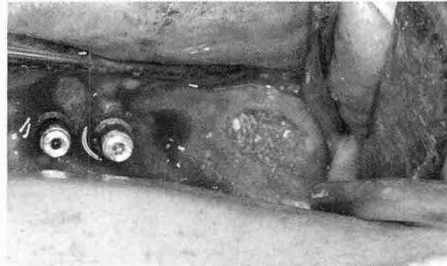

그림3-C. 측벽접근법을 통한 상악동 거상술 후 인공골(Cerasorb)를 충전

### (3) ICB

방사선 조사 해면골의 형태로 ICB(Rocky Mountain Tissue Bank, USA) 라는 이식재가 판매되고 있으며 해면골 외에 골수를 포함한 wet-type 으로 입자형의 다른 동종골과 달리 수화(hydration) 과정이 필요 없어 바로 적용할 수 있다.

### 3) 이종골(xenograft)

이종골은 다른 종에서 얻어진 골을 말한다. 골 이식재로서 이종골의 사용은 1889년에 처음 보고되었고, 현재는 동물에서 얻어진 골을 채취하여 면역반응을 억제하기 위한 다양한 처리 과정 후 얻어지는데 생체적 합성이 있으며 골전도능을 가진 것으로 알려져 있다. 소뼈에서 얻어진 입자형 제재가 가장 다양한 연구 결과를 보여주고 있는데 동종골과 같이 부가적인 수술이 필요 없고 필요한 만큼 충분한 양을 얻을 수 있는 장점에 비해 흡수되는 속도가 느려서 이식된 부위에 장기

간 잔존할 수 있으며 골전도능만을 가지고 있어 골재생 능력에 제한이 있을 수 있다는 단점을 가지고 있다. 소뼈에서 얻어진 이종골의 경우 광우병과 같은 질병의 전파에 대한 우려가 일기도 했다(그림 3-A,B).

- Bio-oss(Osteohealth Co., USA) : 다중 위생처리된 탈단백 소뼈를 사용하여 제조된 입자형의 이식재로서 이종골 중에서는 가장 많은 연구와 실험을 바탕으로 검증된 재료라고 할 수 있다. 사람의 해면골과 유사한 다공성의 구조를 가지며 이식 후 9-12개월에 걸쳐 천천히 흡수되므로 골형성에 필요한 토대를 오랜 기간 제공하면서 공간을 유지하는 능력을 가진다는 장점을 가지고 있으나 이는 단점으로 작용할 수도 있다.
- Bio-oss Collagen(Osteohealth Co., USA) : 소뼈에서 얻어진 Bio-oss spongiosa 입자에 돼지에서 얻어진 콜라겐이 첨가된 형태로 식염수에 담가 놓으면 사용하기 편하게 부드러워지는 성질을 가지고 있다. 함유된 콜라겐은 4-6

주후면 흡수되어 없어진다고 하며 아직 정확한 연구 결과는 나와있지 않다.

- OsteoGraf/N(Dentsply Friadent CeraMed,) : 탈단백 소뼈 이식재로 micropore 구조가 골 재생을 돕는 것으로 알려져 있다.
- BBP(오스코텍, Korea) : 국산의 탈단백 소뼈 이식재
- BioCera(오스코텍, Korea) : BBP에 나노 크기의 Ca-P를 코팅한 이식재로 PDGF, TGF-beta 와 같은 성장인자를 유도하여 골전도능을 향상시키도록 하였다.
- Bio-Gen(Bioteck, Italy) : 광우병에 대한 우려로 인해 말뼈를 이용해 생산된 탈단백 이중골 이식재이다. 입자형과 블록형으로 나오고 있으며 입자형의 경우 피질골과 해면골에서 얻어진 제재가 따로 출시되며 피질골 제재의 경우 8~12개월, 해면골 제재의 경우 4~6개월의 흡수기간이 걸리는 것으로 알려져 있다.

#### 4) 합성골(alloplast)

생체 재료 분야의 발전과 더불어 새로운 종류의 골 이식재로서 인공적으로 합성된 물질들이 각광 받게 되었다. 이러한 합성골은 흡수되고 골전도능을 가지면서 골재생을 위한 토대(scaffold)로서 작용할 수 있는 것과 흡수되지 않으며 단지 형태유지만을 위한 것으로 나눌 수 있고 모두 골형성능이나 골유도능은 가지지 않는다. 부가적인 채취 수술이 필요치 않고 양적 제한이 없다는 점 외에도 동종골이나 이종골에서 논의된 질병의 전파 우려와 같은 단점이 전혀 없다는 것이 커다란 장점이다. 또한 재료 공학의 발전과 더불어 더욱 우수한 성질을 가진 합성골이 나올 가능성이 있다. 시판되는 제품은 매우 다양하기 때문에 구성 성분을 기준으로 몇 가지를 소개한다(그림3-C).

- 비흡수성인 것
  - polymethylmethacrylate(PMMA) :

Bioplant

- hydroxyethylmethacrylate(HEMA) polymer
- nonporous Hydroxyapatite(nonporous HA) : Osteograft/D, Calcitite HA
- 흡수성인 것
  - porous Hydroxyapatite(porous HA) : Osteograft/LD-300
  - bioactive glass( $\text{SiO}_2 + \text{CaO} + \text{P}_2\text{O}_5 + \text{Na}_2\text{O}$ ) : Biogran
  - beta Tricalciumphosphate( $\text{Ca}_3(\text{PO}_4)_2$ , beta-TCP) : Cerasorb, SynCera, SynthoGraft, GEM 21S
  - beta-TCP + HA : MBCP(mico-macro biphasic calcium phosphate)
- 다른 이식재의 유동성 방지를 위한 재료
  - calcium sulfate : Calmatrix, Calforma

### 3. 골 재생 술식에 적용되는 차단막의 종류와 특징

골유도재생술의 개념은 1959년에 척수의 융합 치료를 위해 처음으로 세포 차단막(cell-occlusive membrane)을 도입하여 사용한 이래 1980년대 말부터 1990년대 초에 이르러서야 구강내에서 예측가능한 치료 술식으로 발전하게 되었다. 기본적으로 골유도재생술은 조직유도재생술(Guided tissue regeneration, GTR)과 같이 공간유지를 위한 막의 사용, 골형성 세포 증식의 촉진, 원치 않는 연조직 세포가 결손부로 자라오는 것을 차단하는 원리에 근거하고 있다. 치과 분야에서는 치주 조직 재생을 위하여 적용되다가 임플란트 치료가 일반화되면서 골 재생 술식으로서 많은 관심을 받게 되었다. 결국 이러한 골 재생 술식의 핵심은 차단막의 사용에 있다. 차단막의 종류는 크게 비흡수성 막(non-resorbable membrane) 과 흡수

임상가를 위한 특집 1




그림4-A. 임플란트 길이의 2/3 정도를 차지하는 열개성 골 결손

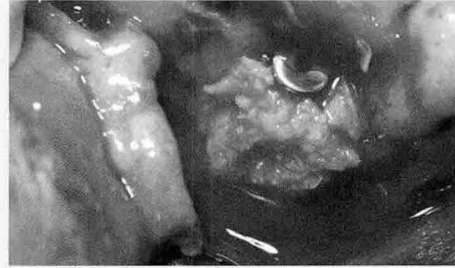


그림4-B. 결손부에 대한 자가골 충전

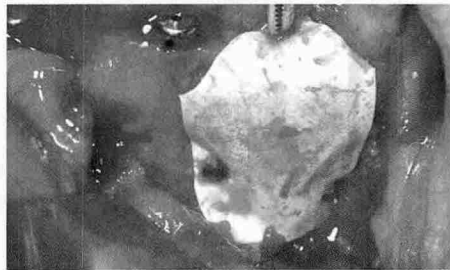


그림4-C. titanium reinforced e-PTFE 차단막의 적용

성 막(resorbable membrane)으로 나눌 수 있다.

1) 비흡수성 막

비흡수성 막은 오래 전부터 사용해왔던 것으로 효과가 검증되었으며 외부로 노출되지 않을 경우 예측 가능한 결과를 보여준다. 흡수가 일어나지 않으므로 골 재생이 잘 이루어진 후에 제거가 필요하다. 가장 큰 단점은 노출 시 막주변으로 2차적인 치유가 일어나지 않아 세균 오염의 원인이 되어 수술 부위의 감염으로 이어지며 결국 만족할만한 골재생이 일어나지 않는 결과를 낳을 수 있다(그림4-A,B,C).

- Gore-Tex(W.L. Gore and Associates Inc., USA) : e-PTFE (expanded polytetrafluoroethylene) 성분으로 비흡수성 막 중 가장 널리 사용되며 공간 유지력을 높이기 위해 티타늄으로 강화된 제품이 많이 사용되고 있다.

- TefGen(Lifecore Biomedical Inc., USA) : n-PTFE(nano porous PTFE) 성분으로 비흡수성 막의 단점인 노출시 감염의 위험을 낮춘 제품이다.
- Titanium Mesh : 막으로서의 공간 유지 능력을 극대화한 것으로 얇은 티타늄 금속판에 작은 구멍이 촘촘히 뚫려있는 구조이며 노출시에도 제거하지 않고 유지하여 골재생을 도모할 수 있다고 알려져 있다. 금속이라는 특성상 시술자가 원하는 형태로 구부려 적절한 모양을 만들어 적용할 수 있지만 수많은 작은 구멍에 연조직이 자라 들어가 엉겨 붙게 되어 제거가 매우 불편한 단점이 있다.

2) 흡수성 막

동물에서 추출한 교원질(collagen) 성분으로부터 제조되는 것과 합성된 성분으로 제조 되는 것으로 나눌 수 있다. 교원질로부터 제조된 흡수성 막은 교원질

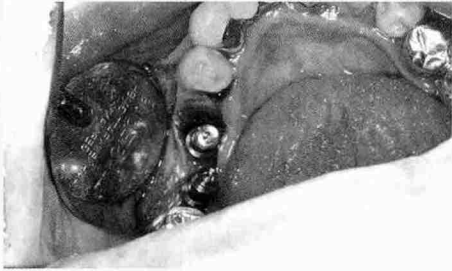

그림5-A. 임플란트 주변에 분화구형의 열개성 골 결손

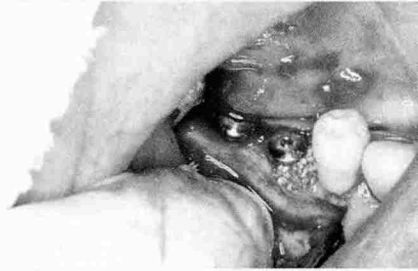

그림5-B. 결손부에 자가골과 이종골(Bio-oss) 충전

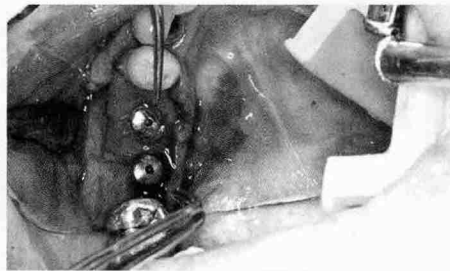


그림5-C. 교원질 흡수성 막(Bio-gide)의 적용

분해효소에 의해 흡수되며 다양한 방법으로 교차 배열 (cross-linking) 기술을 사용하여 흡수에 걸리는 시간을 늘리고 있다. 교차 배열의 정도나 방법도 흡수 시간, 조직 반응 등에 영향을 주는 것으로 알려져 있다 (그림 5-A,B,C).

- Bio-Mend(Zimmer Dental, CA) : 소의 아킬레스 건에서 추출한 제1형 교원질에서 만들어지며 약 8주만에 흡수되고 약간의 강도를 가지고 있다. 교차결합을 시켜 흡수기간을 2배 가량 늘린 BioMend Extend라는 제품도 판매되고 있다.
- Bio-Gide( Osteohealth Co., USA) : 돼지의 진피로부터 추출한 제1형과 3형 교원질로 만들어지며 교차배열은 없으며 2중막 구조로 이루어져 있다. 제조사의 주장에 의하면 최대 24주에 걸쳐 흡수된다고 하나 실제로는 그보다 짧은 8~12주만에 흡수가 되어 골재생 능력에 의구심을 품는 임상가들도 있다. 견고성을 높이기 위해

두겹으로 사용하기도 한다.

- Bio-ARM(Ace Surgical Supply Co. Inc., USA) : 고도로 정제된 제1형 교원질로서 교차 결합 구조를 가지고 있어 견고성을 가지며 최대 6개월까지 흡수되지 않고 유지된다.
- Ossix(Implant Innovations Inc., USA) : 소의 제1형 교원질에서 만들어지며 교차결합 구조를 포함하여 강도를 높이고 흡수 속도를 늦춘 제품으로 6개월 이상 유지되는 것으로 알려져 있다.
- Tutodent membrane(Tutogen, Germany) : 소의 제1형 교원질에서 만들어지며 교차결합 구조는 없다. 약 16주까지 유지되는 것으로 알려져 있다.

그 외에 합성된 성분으로 만들어진 차단막은 주로 polyglycolic acid나 polylactic acid copolymer 등으로 만들어 지는데 가수분해에 의해 분해된다. 골재생 효과에 대해 만족스러운 것과 그렇



지 못한 것 등 다양한 결과가 나오고 있다. 시판되는 제품으로는 Resolut(W.L. Gore and Associates Inc., USA), Guidor(Sunstar, USA), Atrisorb(Collagenex Pharm., USA), Inion GTR(Inion, Finland) 등이 있다.

#### 4. 결 론

골재생 술식에 사용되는 이식재와 차단막의 사용에 대하여는 계속 연구 결과가 발표되고 새로운 제품이

출시되고 있으며 어떠한 골 결손 부위에 언제 어떻게 적용을 하느냐에 따라서, 술자의 능력에 따라서, 그 결과가 달라질 수 있기 때문에 어느 회사의 어느 제품이 가장 좋은 것이라고 말하기가 어렵다. 또한 제조, 유통하는 업체에서 자사 제품의 장점만을 강조하여 광고하는 경우가 많기 때문에 임상가들은 광고만을 보고 구입할 것이 아니라 그에 대한 연구 결과나 주위의 경험자들의 조언에 더욱 주의를 기울여야 한다. 추후 더욱 많은 연구가 이루어져 임상가들의 선택의 폭을 넓히고 기존 제품들의 단점을 극복한 이식재와 차단막이 출시되기를 기대한다.

#### 참 고 문 헌

1. 김명진, 김영균, 김수관 : 치과 수술에서 사용되는 다양한 이식 생체 재료. 나라출판사, 2004.
2. 김영균, 황정원 : 치과 임플란트와 관련된 다양한 논쟁. 군자출판사, 2004.
3. 이건주, 박준우, 최동주 등 : 체계적인 임상 임플란트학. 명문출판사, 2003.
4. McAllister BS, Haghghat K. Bone Augmentation Techniques, J Periodontol 2007;78:377-96.
5. 박관수, 윤규호, 전인성 등. ITI implant system에 있어서 Bio-oss와 Bio-gide 를 이용한 발치 후 즉시 임플란트의 유용성, 대한악안면성형재건외과학회지 2006;28 :58-67.
6. 문세기, 정호균. 골유착성 임플란트와 관련된 골 이식술에 대한 문헌 고찰, 대한구강악안면외과학회지 2000;26:533-9.
7. 김여갑, 윤병욱, 류동목 등. 임플란트 식립시 이식된 탈회골기질을 함유한 이식재의 골형성에 대한 연구, 대한구강악안면외과학회지 2005;31:481-91.
8. 최도현, 유선열, 김옥준 등. 하악골 결손부의 골형성에 미치는 Biopant HTR의 영향, 대한악안면성형재건외과학회지 2001;23:87-94.
9. 김진욱, 박인숙, 이상한 등. 가토의 두개골 결손부에 이식한 human DBM(Grafton)의 효과, 대한악안면성형재건외과학회지 2006;28:118-26.
10. De Boever AL, De Boever JA. Guided bone regeneration around non-submerged implants in narrow alveolar ridges : a prospective long-term clinical study, Clin Oral Impl Res 2005;16:549-56.
11. Cordaro L, Amade DS, Cordaro M. Clinical results of alveolar ridge augmentation with mandibular block bone grafts in partially edentulous patients prior to implant placement, Clin Oral Impl Res 2002;13:103-11.
12. Artzi Z, Dayan D, Alpern Y et al. Vertical Ridge Augmentation Using Xenogenic Material Supported by a Configured Titanium Mesh : Clinicohistopathologic and Histochemical Study, Int J Oral Maxillofac Implants 2003;18:440-6.
13. von Arx T, Broggin N, Jensen SS et al. Membrane Durability and Tissue Response of Different Bioresorbable Barrier Membranes : A Histologic Study in the Rabbit Calvarium, Int J Oral Maxillofac Implants 2005;20:843-53.
14. Rothamel D, Schwarz F, Sager M et al. Biodegradation of differently cross-linked collagen membranes : an experimental study in the rat, Clin Oral Implants Res 2005;16:369-78.
15. Stavropoulos F, Dahlin C, Ruskin JD et al. A comparative study of barrier membranes as graft protectors in the treatment of localized bone defects. An experimental study in a canine model, Clin Oral Implants Res 2004;15:435-42.
16. Moses O, Pitaru S, Artzi Z et al. Healing of dehiscence-type defects in implants placed together with different barrier membranes : a comparative clinical study, Clin Oral Implants Res 2005;16:210-9.
17. Esposito M, Grusovin MG, Coulthard P et al. The Efficacy of Various Bone Augmentation Procedures for Dental Implants : A Cochrane Systematic Review of Randomized Controlled Clinical Trials, Int J Oral Maxillofac Implants 2006;21:696-710.