

원 저

Indomethacin으로 유발된 생쥐의 위와 회장 점막 염증에 미치는 地榆湯의 효과

강아미, 최은영, 김학재, 한이수, 임성우
동국대학교 한의과대학 비계내과학교실

The Effects of *Jiyu-tang* against Gastric and Ileac Mucosal Ulcer Induced by Indomethacin in Mouse

Amy Kang, En-young Choi, Hak-jae Kim, Yi-soo Han, Seong-woo Lim

Dept. of Internal Medicine, College of Korean Medicine, Dongguk University

Objectives : This study was carried out to investigate the effects of *Jiyu-tang* on gastric and ileac mucosal ulcer induced by indomethacin in mouse..

Methods : The normal group was that no inflammation elicited mouse. Control group is that water administered mouse after gastro-inflammation elicitation. Sample group is that *Jiyu-tang* administered mouse after gastro-inflammation elicitation.

Results : In the common morphology and histochemical change, control group were observed various injury by hemorrhagic erosion, while sample group was noticeably decreased than control group.

In the immunohistochemical change, the distributions of COX-1 treated with *Jiyu-tang* noticeably increased than control group($p<0.05$). The distributions of COX-2, MAC 387 and HSP-70, PCNA and TUNEL treated with *Jiyu-tang* noticeably decreased than control group($p<0.05$).

Conclusions : According to the above results, it is supposed that *Jiyu-tang* is applicable to gastric and ileac mucosal ulcer.

Key Words : *Jiyu-tang*, Gastric Ulcer, Ileac Ulcer, COX-1, COX-2

서 론

장상피층은 상피세포로 구성된 매우 역동적인 막구조물로서 장관에 존재하는 많은 양의 항원, 독소로부터 장내 점막 면역 조직을 구분하는 역할

을 한¹⁾. 내인적 요인이나, 염증 등으로 인해 점막 방어기전에 결손이 생겨 장관 내에 존재하는 많은 양의 항원이 유입되면 점막 면역기전의 중요한 부분을 담당하는 고유의 숙주 면역기전에 변화가 일어나게 되며^{2,3)} 이러한 상피층의 결손은 지속적으로 항원을 유입하게 되고, 면역세포를 자극하여 염증반응이 진행되므로, 상피세포의 손상 회복이 얼마나 효율적으로 진행되는가 하는 것이 장관의 염증 조절에 매우 중요한 역할을 한다⁴⁾.

위장의 염증성 질환으로 위염과 소화성 궤양이 있는데 상복부의 동통과 트림, 헛배부름, 구역 및

· 접수 : 2007년 5월 31일 · 논문심사 : 2007년 6월 1일
· 채택 : 2007년 6월 12일
· 교신저자: 임성우, 경기도 고양시 일산 동구 식사동 814
번지 동국대학교 일산한방병원
(Tel : 031-707-0641, Fax : 031-961-9009,
E-mail : omdlsw@duih.org)

구토, 토혈과 변혈 등의 증상이 나타나며⁵⁾, 한의학적으로는 胃脘痛, 吞酸, 嘈雜, 懊懣, 心痛 등의 범주에 속한다^{6,7)} 회장의 염증성 질환은 대표적으로 크론병을 들 수 있는데 반수 이상에서 회장말단에서 시작되어 복통, 설사, 체중 감소, 출혈 등의 증상이 나타나며⁸⁾, 한의학적으로는 赤痢, 火泄 등의 범주에 속한다⁹⁾.

점막 손상으로 유발된 위염과 소화성 궤양의 치료에 대한 한의학적 연구에는 沙蔘麥門冬湯¹⁰⁾, 四君子湯合蒼朮地榆湯¹¹⁾, 桃花湯¹²⁾, 槐花散¹³⁾ 등 다양한 처방이 활용되었다. 특히 유 등은 地榆湯이 抗消化性 潰瘍에 止血 및 補血效果를 가지고 있다고 보고하였으나¹⁴⁾, 위장관 점막의 면역기전에 대한 조직면역학적 연구는 미흡하다.

이에 저자는 indomethacin으로 유발한 위·회장 점막 손상에 대한 地榆湯의 효과를, 생쥐의 위 회장 점막의 일반적인 형태, 점막 표면상피 세포, 점막 내 보호장벽, 염증관련매개물질, 세포성 면역변화 그리고 세포자기살해 등의 변화를 관찰하여 상피 손상회복과 염증 감소에 대하여 유의한 결과를 얻었기에 보고하는 바이다.

실 험

1. 재료

1) 동물

대한실험동물센터에서 분양받은 태령 4주된

ICR계 수컷 생쥐를 실험실 환경에서 7일 동안 적응시킨 후 체중이 30 g된 생쥐를 선별하여 사용하였다. 실험에 들어가기 전까지 실험동물에게 물과 음식을 자유롭게 섭취할 수 있게 하였다.

2) 약제

본 실험에 사용된 地榆湯(Jiyu-tang : GU)은 《東醫臨床方劑學》¹⁵⁾에 근거하여 동국대학교 일산한방병원에서 조제된 것으로, 1첩의 분량은 다음과 같다(Table 1).

2. 방법

1) 실험동물의 준비

실험동물은 아무런 처리를 하지 않은 정상군, 위·회장 염증 유발 후 7일 동안 생수를 음용시킨 대조군, 위·회장 염증 유발 후 7일 동안 地榆湯을 음용시킨 실험군으로 각각 나누었다. 실험동물은 각 군에 최소 5마리 이상을 배정하였다. 대조군과 실험군은 indomethacin의 주사로 혈변이 있는 생쥐들을 선택하였다.

2) 위·회장 내 염증 유발

indomethacin(Sigma, USA)을 37°C의 신선한 5% NaHCO₃용액에 7.5 mg/Kg의 농도로 희석하여, 24시간 간격으로 2회 피하 주사하여 염증을 유발하였다.

3) 사용 약물의 제조와 투여

地榆湯 2첩을 증류수 1,000 ml에 넣고 2시간 동

Table 1. Composition and Amount of Ingredients of Jiyu-tang

| Herb name | Species | Part used | Latin name | Dose(g) |
|--------------|--------------------------------|-----------|---------------------------------|---------|
| 地榆 | <i>Sanguisorba officinalis</i> | root | <i>Sanguisorbae radix</i> | 20.00 |
| 當歸 | <i>Angelica gigas</i> | root | <i>Angelicae gigantis radix</i> | 20.00 |
| 川芎 | <i>Cnidium officinale</i> | root | <i>Cnidii rhizoma</i> | 20.00 |
| 阿膠珠 | <i>Equus aninus</i> | cortex | <i>Asini gelatinum</i> | 6.00 |
| 槐花 | <i>Sophora japonica</i> | flos | <i>Sophorae flos</i> | 4.00 |
| 乾薑 | <i>Zingiberis officinale</i> | root | <i>Zingiberis rhizoma</i> | 4.00 |
| 荊芥 | <i>Schizonepeta tenuifolia</i> | herb | <i>Schizonepetae herba</i> | 4.00 |
| 甘草 | <i>Glycyrrhiza uralensis</i> | root | <i>Glycyrrhizae radix</i> | 2.00 |
| Total amount | | | | 80.00 |

안 전탕한 후 여과하여 rotary evaporator를 이용하여 100 ml로 감압농축 한 후, 2차례 indomethacin 을 미리 주사한 실험군에 24시간 후부터 2.5 ml/kg /day씩 경구투여 하였다.

4) 조직표본 제작

위·회장 내 염증 유발 7일 경과 후 sodium pentobarbital 용액으로 마취한 후 vascular rinse와 10% 중성 포르말린용액(neutral buffered formalin : NBF)으로 심장관류고정을 실시하였다. 위 몸통 (body), 회장(ileum)을 적출하여 실온에서 24시간 동안 10% 중성 포르말린용액(NBF ; natural buffered formalin)에 고정하였다. 고정된 조직은 통상적인 방법으로 paraffin에 포매한 후 5 μm 두께의 연속절편으로 제작하였다.

5) 조직화학 염색

(1) Hematoxylin & Eosin(H & E) Stain

위와 회장 조직의 일반적인 성상을 관찰하기 위하여 paraffin에 포매하여 절편한 조직을 Xylene을 이용하여 탈파라핀(deparaffination)한 후 에탄올을 농도별로 거치면서 가수(hydration)시킨 다음, Hematoxylin에서 5분 동안 염색하고 다시 1% acid alcohol용액을 거친 후 ammonia water로 처리하였다. 다시 Eosin용액으로 염색한 후 에탄올을 농도별로 거치면서 탈수(dehydration)시킨 다음 Xylene을 이용하여 cleaning하고 봉입하였다.

(2) Alcian Blue Stain

회장 조직 내의 점액질과 glycogen을 관찰하기 위하여 paraffin에 포매하여 절편한 조직을 Xylene

을 이용하여 탈파라핀(deparaffination)한 후 에탄올을 농도별로 거치면서 가수(hydration)시킨 다음 Alcian blue 용액에 30분 동안 염색하였다. 수세 후 0.3% sodium carbonate 용액으로 30분간 처리한 후 다시 수세하고 0.5% periodic acid 용액으로 10분간 산화시켰다. 다시 수세 후 Schiff 용액으로 15분간 염색하고 sulfurous 용액으로 씻은 후 에탄올을 농도별로 거치면서 탈수(dehydration) 시킨 다음 Xylene을 이용하여 cleaning하고 봉입하였다.

6) 면역조직화학 염색

파라핀에 포매하여 절편한 조직을 Xylene을 이용하여 탈파라핀(deparaffination)한 후 proteinase K (20 μg/ml)로 5분 동안 단백질 분해(proteolysis) 시키고, blocking solution으로 serum인 H₂O₂로 5분 동안 처리하여 조직 내의 endogeneous peroxidase 를 제거한 후 10% normal goat serum에서 1시간 동안 반응시켰다. 다음 1차 항체(Table 2)로 항원 항체 반응을 시행하고 4°C humidified chamber에서 12시간 동안 반응시킨 후 2차 항체인 biotinylated goat anti-rabbit IgG (1:1000, DAKO, USA)로 실온에서 10분간 link 하였고, streptavidin peroxidase (LSAB : DAKO)에 10분 동안 실온에서 반응시켰다. DAB 발색처리 후 hematoxylin으로 대조염색하여 광학현미경으로 관찰하였다.

7) Apoptosis 변화 관찰

Apoptotic 세포의 분포변화를 조사하기 위해 in situ apoptosis detection kit (Apoptag, Intergen, USA)를 이용한 TUNEL (terminal deoxynucleotid

Table 2. Primary Antibody

| Antibody | source | Company |
|-----------------------|--------|------------------------|
| COX-1 | rabbit | Santa Cruz Biotec, USA |
| COX-2 | rabbit | Santa Cruz Biotec, USA |
| MAC 387 | rabbit | Chemicon, USA |
| Heat Shock Protein 70 | rabbit | Chemicon, USA |
| PCNA | rabbit | Sigma, USA |

transferase-mediated dUTP-biotin nick-end labelling) 방법을 실시하였다. 파라핀에 포매하여 절편한 조직을 Xylene을 이용하여 탈파라핀(deparaffination)한 후 proteinase K (20 $\mu\text{g}/\text{ml}$)로 5분 동안 단백질분해(protolysis) 시키고, quilibration buffer에서 20초간 처리하였다. 다음 strength TdT enzyme (36 μl dT enzyme : 72 μl reaction buffer)을 처리하여 37°C의 humidified chamber에서 1시간 동안 반응시킨 후 strength stop/wash buffer에서 10분 동안 처리하였다. Anti-digoxigenin-phosphatase에 1시간 동안 반응시킨 후 DAB로 처리하여 Methyl green으로 대조염색한 후 광학현미경으로 관찰하였다.

8) 통계

면역조직화학과 TUNEL 염색 결과의 수치화를 위해 SPSS(ver 12.0) program을 이용한 영상분석(image analysis)을 실시하였다. 영상분석 결과는 one-way ANOVA를 사용하여 $p < 0.05$ 수준에서 유의성을 검증하였다.

결 과

1. 체중의 변화

실험동물의 체중변화를 보면 정상군은 $36.3 \pm$

1.53g에서 점차 체중이 증가하였으나, 실험군과 대조군은 $34.1 \pm 2.33\text{g}$ 으로 체중이 감소하였다가 48시간이 지나면서 체중이 회복되었다. 체중의 회복속도는 indomethacin 처리 후 지유탕을 투여한 실험군이 대조군보다 빨랐다(Fig. 1).

2. 육안적인 변화

1) 위의 변화

대조군에서는 정상군에 비해 밝게 용기된 염증소견과 붉게 나타나는 충혈이 증가하였으나(Fig. 2C) 실험군에서는 염증과 충혈이 감소하였다(Fig. 2S).

2) 회장의 변화

대조군에서는 정상군에 염증소견과 붉게 나타나는 충혈 및 출혈이 증가하였으나(Fig. 3C) 실험군에서는 염증과 충혈이 감소하였다(Fig. 3S).

3. 일반적인 조직 성상의 변화

1) 위 점막의 변화

Hematoxylin & Eosin(H & E) 염색으로 본 위 표면의 변화는, 대조군에서는 점막 부종과 혈관의 충혈, 부분적인 출혈 그리고 점막상피의 표재성 탈락과 미란(erosion)이 관찰되었고 점막하조직에

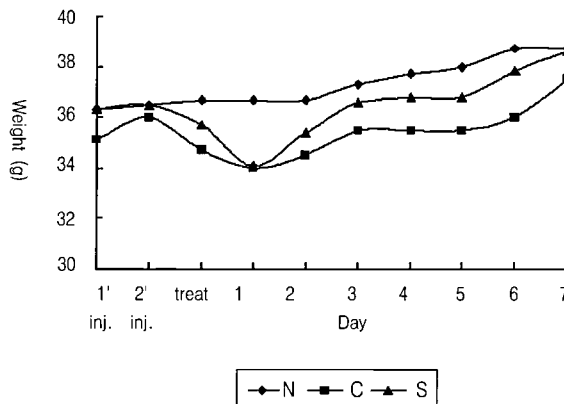


Fig. 1. Body weight change according to days in mice. Abbreviation : N, No treated mice; C, water treated mice with mucosal ulcer by indomethacin; S, Jiyu-tang treated mice with mucosal ulcer by indomethacin.

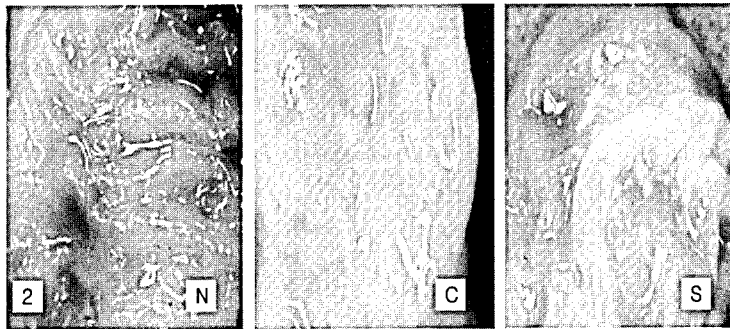


Fig. 2. Inner surface change of stomach. C was observed various injury by hemorrhagic erosion, while S was noticeably decreased than C. N, No treated mice; C, water treated mice with mucosal ulcer by indomethacin; S, *Jiyu-tang* treated mice with mucosal ulcer by indomethacin.

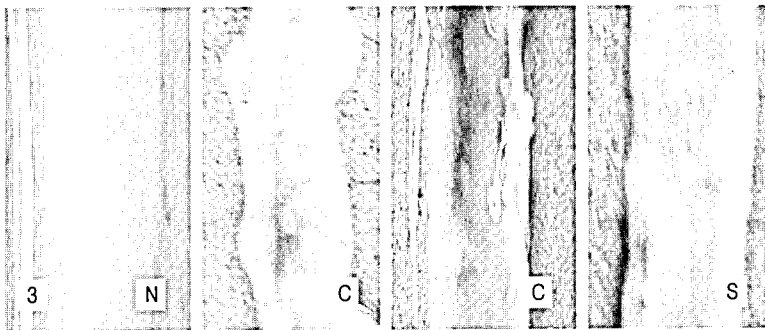


Fig. 3. Inner surface change of ileum. C were observed various injury by hemorrhagic erosion, while S was noticeably decreased than C. N, No treated mice; C, water treated mice with mucosal ulcer by indomethacin; S, *Jiyu-tang* treated mice with mucosal ulcer by indomethacin.

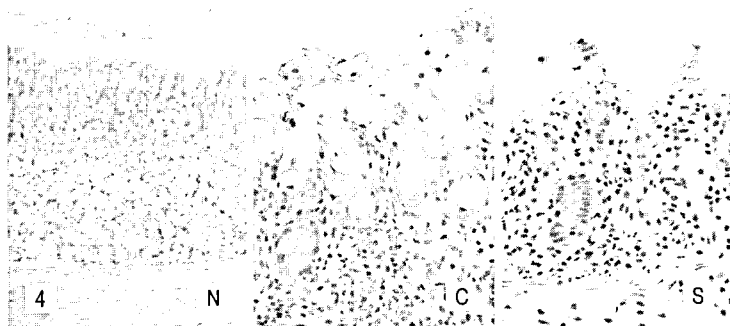


Fig. 4. The mucosa change of stomach. C was observed infiltration of inflammatory cells and loss of goblet cell, while S was observed disappearance of inflammatory cells and repair of goblet cell than C. N, No treated mice x200; C, water treated mice with mucosal ulcer by indomethacin x400; S, *Jiyu-tang* treated mice with mucosal ulcer by indomethacin x200, H&E stain.

서 창자샘이 소실되고, 출혈을 동반하는 중성백혈구 및 염증세포의 침윤이 관찰되었고(Fig. 4C), 실험군에서는 점막에서의 부종이나 출혈이 감소되었다(Fig. 4S).

2) 회장 점막의 변화

Hematoxylin & Eosin(H & E) 염색으로 본 회장 표면의 변화는, 정상군에서는 융모(villi)와 움(crypt)의 형태가 관찰되었으나(Fig. 5N), 대조군에서는 융모와 움의 소실과 염증세포의 침윤이 관찰되었고(Fig. 5C), 실험군에서는 회복되고 있는 점막층이 관찰되었으며 염증관련 세포들이 대조군에 비하여 현저히 줄어들고 있는 것이 관찰되었다(Fig. 5S).

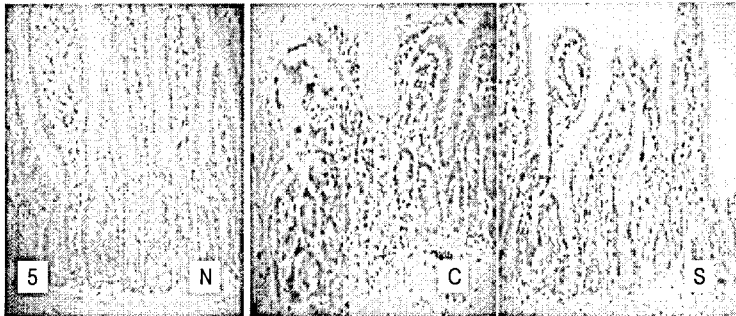


Fig. 5. The mucosa change of ileum. C was observed infiltration of inflammatory cells and loss of villi and crypt, while S was observed disappearance of inflammatory cells and repair of submucous layer than C. N, No treated mice ; C, water treated mice with mucosal ulcer by indomethacin ; S, *Jiyu-tang* treated mice with mucosal ulcer by indomethacin , H&E stain x200.

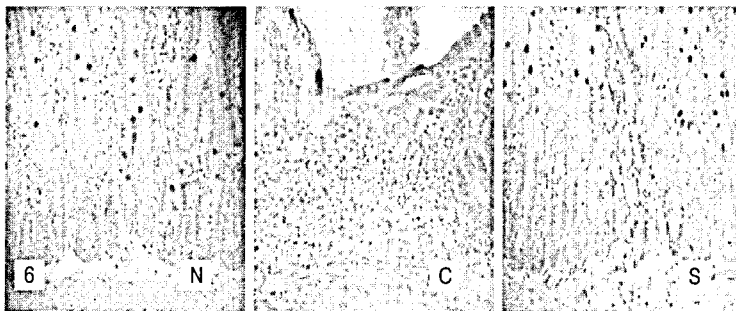

Fig. 6. The mucosa change of ileum. C was observed loss of goblet cell, while S was observed repair of goblet cell than C. N, No treated mice ; C, water treated mice with mucosal ulcer by indomethacin ; S, *Jiyu-tang* treated mice with mucosal ulcer by indomethacin , alcian-blue stain x200.

alciane-blue 단일 염색에서, 정상군은 융모와 움을 포함한 점막상피에 존재하는 술잔세포(blue color)가 쉽게 관찰되었으나(Fig. 6N), 대조군에서는 alciane blue 양성반응을 나타내는 세포가 거의 관찰되지 않아 점막상피의 붕괴와 함께 술잔세포의 소멸현상이 나타난 것을 알 수 있었고(Fig. 6C), 실험군에서는 회복되고 있는 점막상피에서 다시 술잔세포의 수가 증가되었다(Fig. 6S).

4. COX-1 분포변화

1) 위 점막의 변화

정상군에서는 점막과 점막하층의 경계부위에서 (Fig. 7N) $22.67 \pm 6.81/10,000$ pick cell, 대조군에

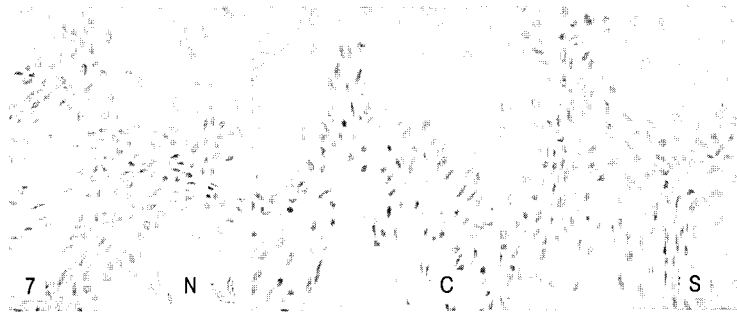


Fig. 7. The immunohistochemical stain for COX-1 antibody in stomach. C was observed disappearance of the COX-1 positive reacted cell, while S was noticeably increased than C. N, No treated mice ; C, water treated mice with mucosal ulcer by indomethacin ; S, *Jiyu-tang* treated mice with mucosal ulcer by indomethacin x400.

서는 미란(erosion)되고 탈락된 부위의 상피조직 전체에서(Fig. 7C) $2.33 \pm 1.53/10,000$ pick cell(Table 3), 실험군에서는 표면 상피를 따라 염색성이 약간 진해보이며 점막층 전반에 걸쳐(Fig. 7S) $12.33 \pm 2.52 / 10,000$ pick cell로 증가하였다(Table 3).

2) 회장 점막의 변화

정상군에서는 점막과 점막하층의 경계부위에서(Fig. 8N) $34 \pm 10.58/10,000$ pick cell(Table 4), 대조군에서는 미란(erosion)되고 탈락된 부위의 상피조직 전체에서(Fig. 8C) $13 \pm 3.21/10,000$ pick cell(Table 4), 실험군에서는 표면 상피를 따라 염색성이 약간 진해보이며 점막층 전반에 걸쳐(Fig. 8S) $24 \pm 6.24/$

10,000로 증가하였다(Table 4).

5. COX-2 분포변화

1) 위 점막의 변화

정상군에서는 $2.33 \pm 2.52/10,000$ pick cell(Table 3), 대조군에서는 점막하층과 샘의 바닥 부분에서(Fig. 9C) $36.67 \pm 6.43/10,000$ pick cell(Table 3), 실험군에서는 주로 위오목 부분에서(Fig. 9S) $15 \pm 5.29 / 10,000$ pick cell로 감소하였다(Table 3).

2) 회장 점막의 변화

정상군에서는 $39.67 \pm 25.93/10,000$ pick cell (Table 4), 대조군에서는 선와부분과 점막하

Table 3. Cell Count of the Immunohistochemical Stain and TUNEL Stain in Stomach.

| Antibody | Normal | Control | Sample |
|----------|---------------------|--------------------|--------------------|
| COX-1 | 22.67 ± 6.81^a | 2.33 ± 1.53^b | 12.33 ± 2.52^c |
| COX-2 | 2.33 ± 2.52^a | 36.67 ± 6.43^b | 15 ± 5.29^c |
| MAC 387 | 3.33 ± 1.53^a | 350 ± 30^b | 36 ± 13.75^c |
| HSP-70 | 4.0 ± 3.61^a | 188 ± 10.82^b | 74.3 ± 5.51^c |
| PCNA | 149.67 ± 1.53^a | 331 ± 10.54^b | 207 ± 25.63^c |
| TUNEL | 5.67 ± 4.16^a | 138 ± 75.29^b | 55 ± 14.93^c |

a-b, a-c Values with the different superscripts are significantly different at $p < 0.01$. a-c* Values with the different superscripts are significantly different at $p < 0.05$.

Abbreviation : Normal, No treated mice; Control, water treated mice with mucosal ulcer by indomethacin; Sample, *Jiyu-tang* treated mice with mucosal ulcer by indomethacin.

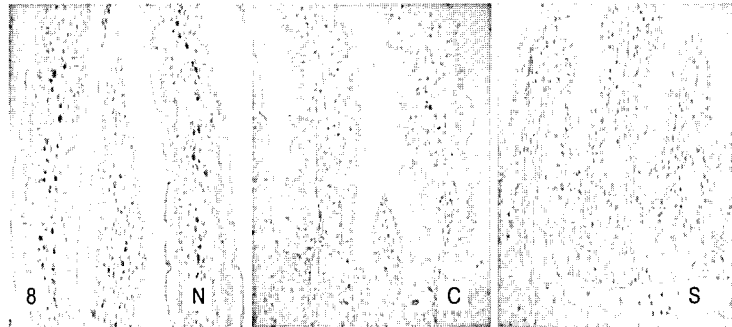


Fig. 8. The immunohistochemical stain for COX-1 antibody in ileum. C was observed disappearance of the COX-1 positive reacted cell, while S was noticeably increased than C. N, No treated mice ; C, water treated mice with mucosal ulcer by indomethacin ; S, *Jiyu-tang* treated mice with mucosal ulcer by indomethacin x400.

총 모두에서(Fig. 10C) $228.67 \pm 24.09 / 10,000$ pick cell(Table 4), 실험군에서는 선와부분과 점막 하층에서(Fig. 10S) $107.67 \pm 39.07 / 10,000$ pick cell로 감소하였다(Table 4).

6. MAC 387 분포변화

1) 위 점막의 변화

정상군에서는 $3.33 \pm 1.53 / 10,000$ pick cell(Table 3), 대조군에서는 염증부위를 중심으로(Fig. 11C) $350 \pm 30 / 10,000$ pick cell(Table 3), 실험군에서는 $36 \pm 13.75 / 10,000$ pick cell로 감소하였다(Fig. 11S, Table 3).

2) 회장 점막의 변화

정상군에서는 $1.33 \pm 1.53 / 10,000$ pick cell (Table 4), 대조군에서는 염증부위를 중심으로 (Fig. 12C) $57.33 \pm 8.96 / 10,000$ pick cell(Table 4), 실험군에서는 $15.33 \pm 3.06 / 10,000$ pick cell로 감소하였다(Fig. 12S, Table 4).

7. HSP-70 분포변화

1) 위 점막의 변화

정상군에서는 $4 \pm 3.61 / 10,000$ pick cell로 거의 나타나지 않았으나(Table 3), 대조군에서는 점막 고유층의 핵과 주변세포질에서(Fig. 13C) $188 \pm$

Table 4. Cell Count of the Immunohistochemical Stain and TUNEL Stain in Ileum.

| Antibody | Normal | Control | Sample |
|----------|----------------------|----------------------|----------------------|
| COX-1 | 34 ± 10.58^a | 13 ± 3.21^b | 24 ± 6.24^c |
| COX-2 | 39.67 ± 25.93^a | 228.67 ± 24.09^b | 107.67 ± 39.07^c |
| MAC 387 | 1.33 ± 1.53^a | 57.33 ± 8.96^b | 15.33 ± 3.06^c |
| HSP-70 | 1.7 ± 2.08^a | 52 ± 9.17^b | 17.3 ± 3.21^c |
| PCNA | 195.33 ± 66.52^a | 407.67 ± 82.92^b | 297.33 ± 61.33^c |
| TUNEL | 58 ± 27.06^a | 397.67 ± 17.21^b | 135 ± 18.52^c |

a-b Values with the different superscripts are significantly different at $p < 0.05$. a-c Values with the different superscripts are significantly different at $p < 0.01$.

Abbreviation : Normal, No treated mice; Control, water treated mice with mucosal ulcer by indomethacin; Sample, *Jiyu-tang* treated mice with mucosal ulcer by indomethacin.

10.82/10,000 pick cell로 증가하였고(Table 3), 실험군에서는 74.3±5.51/10,000 pick cell로 대조군에 비해 감소하였다(Fig. 13S, Table 3).




Fig. 9. The immunohistochemical stain of COX-2 antibody in stomach. C was observed increase of the COX-2 positive reacted cell, while S was noticeably decreased than C. N, No treated mice x200; C, water treated mice with mucosal ulcer by indomethacin x400; S, *Jiyu-tang* treated mice with mucosal ulcer by indomethacin x400.

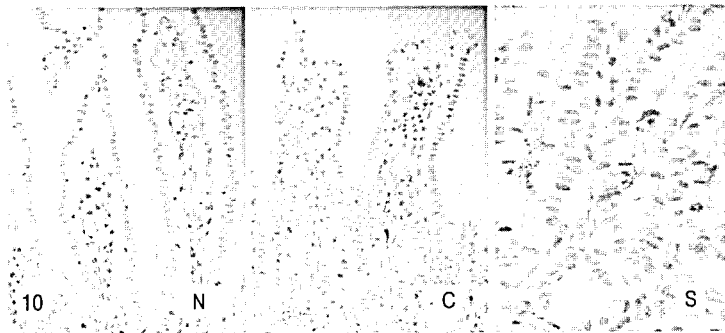


Fig. 10. The immunohistochemical stain of COX-2 antibody in ilium. C was observed increase of the COX-2 positive reacted cell, while S was noticeably decreased than C. N, No treated mice x200; C, water treated mice with mucosal ulcer by indomethacin x200; S, *Jiyu-tang* treated mice with mucosal ulcer by indomethacin x400.




Fig. 11. The immunohistochemical stain of MAC 387 antibody in stomach. C was observed increase of the MAC 387 positive reacted cell, while S was noticeably decreased than C. N, No treated mice x200; C, water treated mice with mucosal ulcer by indomethacin x200; S, *Jiyu-tang* treated mice with mucosal ulcer by indomethacin x400.

2) 회장 점막의 변화

정상군에서는 $1.7 \pm 2.08/10,000$ pick cell로 거의 나타나지 않았으나(Table 4), 대조군에서는 점막 층과 점막하층에서(Fig. 14C) $52 \pm 9.17/10,000$ pick

cell로 증가하였고(Table 4), 실험군에서는 $17.3 \pm 3.21/10,000$ pick cell로 대조군에 비해 감소하였다(Fig. 14S, Table 4).

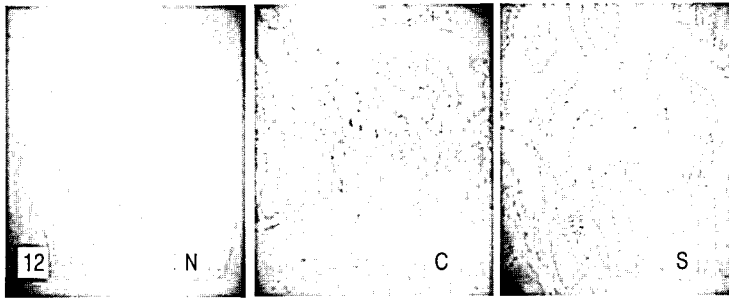


Fig. 12. The immunohistochemical stain of MAC 387 antibody in ileum. C was observed increase of the MAC 387 positive reacted cell, while S was noticeably decreased than C. N, No treated mice ; C, water treated mice with mucosal ulcer by indomethacin ; S, *Jiyu-tang* treated mice with mucosal ulcer by indomethacin x200.




Fig. 13. The immunohistochemical stain of Heat Shock Protein 70 antibody in stomach. C was observed increase of the Heat Shock Protein 70 positive reacted cell, while S was noticeably decreased than C. N, No treated mice x200; C, water treated mice with mucosal ulcer by indomethacin x200; S, *Jiyu-tang* treated mice with mucosal ulcer by indomethacin x400.

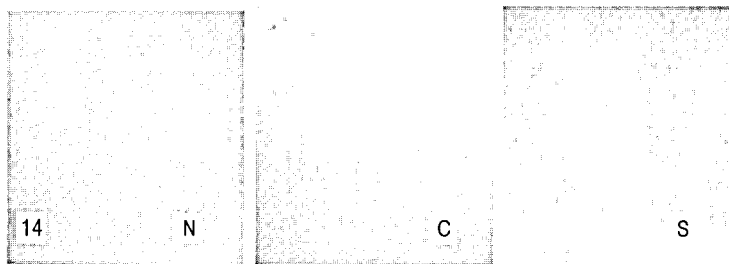


Fig. 14. The immunohistochemical stain of Heat Shock Protein 70 antibody in ileum. C was observed increase of the Heat Shock Protein 70 positive reacted cell, while S was noticeably decreased than C. N, No treated mice x200; C, water treated mice with mucosal ulcer by indomethacin x200; S, *Jiyu-tang* treated mice with mucosal ulcer by indomethacin x400.

8. PCNA 분포변화

1) 위 점막의 변화

정상군은 $149.67 \pm 1.53/10,000$ pick cell로 나타났으며(Table 3), 대조군은 점막하층에서 $331 \pm 10.54/10,000$ pick cell로 증가하였고(Fig. 15C,

Table 3), 실험군은 $207 \pm 25.63/10,000$ pick cell로 대조군에 비해 감소하였다(Fig. 15S, Table 3).

2) 회장 점막의 변화

정상군은 $195.33 \pm 66.52/10,000$ pick cell로 나타났으며(Table 4), 대조군은 점막하층에서 407.67

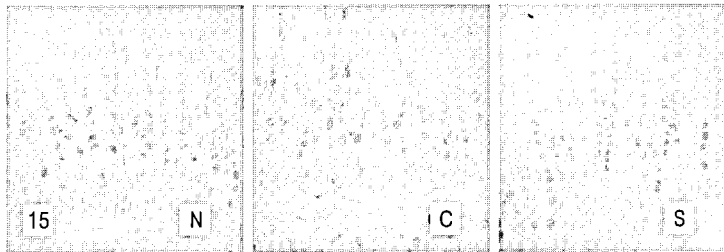


Fig. 15. The immunohistochemical stain of PCNA antibody in stomach . C was observed increase of PCNA positive reacted cell, while S was noticeably decreased than C. N, No treated mice; C, water treated mice with mucosal ulcer by indomethacin; S, *Jiyu-tang* treated mice with mucosal ulcer by indomethacin x200.

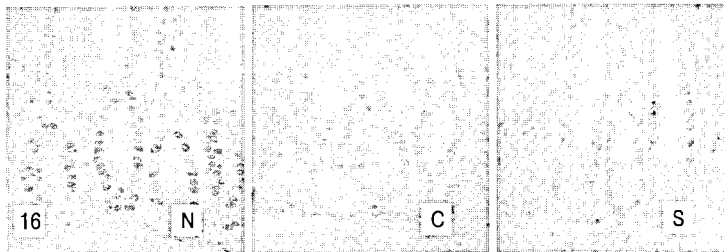


Fig. 16. The immunohistochemical stain of PCNA antibody in ilium. C was observed increase of PCNA positive reacted cell, while S was noticeably decreased than C. N, No treated mice; C, water treated mice with mucosal ulcer by indomethacin; S, *Jiyu-tang* treated mice with mucosal ulcer by indomethacin x400.

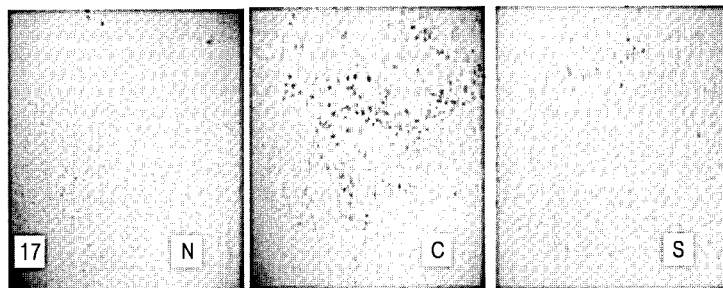


Fig. 17. The TUNEL stain for apoptosis in stomach. C was observed increase of the TUNEL positive reacted cell, while S was noticeably decreased than C. N, No treated mice ; C, water treated mice with mucosal ulcer by indomethacin ; S, *Jiyu-tang* treated mice with mucosal ulcer by indomethacin x200.




Fig. 18. The TUNEL stain for apoptosis in ileum. C was observed increase of the TUNEL positive reacted cell, while S was noticeably decreased than C. N, No treated mice x200; C, water treated mice with mucosal ulcer by indomethacin x400; S, *Jiyu-tang* treated mice with mucosal ulcer by indomethacin x400.

±82.92/10,000 pick cell로 증가하였고(Fig. 16C, Table 4), 실험군은 297.33±61.33/10,000 pick cell로 대조군에 비해 감소하였다(Fig. 16S, Table 4).

9. TUNEL 분포변화

1) 위 점막의 변화

정상군에서는 5.67±4.16/10,000 pick cell로 거의 관찰되지 않았으나(Table 3), 대조군에서는 염증유발 부위 특히 용모부분에(Fig. 17C) 138±75.29/10,000 pick cell로 나타났고(Table 3), 실험군에서는 55±14.93/10,000 pick cell로 대조군에 비해 감소하였다(Fig. 17S, Table 3).

2) 회장 점막의 변화

정상군에서는 58±27.06/10,000 pick cell로 나타났으나(Table 4), 대조군에서는 표면상피의 탈락부위나 짓물러지는(erosion)부위에서(Fig. 18C) 397.67±17.21/10,000 pick cell로 나타났고(Table 4), 실험군에서는 135±18.52/10,000 pick cell로 대조군에 비해 감소하였다(Fig. 18S, Table 4).

고 찰

위장관 점막의 손상은 환경, 유전, 스트레스, 약물 등 점막을 보호하는 방어인자와 점막을 손상시

키는 공격인자 사이의 균형이 깨어져, 점막과 점막하조직이 결손을 일으켜 위염과 소화성 궤양을 유발하는데, 주로 1차 보호장벽인 점액분비세포의 손상으로 기인된다. 이러한 점액분비의 손상은 위산과 pepsin의 분비증가, 점막 혈액 흐름의 차단, 내재성 prostaglandin 분비 감소, 세포분열의 억제 등이 나타나고¹⁶⁾, 장상피층은 상피세포로 많은 양의 항원, 독소로부터 장내 점막 면역 조직을 구분하는 역할을 한다¹⁾. 내인적 요인이나, 염증 등으로 인해 점막 방어기전에 결손이 생겨 장관 내에 존재하는 많은 양의 항원이 유입되면 점막 면역기전의 중요한 부분을 담당하는 고유의 숙주 면역기전에 변화가 일어나게 되며^{2,3)}, 이러한 상피층의 결손은 지속적으로 항원을 유입하게 되고, 면역세포를 자극하여 염증반응이 진행되므로, 상피세포의 손상 회복이 얼마나 효율적으로 진행되는가 하는 것이 장관의 염증 조절에 매우 중요한 역할을 한다⁴⁾.

소화성 궤양의 치료 목표는 궤양에 의한 증상을 없애고, 합병증이 생기지 않게 하며, 재발을 방지하는 것이다. 치료는 천공, 장폐쇄, 출혈 등의 합병증이 없는 한 약물요법이 우선하며, 동시에 궤양을 일으키거나 악화시킬 수 있는 약물들의 복용을 금하는 것이다¹⁶⁾. 궤양 치료제는 궤양의 발생 기전과 관련하여 위산이나 펩신 등 공격 인자

를 감소시키는 약제와 방어 인자를 증강시키는 약제로 대별되고, 그 외에도 명확하게 구별하기 힘들나 양쪽 기전에 다 작용하는 약제들이 있다. 공격인자를 억제하는 방법으로 제산제, 항choline작용 약물, 항pepsin약물, histamine H2-수용체 길항제 등이 있으며, 방어인자를 증강시키는 방법으로 prostaglandin 제제를 포함한 소화관 점막보호약이나 점막재생촉진약물 등이 있다¹⁷⁾. 그러나 이러한 강력한 위산분비 억제제와 점막방어인자 증강제의 사용에도 불구하고 아직도 난치성궤양이 존재하고, 출혈, 천공 및 협착의 합병증의 빈도가 감소되지 않음이 보고되고 있으며, 치유 후 많은 환자에서 재발하는 문제가 있다.

크론병은 구강에서부터 항문까지의 위장관 전체를 침범할 수 있는 원인을 알 수 없는 만성적인 염증 질환으로, 복통, 설사, 체중감소 등의 다양한 임상 증상과 장협착, 장누공, 복강농양 및 위장관 출혈 등의 합병증을 초래할 수 있다⁸⁾. 최근 들어 발생 빈도가 점차 늘어나고 있는 추세로^{17,18)} 재발 경향이 높아 악화와 호전을 반복하며, 대부분의 환자가 경과 중에 수술을 경험하며 잦은 재발을 보인다. 내과적 치료가 우선으로 영양상태의 개선, 수액 및 전해질의 공급, 수혈 또는 항생제 투여 등의 대증요법, 정신적 요법 및 항염증성 항면역제를 사용하며 국소적 corticoid 관장이 이용되고 있다. 김 등의 연구에 따르면 내과적 치료에 대한 단기 관해율은 67.6%이다¹⁹⁾. 재발성 장관 폐쇄나 치유되지 않는 누공, 농양에 수술요법을 적용하나 침범된 장관의 절제로 증상을 없애거나 병을 치유할 수는 없다²⁰⁾.

위염, 소화성 궤양, 크론병 등 위장관 점막 손상 질환들은 현대의학의 강력한 치료제의 개발에도 불구하고 난치, 합병증, 높은 재발율의 문제점이 있기에, 扶正祛邪의 한의학적 치법 응용은 위장관 점막 손상 회복의 면역학적 안정성 증가에 의의가 있다고 생각된다

대장의 점막 손상에 대한 한의학적 연구에는 黃

連解毒湯²¹⁾, 赤小豆當歸散²²⁾, 沙蔘麥門冬湯²³⁾ 등 다양하게 연구되었지만 크론병의 기시점인 회장의 점막 손상에 대한 한의학적 연구는 미비하였다.

地榆湯은 A.D. 1118년경 《聖濟總錄》²⁴⁾에 처음으로 기재되었으며 그 이후 제가들에 의해 각종 출혈에 사용되어 온 방제이나 그 처방을 구성하는 약물의 내용은 학자에 따라 서로 다르다. 본 실험에서 사용한 地榆湯은 導赤地榆湯에서 赤芍藥, 黃蓮, 黃芩을 제하고, 乾薑과 川芎을 가한 처방으로 임상적으로 위·회장 점막 손상으로 인한 염증에 효과가 있다고 사려되어, 위·회장 염증에 대한 地榆湯의 효과를 실험적으로 규명하기 위하여 실험동물을 정상군, indomethacin을 투여하여 위·회장 염증을 유발한 후 생수를 투여한 대조군, 위·회장 염증 유발 후 地榆湯을 투여한 실험군으로 나누고, 위 회장 점막의 일반적인 형태, 점막 표면상피 세포, 점막 내 보호장벽, 염증관련매개물질, 세포성 면역변화 그리고 세포자기살해 등의 변화를 관찰하였다.

형태 조직학적 변화에 있어서, 대조군은 육안적으로 혈흔과 염증의 반점이 관찰되었고, 점막에서의 부종을 관찰할 수 있으며 혈관의 충혈과 부분적인 출혈을 관찰할 수 있었으며 점막상피의 표재성 탈락을 관찰할 수 있었다. 그리고 점막하조직에서 출혈을 동반하는 중성백혈구 및 염증세포의 침윤을 관찰할 수 있었다. 이러한 점막보호장벽의 손상 즉, 점막의 mucus와 bicarbonate 보호장벽의 결핍은 prostaglandin의 분비 차단에 의해 발생된 것인데²⁵⁾, 이는 COX-1 mRNA 발현억제에 의한 세포내 arachidonic acid의 prostaglandin 전환과정 저해의 결과이다²⁶⁾. 이에 비해 실험군은 점막에서의 부종이나 출혈이 감소하였고, 점막 손상 정도는 적었다.

점막상피세포의 보호 기전에 관여하는 COX-1은 위장관 보호, 신장의 혈류 조절 및 혈소판 응집과 같은 정상적인 생리 과정을 유지함으로써 세포의 항상성을 유지하는 중요한 역할을 한다. 본

실험의 대조군에서 나타난 출혈성 미란 지역 주변에서는 COX-1에 대한 양성반응이 거의 나타나지 않았는데, Byron과 Andre²⁷⁾, Choitsu 등²⁸⁾은 COX-1의 결핍이 점막손상의 일차적 원인으로 설명될 수 있다고 하였다. 한편 실험군은 COX-1 양성반응세포의 감소가 적어 대조군에 비해 유의성 있는 증가가 나타났다($p < 0.05$).

한편 이러한 점막손상은 외부로부터 가해지는 여러 가지 스트레스로부터 항상성을 유지하기 위한 스트레스 단백질의 합성 증가를 유도하며, 열충격단백질 군이 대량 합성된다. 열충격단백질은 환경적 스트레스에 의해 부분적으로 변성된 단백질들과 결합하여 변성된 단백질간의 상호응축을 감소시키거나 새롭게 합성되어지는 폴리펩티드의 적절한 폴딩과 세포내 이동위치를 조절함으로써 세포를 보호하는 분자보호자(molecular chaperone)로 작용한다. 정상적인 상태에서는 세포질 내에 위치하다가 스트레스가 가해지면 핵 내 핵소체 주위로 이동하며 회복기에 들어서면 다시 세포질로 돌아간다²⁹⁾. 열충격단백질인 HSP-70의 면역염색 반응을 보면 정상군은 양성반응이 거의 나타나지 않았으나, 대조군은 점막고유층의 핵과 주변세포질에서 양성반응이 현저히 증가하였고, 실험군은 대조군에 비해 양성반응이 감소하였다($p < 0.05$).

점막손상은 oxygen free radical에 의한 lipid peroxidation(지질과산화)은 세포막의 polyunsaturated fatty acids를 퇴화시켜 막구조의 붕괴를 초래하는데 이러한 외부자극에 의한 세포내 산화환원상태 및 외부에서 첨가된 산화제, 항산화 등에 의해 전염증성 물질인 COX-2를 비롯해, 세포성 면역과 세포 기용 등의 과도한 증가를 촉발시켰다. 먼저 COX-2의 증가가 대조군에서 관찰되었는데, COX-2는 외부자극에 의해 염증이 유발되어 전달되는 과정에서 유도성 동종효소(inducible isoform)로 섬유모세포와 큰 포식세포를 포함한 여러 세포에서 발현되어 염증이 일어나는 곳에서 proinflammatory prostaglandin을 과량 방출한다³⁰⁾. COX-2의 과도한

발현은 IL-2R 분비 증가를 통한 세포성 면역연쇄 반응 작동을 유발시키게 되었고, 조직손상부위에서의 자연살해세포의 증가도 관찰되었다. 이러한 결과는 점막 고유판에서 시작된 염증관여세포의 침식을 점막근판을 지나 점막밑층까지 확대시켰는데, 이는 염증성 협착의 또 하나의 원인으로, 대조군에서도 나타났고, 실험군은 대조군에 비해 유의성 있는 감소가 나타났다($p < 0.05$).

사람의 장내 대식세포는 정상적인 장조직에서는 상피층과 점막층의 기저막에서 발견할 수 있으나 염증이 일어나면 염증이 일어난 부위로 대식세포가 기용(recruitment)되어서 전체 대식세포의 수가 증가하고, interleukin-1 β (IL-1 β)나 tumor necrosis factor- α (TNF- α)와 같은 cytokine류 또는 nitric oxide (NO)나 prostaglandin (PG) 등의 다른 inflammatory mediator를 생산함으로써 반응 진행 과정에서 중요한 역할을 수행한다^{31,32)}. 이러한 상태에서는 단핵세포, 호중성백혈구 그리고 호산성 백혈구 등 염증반응과 관련된 세포들이 기용되는 특징이 있다. COX-2 gene은 정상적인 상태에서는 발현되지 않고 염증자극, cytokine (IL-1), growth factor 등의 자극에 의하여 염증조직, synoviocyte, macrophage 등에서 발현되며³³⁾, 장상피세포에서의 이러한 과정은 nuclear factor NF- κ B에 의해서 매개된다³⁴⁾. 그리고 흰쥐에서 COX-2의 과발현은 세포보호효과를 가진 heat-shock proteins의 발현에 의해서 저해된다는 보고³⁵⁾도 있다. macrophage의 분포를 관찰하기 위해 실시한 MAC 387의 면역염색반응을 보면 정상군은 양성반응이 거의 나타나지 않았으나, 대조군은 염증부위를 중심으로 양성반응이 현저히 증가하였고, 실험군은 대조군에 비해 양성반응이 감소하였다($p < 0.05$). 또한 대식세포(macrophage)의 증가와 함께 COX-2도 함께 증가한 것을 알 수 있다.

PCNA (Proliferating Cell Nuclear Antigen)는 세포분열을 확인하는 방법 중의 하나로 널리 이용되고 있는 면역반응이다. PCNA는 분자량이 약

34kD인 내인성 단백질로서 세포분열기 중에서 G1, S기 또한 G2기에도 발현되는 것으로 알려져 있으며 DNA polymerase delta의 cofactor로 작용하는 물질이다³⁶⁾. PCNA는 세포주기에서 중요한 역할을 하는 단백 중 하나로 phosphorylation에 의해 다른 단백질의 합성을 조절하는 cdc2 kinase를 세포분열이 필요한 시기에 활성화시키는 작용을 가지고 있다³⁷⁾. PNCA 연구결과를 보면, 대조군은 점막하층에서 양성반응이 증가하였고, 실험군은 대조군에 비해 양성반응이 감소하여(p<0.05) 地榆湯이 상피의 이상증식을 억제하는 것을 알 수 있었다.

점막 손상지역에서는 점막상피세포의 세포자기살해(apoptosis)의 변화도 관찰되었다. 과도한 세포자기살해가 출혈성 침윤지역의 세포에서 발생하여 분열과 세포자기살해의 균형이 무너졌다. 이러한 세포자기살해는 점액분비세포의 oxidative stress와 미토콘드리아 기능 저하, caspase-3 activation, ceramide pathway activation, mitogen activated protein kinase activation 등과 같은 기전을 통해 이루어진 것으로 생각된다^{38,39)} 대조군은 세포자기살해의 증가가 일어난 것에 비해 실험군은 대조군에 비해 유의성 있는 감소가 나타났다(p<0.05).

위와 같이 地榆湯은 인위적으로 유발된 흰쥐의 위,회장 점막 염증 회복속도 증가와 염증 유발 관련인자에 대한 길항 효과를 나타내었다. 향후 소화관 점막의 면역 기전 항상성 유지에 한약이 관여하는 구체적인 작용에 대한 지속적인 연구가 필요할 것으로 사료된다.

結 論

위와 회장의 염증에 미치는 地榆湯의 효과를 조사하기 위해 행해진 본 연구는 생쥐에 Indomethacin으로 인위적인 염증을 유발시킨 후 위와 회장의 점막에 나타난 일반적인 형태, 점막 표면상피 세

포, 점막 내 보호장벽, 염증관련매개물질, 세포성 면역변화 그리고 비이상적 세포증식, 세포자기살해 등의 변화를 관찰하였다.

1. 일반적인 형태에서 실험군이 대조군에 비해 점막에서 다발적으로 야기된 염증반응과 점막상피의 상해가 감소하였다.

2. 면역조직화학적 변화에서 실험군이 대조군에 비해 점막보호인자인 COX-1의 분포가 증가하였다.

3. 실험군이 대조군에 비해 스트레스에 대한 완충적 물질인 열충격단백질 HSP 70과 세포성 면역변화인 대식세포(macrophage)의 분포가 감소하여 염증 유도성 동종효소인 COX-2의 과발현이 억제되었다.

4. 실험군이 대조군에 비해 세포자기살해와 비이상적 세포증식이 감소하였다.

이상의 결과로 地榆湯은 indomethacin으로 유발된 생쥐의 위,회장 점막손상과 이로 인한 점막 내 과도한 염증반응을 완화시키는 효과가 있음이 확인되었다.

참고문헌

1. Kagnoff MF, Eckmann L.: Epithelial cells as sensors for microbial infection. *J Clin Invest* 1997;100:6-10
2. Hermiston ML, Gordon JI.: Inflammatory bowel disease and adenoma in mice expressing a dominant negative N-cadherin. *Science* 1995; 270:1203-1207
3. Sartor RB.: Current concepts of the etiology and pathogenesis of ulcerative colitis and Crohn's disease. *Gastrointest Clin North Am* 1995;24:475-507
4. Dong SH, R. Balfour Sartor.: Modulation of Intestinal Inflammation by Fibroblast Growth Factor-10 in Indomethacin-Induced Small

- Intestinal Ulceration in Rats. The Korean Journal of Gastroenterology 2000;35:755-769
5. 순천향대학교 의과대학 소화기연구소 편: 소화기학. 서울. 고려의학. 2000;181-200
 6. 李家庚, 傅延齡: 脾胃病證治精要. 北京. 科學技術文獻出版社. 1999;16-38, 128-180
 7. 陳貴廷, 楊思澍: 實用中西醫結合診斷治療學. 서울. 일증사. 1992;46-49, 437-441
 8. Munkholm P, Langholz E, Davisen M, Blinder V.: Disease activity courses in a regional cohort of Crohn's disease patients. Scand J Gastroenterol 1995;30:699-706,
 9. 이장훈 역: 동의임상내과학. 서울. 범인문화사. 1999;306-361,743-754.
 10. 金周成: 沙蔘麥門冬湯이 위·십이지장 점막 손상의 회복에 미치는 영향, 대한한의학회지 2003;24(2):121-137
 11. 손정숙, 임성우: 四君子湯合蒼朮地榆湯이 위점막손상에 미치는 영향. 대한한방내과학회지. 1999;20(2):231-248
 12. 이익행 외 4인: 桃花湯이 백서의 소화성 궤양 및 장관수송능에 미치는 영향. 대한한방내과학회지. 2001;22(2):207-213
 13. 姜在春, 朴東源, 柳基遠: 槐花散이 항소화성궤양 및 혈액응고작용에 미치는 실험적 연구. 대한한의학회지. 1997;19(1):179-204
 14. 柳基遠, 朴東源: 地榆湯의 抗消化性潰瘍과 止血 및 補血效果에 관한 연구. 경희의학. 1989;5: 432-447
 15. 尹吉榮: 東醫臨床方劑學. 서울. 고문사. 1971;84
 16. 서울대학교 의과대학 내과학교실: 내과학II. 서울. 군자출판사. 1998;4,12,556-557
 17. Kim CG, Kim JW, Kim HD, et al.: Clinical features of Crohn's disease in Korea. Korean J Gastroenterol. 2002;40:173-180
 18. Park WK, Kim HS, Park JB, et al.: Current trend of inflammatory bowel disease. J Korean Soc. Coloproctol. 2002;18:152-155
 19. 김지원, 김찬규, 김현대 외 6인: 궤양성 대장염의 발생률. 단기적 치료 반응 및 재발률의 변화양상. 대한소화기학회지. 2003;41(1):16-26
 20. Mark H, Robert B. 안득수 역.: 머크 매뉴얼. 제 17판(한국어 초판). 서울. 한우리출판사. 2002;324-328
 21. 안중환, 최은영, 이성환 외 2인: 黃連解毒湯이 DSS로 유발된 흰쥐의 궤양성 대장염에 미치는 영향. 대한한의학회지 2006;27(2):182-195
 22. 최은영, 황태현, 안중환 외 2인: Indomethacin으로 유발된 생쥐의 대장점막 손상에 대한 赤小豆當歸散의 치료효과. 대한한방내과학회지 2005;26(2):341-352
 23. 최준혁, 임성우: 沙蔘麥門冬湯이 Indomethacin으로 유발된 mouse의 대장 점막 손상에 미치는 영향. 대한한의학회지. 2002;23(4):169-185
 24. 宋趙倍: 聖濟總錄. 서울. 의성당. 1987;157, 200
 25. Tetsuo Arakawa, Kazuhide Higuchi, Takashi Fukuda et al.: Prostaglandins in the stomach ; an update. J. Clin. Gastroenterol. 1998;27; 1-11
 26. Byron Cryer and Michael B. Kimmey: Gastrointestinal side effects of nonsteroidal anti-inflammatory drug. Am J med. 1998;105: 20-30
 27. Byron Cryer and Andre Dubois: The advent of highly selective inhibitors of cyclooxygenase-a review. Prostaglandins & other Lipid Mediators. 1998;56; 341-361
 28. Choitsu Sakamoto: Roles of COX-1 and COX-2 in gastrointestinal pathophysiology. J Gastroenterol. 1998;33:618-624
 29. Valazquez J. M. and Lindquist S. H.: Hsp70-Nuclear concentration during environmental stress and cytoplasmic storage during recovery. Cell. 1984;36:655-622
 30. Y.-X. Li, N. Li, Y.-S Li, B. Wu, and J.-S. Li: Upregulated intragraft gene expression, ICAM-1

- and IL-2R molecules, and apoptotic epithelial cells during rejection of rat SAMll intestine allgrafts. *Transplant Proceed.* 2000; 32:1283-1286
31. Yeom MJ, Choi BH, Han DO, Lee HJ, Shim I, Kim SH, Hahm DH. In vitro inhibition of pro-inflammatory mediator mRNA expression by nephrite in lipopolysaccharide-induced mouse macrophage cells. *Korean J. Oriental Physiology & Pathology.* 2004;18(6):1622-1627
32. Libby P, Ridker PM, Maseri A. Inflammation and atherosclerosis. *Circulation.* 2002;105(9):1135-43
33. O'Banion MK, Miller JC, Chang JW, Kaplan MD, Coleman PD: Interleukin 1 beta induces prostaglandin G/H synthase-2 (cyclooxygenase-2) in primary murine astrocyte culture. *J Neurochem.* 1996;66:2532 - 2540
34. Jobin C, Morteau O, Han DS, Sartor RB; Specific NF-kappa B blockade selectively inhibits tumour necrosis factor-alpha-induced COX-2 but not constitutive COX-1 gene expression in HT-29 cells. *Immunology.* 1998; 95:537 - 543
35. Ethridge RT, Hellmich MR, DuBois RN, Evers BM: Inhibition of heat-shock protein 70 induction in intestinal cells overexpressing cyclooxygenase 2. *Gastroenterology.* 1998; 115:1454 - 1463
36. Fairman MP. DNA polymerase δ /PCNA : actions and interactions. *J Cell Sci.*1990; 95 : 1-4
37. Yamagiwa H, Onishi N, Nishii M: Immunohistochemical study for growth factor and oncogene on atypical epithelium of the stomach. *Jpn J Clin Pathol*
38. Peter Ch. Konturek, Tomasz Brozowski et al.: Activation of gene growth factors and cyclooxygenases in rat gastric mucosa during recovery form stress damage. *Europe J Pharmaco.* 1998;342:55-65
39. H. J. Rothkötter, R. Pabst, and M. Bailey: Lymphocyte migration in the intestinal mucosa : entry, transit and emigration of lymphoid cells and the influence of antigen. *Vetrinary Immuno immunopath.* 1999;72:157-165