

하악 제2대구치의 C형 근관계에 관한 연구

이동균 · 박준모 · 황호길*

조선대학교 대학원 치의학과 치과보존학교실

ABSTRACT

A STUDY ON THE C-SHAPED ROOT CANAL SYSTEM OF MANDIBULAR SECOND MOLAR

Dong-Gyun Lee, Jun-Mo Park, Ho-Keel Hwang*

Department of Conservative Dentistry, Division of Dentistry, Graduate School, Chosun University

C-shaped canals are known to present a complex canal anatomy with numerous fins connecting individual canals, thus requiring supplementary effort to accomplish a successful root canal treatment. This study examined the frequency of the C-shaped mandibular second molars and interrelation between the clinical records and radiographs to recognize them treated in the Department of Conservative Dentistry of the Chosun University Dental Hospital during a six-year period (1998 - 2004). This study reviewed the clinical records of 227 patients who underwent root canal treatment of the mandibular second molars. After opening the chamber, those cases with C-shaped orifices in the pulpal floor were selected, and the C-shaped root canal types were classified according to Melton's criteria. Three experienced dentists evaluated the radiographs of the C-shaped mandibular second molar on a viewer using a magnifying glass in order to determine if the root apex was fused or separated, the distal root canal was either centered or mesial shifted in the distal root, and if there was bilateral symmetry in a panorama. In conclusion, there is a high frequency of C-shaped mandibular second molars in Koreans. Simultaneous interpretation of the root shape and distal root canal using the preoperative, working length and post-treatment radiographs is important for diagnosing a C-shaped mandibular second molar. (J Kor Acad Cons Dent 32(4):335-342, 2007)

Key words: C-shaped canals, Mandibular second molars, Radiographs, Pulpal floor, Distal root

- Received 2007.3.19., revised 2007.5.1., accepted 2007.5.29.-

I. 서 론

1979년 Cooke와 Cox¹⁾가 근관들이 융합되고 1개의 치근을 갖는 하악 제2대구치에서 치근을 수평절단 시 C형 글자 모양을 보이는 경우를 최초로 보고하였다. 또 다른 연구^{2,3)}에서는 치수강저가 깊고 치근의 융합방향에 따라 다르나, 주로 근심협측 근관에서 원심근관까지, 때론 근심설측 근관까지 포함해서 180도 궁형의 리본모양을 가진 근관입구를 갖는 경우를 C형 근관이라고 정의하였다. C형 근관은 대부

* Corresponding Author: Ho-Keel Hwang

Department of Conservative Dentistry,
College of Dentistry, Chosun University
421 Seosuk-dong, Dong-gu, Gwangju, Korea, 501-825
Tel: 82-62-220-3840, 3847 Fax: 82-62-232-9064
E-mail: rootcanal@hanmail.net

※ 이 논문은 2006년도 조선대학교 학술연구비의 지원을 받아 연구되었음.

분 하악 제2대구치에서 발견되는 형태학적 변이로서 상악 대구치^{4,5)}나 이외의 다른 하악 대구치^{6,7)}에서도 가끔 발견된다. 일반적으로 하악 제2대구치는 2개의 치근을 가지며, 근심치근에는 2개의 근관, 원심치근에는 1개의 근관이 있으나 특징적으로 C형 근관의 형태를 갖는 하악 제2대구치는 치근들이 서로 융합되어 전체적인 1개의 치근 또는 여러 변이형태를 갖는다. C형 근관의 발현빈도는 인종들 간에 근관의 형태 및 수와 연관되어 다르게 나타나며 다른 인종보다는 아시안계에서 더 호발한다²⁾고 알려져 있다.

C형 근관의 해부학적 형태는 다양하게 나타나며, 1991년 Melton 등⁸⁾은 근관입구부터 근침까지 하나의 C모양으로 연결된 근관을 제 I형, 하나의 C모양 근관과 또 하나의 분리된 근관을 갖는 세미콜론 (;) 형태를 제II형, 그리고 두 개 또는 그 이상으로 명확하게 분리된 근관을 갖는 형태를 제III형으로 분류하였다. 또한 Fan 등⁹⁾은 동일치아의 치근에서도 부위에 따라 C형 근관의 형태가 변한다고 하였으며 C형 근관의 진단방법으로는 먼저 술전 방사선 사진소견 상 치근이 융합되거나 매우 근접한 양상을 보인다고 보고하였다.

그러나 Rice와 Gillbert⁷⁾는 치근단이 서로 분리된 치근에서도 C형 근관을 발견할 수 있다고 했고, Cooke와 Cox¹⁾는 치근끼리 서로 연결되는 부위가 매우 얇아 방사선사진 상 두 개의 분리된 치근으로 나타나며 치료 전 방사선사진으로 진단하는 것은 매우 어렵다고 보고했다. 이 외에도 C형 근관의 임상적인 진단방법으로 근관치료를 위한 외동을 형성한 후 치수강저를 탐침하여 돌레에 치질이 있는 느낌이나 파일을 근관 내에 위치시키고 촬영한 방사선사진을 통해 마치 치근 이개부를 관통하여 삼입된 경우처럼 보이는 경우, 또는 발수가 잘 되지 않아 지속되는 출혈과 환자의 불편감으로도 진단할 수 있다. C형 근관에 관한 다양한 해부학적 형태를 미리 예측하는 것은 근관치료 시 근관계의 내용물

제거, 확대, 세척 및 충전을 보다 효과적으로 수행할 수 있도록 하여 결국 근관치료의 성공을 기대할 수 있다¹⁰⁻¹²⁾.

그동안 C형 근관에 대한 많은 임상증례^{4,7)}와 근관치료 시 발생하는 문제점 및 실패의 원인¹⁰⁻¹²⁾에 대해 보고된 바 있다. 그러나 아직까지도 C형 근관은 다양한 해부학적 형태로 인해 인종별로 발현빈도가 매우 다양하며 임상가가 미리 인지하지 못한 경우 각종 술식의 어려움으로 인해 근관치료 시 많은 어려움에 직면하곤 한다.

따라서, 본 연구에서는 조선대학교 치과병원 보존과에서 1998년부터 2004년까지 6년 동안 근관치료했던 하악 제2대구치에서 C형 근관의 유형별 빈도와 방사선사진에서 C형 근관계의 형태학적 특징과의 관련성을 비교평가하고자 본 연구를 시행하였다.

II. 연구대상 및 연구방법

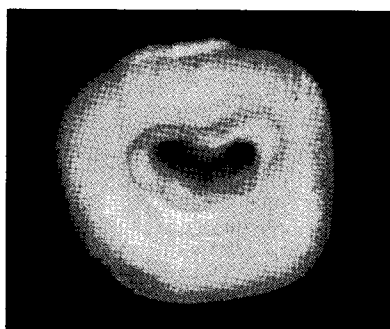
1. 연구대상

본 연구에서는 1998년부터 2005년까지 조선대학교 치과병원 보존과에 내원한 227례의 하악 제2대구치 근관치료 환자의 의무기록지를 조사하였다. 임상에서 근관치료 시 의무기록지에 기록된 치수강저의 형태와 해당환자의 방사선 사진을 기초자료로 하였다.

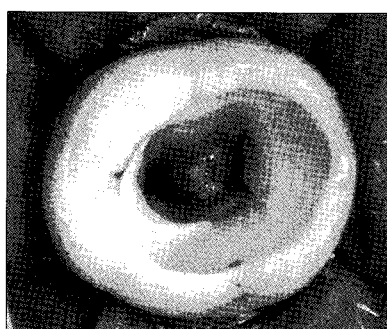2. 연구방법

1) 치수강저 형태에 따른 하악 제2대구치 C형 근관의 빈도 및 형태별 분류

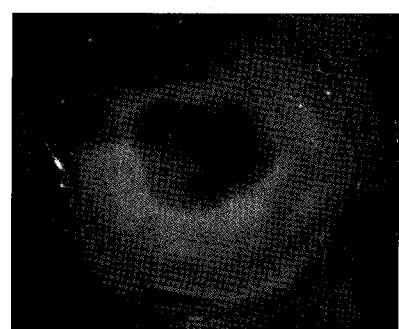
하악 제2대구치의 근관치료를 위해 내원한 환자의 치수강을 개방한 후 치수강저 형태를 기록지에 기록하였다. 이 때 치수강저의 형태는 근관의 입구가 3개 또는 4개의 독립적



Type I: Continuous



Type II: Semicolon



Type III: Separate

Figure 1. Classification of the C-shaped root canal orifice.

인 형태를 갖는 경우와 C형 근관의 형태로 연결되는 경우를 구분하여 기록하였으며 C형의 형태는 또 다시 Melton의 분류기준⁵⁾에 따라 I, II, III형으로 분류하였다 (Figure 1).

2) 표준방사선사진에서 C형 근관을 가진 하악 제2대구치의 치근형태 평가

치수강저의 형태가 C형으로 분류된 하악 제2대구치의 치근의 형태를 조사하기 위해 표준방사선사진을 채득하였고, 3명의 교육받은 전공의가 판독대 위에서 확대경을 사용하여 판독하였으며, 평가방법은 3명의 전공의 중 2명 이상의 판독소견이 일치하는 경우를 정답으로 하였다.


근관치료 전과 근관장 측정 및 근관충전 후 채득한 표준방사선 사진을 조합하여 치근단의 형태를 분리형태와 융합형태로 구분하여 분류하였다 (Figure 2).

3) 표준방사선사진에서 C형 근관을 가진 하악 제2대구치 원심근관의 위치 평가

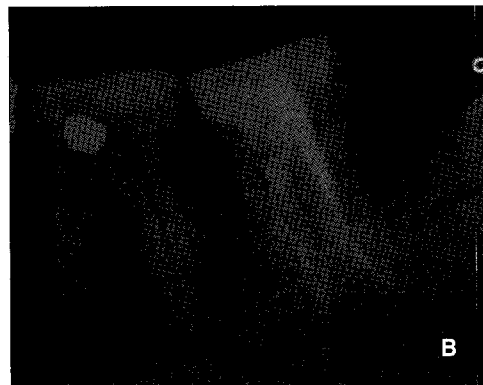
동일한 평가방법으로 C형 근관을 가진 하악 제2대구치의 원심치근에 위치한 원심근관의 위치를 조사하기 위해 근관치료 전과 근관장 측정 및 근관충전 후 채득한 표준방사선 사진을 조합하여 원심근관이 중앙에 위치한 경우와 근심으로 치우친 경우를 구분하여 기록하였다 (Figure 3).

4) 파노라마사진에서 C형 근관을 가진 하악 제2대구치의 좌우 대칭성 평가

C형 근관의 형태를 갖는 하악 제2대구치의 좌우 대칭성 여부를 평가하기 위해 파노라마사진을 채득하였다. 파노라마 상 C형 근관의 형태를 가진 하악 좌, 우측 제2대구치의 치근형태가 일치하는 경우와 일치하지 않는 경우를 구분하여 동일한 평가방법으로 기록하였다 (Figure 4).

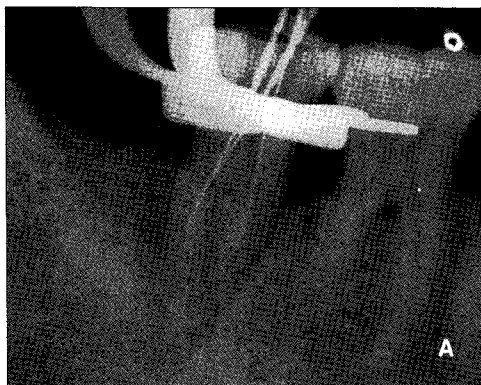


A: Fused root shape

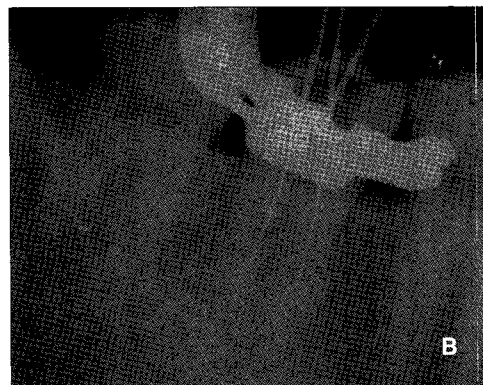

B: Separate root shape

Figure 2. Classification of the C-shaped root shape.



A: Centered distal root canal



B: Mesial shift distal root canal

Figure 3. Classification of the location of the distal root canal in a C-shaped root.

5) 통계처리

C형 근관의 형태를 갖는 하악 제2대구치의 치근형태와 원심근관의 위치 및 좌우 대칭성을 비교분석하기 위해 통계 처리는 컴퓨터 통계 프로그램인 SPSS 10.1 버전을 이용하였으며 빈도분석과 유의성 검정을 위해 사후 검정은 χ^2 검정을 실시하였다.

Ⅲ. 연구성적

1. 치수강저 형태에 따른 하악 제2대구치 C형 근관의 빈도 및 형태

하악 제2대구치의 근관치료 환자 총 227례 중 C형 근관은 82례로 조사되어 C형 근관의 출현율은 36.12%로 나타났다. 총 82례의 C형 근관을 형태별로 분류한 결과, I형은 11례 (13.41%), II형은 50례 (60.96%), III형은 21례 (25.61%)로 분류되었고, 각 유형별 비교 시 II형의 빈도가


가장 높게 나타났으며 각 유형 간 통계학적으로 유의한 차이를 보였다 ($p < 0.01$, Figure 5).

2. 표준방사선사진에서 C형 근관을 가진 하악 제2대구치의 치근형태

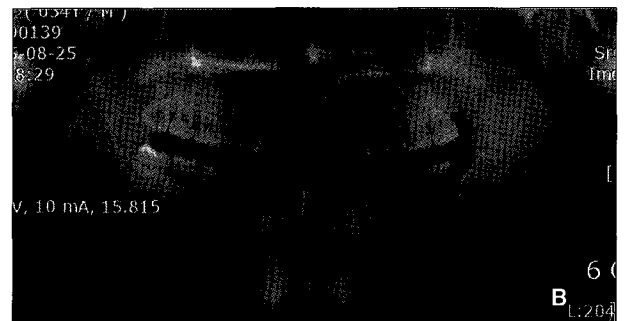
C형 근관을 가진 82례 환자의 표준방사선사진에서 치근의 형태를 비교 시 치근단이 모아지는 치근의 융합형태는 51례 (59.76%), 치근의 분리형태는 31례 (40.24%)로 나타나 분리형태보다는 치근융합형태가 높게 나타났으며 통계학적으로 유의한 차이를 보였다 ($p < 0.01$, Figure 6).

3. 표준방사선사진에서 C형 근관을 가진 하악 제2대구치의 원심근관 위치

C형 근관을 가진 82례 환자의 표준방사선사진에서 원심근관이 원심치근의 중앙에 위치한 경우가 16례 (19.51%),



A: Symmetrical C-shaped root



B: Asymmetrical C-shaped root

Figure 4. Bilateral symmetry of the C-shaped root canal.

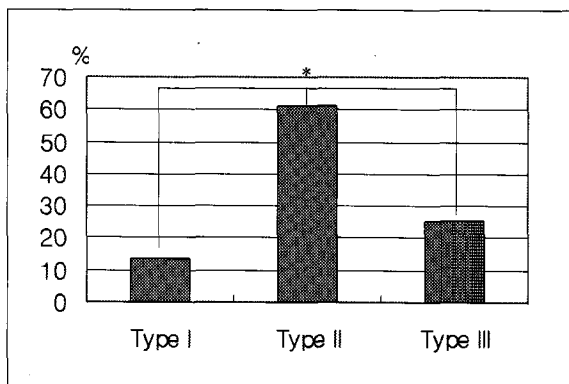


Figure 5. Frequency of the C-shaped root canal types.

*: Significantly different at $p < 0.01$ (χ^2 test)

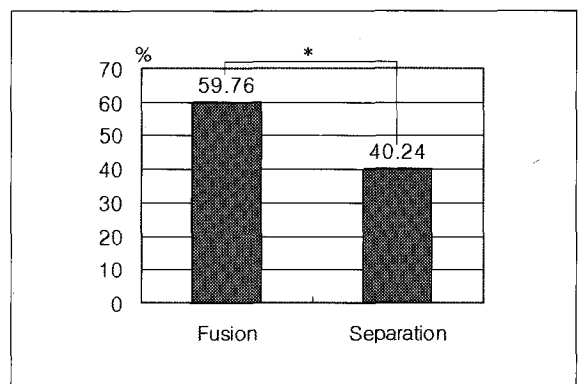


Figure 6. Root shape of the C-shaped mandibular second molar.

*: Significantly different at $p < 0.01$ (χ^2 test)

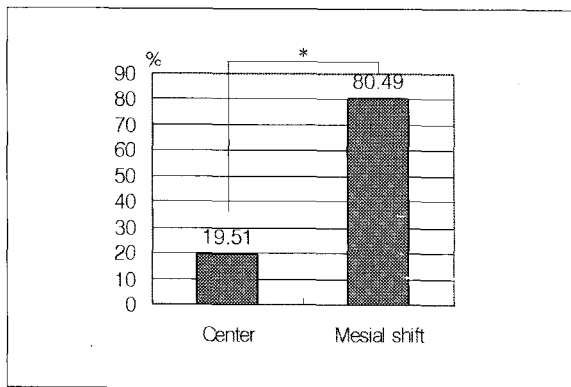


Figure 7. Location of the distal root canal with a C-shaped mandibular second molar.

*: Significantly different at $p < 0.01$ (χ^2 test)

근심측으로 치우쳐 위치한 경우가 66례 (80.49%)로 나타나 원심근관이 원심치근의 중앙에 위치하기보다는 근심측으로 치우쳐 위치하는 경우가 매우 높게 나타났으며 통계학적으로 유의한 차이를 보였다 ($p < 0.01$, Figure 7).

4. 파노라마사진에서 C형 근관을 가진 하악 제2대구치의 좌우 대칭성

C형 근관을 가진 82례 환자의 파노라마사진을 이용하여 하악 제2대구치의 좌우측 형태를 비교한 결과, 8례가 발치로 인해 불가능하였고 나머지 74례에서 57례가 좌우측 형태의 대칭성을 가진 것으로 조사되어 77.03%의 좌우대칭율을 보였다.

IV. 총괄 및 고안

그동안 하악 제2대구치의 C형 근관에 관한 많은 형태학적 연구가 이루어졌다^{2,3,8-10)}. C형 근관의 해부학적 형태를 유형별로 분류하기 위해서는 방사선사진^{3,10,13)}, 치아의 투명표본^{2,14)}, 치아의 횡절단면^{8,15,16)}, 컴퓨터 단층촬영^{9,17)} 등이 이용되고 있다.

Cooke와 Cox¹⁾에 의하면 C형 근관은 치료 전 방사선 상에서 일반적인 형상으로 나타나기 때문에 진단하기 어려우나 두개의 치근이 융합되거나 서로 근접해있고 커다란 원심근관을 가지며 상대적으로 근심근관은 좁게 나타나고 두 근관 사이에 치근 이개부를 관통하여 또 다른 근관이 있는 것처럼 보이는 특징적인 형상을 갖기 때문에 면밀히 관찰하면 C형 근관을 미리 예측할 수 있다고 하였다. 또한, Melton 등⁸⁾에 의하면 방사선 사진보다는 근관치료 후 지속되는 동통이나 치근단 병변의 존재 및 불완전하게 충전된 근관이

있는 하악 제2대구치의 재근관치료 시 치수강저의 임상적인 소견을 통해 C형 근관을 발견할 수 있다고 보고한 바 있다. 이와같이 C형 근관을 가진 하악 제2대구치의 근심치근과 원심치근은 협측 또는 설측으로 융합되어있기 때문에 방사선 사진을 통해 C형 근관을 예측하기는 매우 어려우며 근관치료를 위한 외동형성을 위해 치수강을 개방한 후에 치수강저의 근관 입구형태를 확인함으로써 C형 근관을 인지하는 경우를 흔히 볼 수 있다. 본 연구에서도 하악 제2대구치의 근관치료 환자를 통해 C형 근관의 빈도를 조사하기 위해 방사선사진에 의존하기 보다는 미리 근관치료 시 치수강저의 형태를 조사하여 기록지에 기록하였으며 Figure 1과 같이 C자 형태로 근관끼리 서로 연결된 경우를 C형 근관으로 간주하였다.

인종에 따른 C형 근관의 발현빈도에 관해 Cooke와 Cox¹⁾, Weine³⁾은 코카시안계에서 2.7 - 8%, Al-Fouzan¹⁸⁾은 사우디 아라비아계에서 10.6%, Haddad 등¹⁹⁾은 레바논계에서 19.1%라고 보고한 반면, Yang 등²⁾은 하악 제2대구치에서의 C형 근관은 중국인에서 31.5%로 나타났으며, Manning¹⁴⁾은 다른 인종보다 아시안계에서 더 호발한다고 보고하였다. 최근 한국인에 관한 Seo와 Park²⁰⁾의 연구에서 C형 근관은 32.7%로 더 많은 빈도를 보인다고 보고된 바 있다. 본 연구에서도 C형 근관은 총 227례의 하악 제2대구치의 근관치료 환자에서 82례로 나타났으며 발현빈도는 36.12%로 타 인종보다 훨씬 높은 빈도를 보였다. 이러한 결과는 본 연구 조사대상이 대부분 개인치과의원을 통해 의뢰된 환자로서 근관치료 중이나 후에 지속되는 출혈과 동통, 또는 근관충전의 어려움으로 인하여 저충전 및 소실되지 않은 치근단 병변을 가진 하악 제2대구치의 증례가 많아 근관치료 시 해부학적으로 다양한 형태로 인해 근관치료가 어려운 C형 근관과 관련되었기 때문에 발현빈도가 상대적으로 높게 나타난 것으로 생각된다.

본 연구결과 C형 근관의 유형별 빈도에서 C모양 근관과 분리된 하나의 근관을 갖는 세미콜론 (;) 형태의 제 II형이 가장 많은 경향을 보였으며 그 다음으로 III형, 마지막으로 I형이 가장 적은 유형으로 나타나 세 가지 유형 간 통계학적으로 유의한 차이를 보였다. 이 결과는 Yang²⁾과 Haddad 등¹⁹⁾이 C형 근관의 유형별 비교에서 제 II형이 가장 많다고 보고한 결과와 유사하게 나타났다. 반면, Manning¹⁴⁾은 하악 제2대구치의 C형 근관에 관한 투명표본 상의 연구에서 유형별 형태는 두 개 또는 그 이상의 명확히 분리된 근관을 갖는 제 III형이 가장 많으며 연령에 따른 상아질 침착으로 인해 C형 근관의 형태도 변하며 50세 이상의 환자는 제 III형을 갖는 경향이 많다고 언급하여 본 연구의 결과와는 다소 다르게 나타났다. 이러한 결과는 실제 본 연구에서 근관치료를 위한 외동형성 후 치수강저의 형태가 C자 형태로 서로 연결되어있어 명확히 독립된 2개 또는 그 이상의 근관입

구로 구분하기가 애매한 경우 근관충전 후 방사선 사진을 촬영하여 3개로 분리되어 치근단으로 향하는 경우만을 제 III형으로 평가했기 때문에 상대적으로 제 II형보다 적은 빈도를 보인 것으로 생각되며 연령에 따른 유형별 형태를 분류하지 않았기 때문으로 사료된다. C형 근관의 유형별 형태 중 빈도가 높은 제 II형 근관에 관해 Yang 등²⁰은 이 형태에서 분리된 근관은 치근의 융합방향에 따라 근심협축 또는 근심설축 근관이며, 이 근관은 C형 근관보다 더 길이가 짧다고 보고한 바 있다.

Lambrianidis 등¹⁰은 성공적인 근관내 내용물의 제거, 기구조작, 충전, 특히 근관 내 포스트를 식립하는 경우 방사선사진을 통해 C형 근관을 미리 인지하는 것은 매우 중요하다고 언급하였으며, 근관치료 전과 근관장 축적 시, 그리고 근관충전 후 촬영한 방사선사진을 통해 C형 근관을 인지할 수 있는지를 조사하여 각각의 방사선사진을 통해 C형 근관을 판단하는 것보다는 모두를 조합하여 판단하는 것이 더욱 효과적이었으며 이 중 근관장 축적을 위한 방사선사진이 C형 근관을 인지하는데 가장 효과적인 반면 근관치료 전 방사선사진을 통해 C형 근관을 진단하는 것이 가장 비효과적이었다고 보고하였다. 따라서 본 연구에서는 하악 제2대구치 근관치료 환자의 방사선사진을 통해 C형 근관을 판단하기 보다는 방향을 달리하여 치수강 개방 시 치수강저의 근관입구 형태가 C형 근관인 경우의 방사선사진을 조사대상으로 하였으며 정확성을 기하기 위해 3명의 교육받은 전공의가 하악 제2대구치의 치근융합 형태 및 원심근관의 근심축 변위형태를 판독하여 2명 이상의 소견이 일치하는 경우를 정답으로 하고 그 결과와 C형 근관과의 상관관계를 조사해보고자 하였다. 본 연구 결과 치근융합형태를 보이는 빈도는 59.76%로 나타났으며, 원심치근의 근관이 근심축으로 치우친 변위형태는 80.49%의 빈도로 나타나 방사선사진을 통해 C형 근관을 미리 예측할 경우 하악 제2대구치의 치근융합형태를 관찰하기보다는 원심근관이 근심축으로 치우치는 변위형태를 관찰하는 것이 더 유리할 것으로 생각되었다. 이러한 결과는 Cooke와 Cox¹¹가 C형 근관을 가진 하악 제2대구치의 근심치근과 원심치근은 협축 또는 설축으로 얽게 융합되어 방사선 사진을 통해 일반적인 분리형상으로 나타나기 때문에 치근의 융합형태를 근거로 C형 근관을 예측하기는 매우 어렵다고 보고한 결과와 매우 유사하게 나타났다.

그러나 Fan 등¹⁷은 C형 근관을 갖는 하악 제2대구치의 방사선사진에서 형태학적 특징을 연구하여 근관이 치근단으로 주행하는 형태를 잘 관찰하면 C형 근관을 예측할 수 있다고 보고하였으며 이 결과는 본 실험에서 원심근관이 근심축으로 치우쳐 변위되어 이개부위에 근접하는 형태를 갖는 경우 C형 근관을 예측하는 것이 더 유리하다는 결과와 유사하게 나타났다.

근관의 해부학적 형태이상은 대부분 좌우 대칭성을 보인다. Sabala 등²¹은 하악에서 한쪽에 위치한 융합형태의 치근을 가진 C형 근관의 좌우 대칭성은 73.9%를 나타낸다고 보고하였다. 본 연구 결과에서도 C형 근관을 가진 하악 제2대구치의 파노라마 사진에서 좌우 대칭성을 보이는 경우는 77.03%로 이와 유사한 결과를 나타냈다. 따라서 근관치료 시 C형 근관을 가진 하악 제2대구치의 경우라면 반대편의 경우도 C형 근관일 확률이 높다는 것을 알 수 있었다.

C형 근관의 성공적인 근관치료를 위해서는 다양한 해부학적 형태를 먼저 인식하는 것이 매우 중요하며, 비록 근관치료 전 방사선 사진이라 할지라도 면밀히 치근단 형태와 근관의 주행형태를 잘 관찰하면 예측이 가능하리라 생각된다.

Melton 등²²은 근관치료를 마무리한 C형 근관의 치아에서 발수되지 않고 기구조작이 전혀 되지 못한 근관 내 공간이 매우 많다고 보고한 바 있다. 이런 이유 때문에 도달이 불가능한 부위의 발수를 위해 초음파 기구의 사용을 주장했으나, Langeland 등²³과 Reynolds 등²⁴은 좁고 만곡된 근관에서는 수작업을 통한 기구조작이 발수 및 세척능력에 있어서 더 우수하다고 보고했다. 따라서 C형 근관의 연결부위는 기구의 도달이 불가능하여 5.25% 차아염소산 나트륨 용액을 이용한 근관 내 내용물의 용해가 요구되며 풍부한 세척과 더불어 근관내로 더 깊이 세척액을 침투시키는 것이 중요하다고 할 수 있다.

또한, 근관을 성형 및 확대할 경우에는 근관입구 부위를 치료하기 전에 미리 확대하는 것이 근관내 세척액의 깊은 침투를 허락하여 기구도달이 불가능한 부위의 치수제거가 용이하리라 사료되며, C형 근관의 충전은 Walid¹¹와 Liewehr 등¹²이 보고한 바와 같이 기존의 측방가압 충전법보다는 열가소성 충전법을 이용하여 충전용 시멘트와 연화된 거터퍼처가 근관내의 불규칙하고 좁은 연결부위로 확산되도록 충전하는 것이 효과적일 것으로 생각된다.

흔히 C형 근관의 치료 중에 발생하는 부작용으로 Chai와 Thong¹⁵은 치근외면과 근관사이에 상아질의 양이 매우 적어 과도한 기구조작으로 인해 strip perforation 등 많은 실수가 발생할 수 있다고 보고하였다.

이와 같이 C형 근관의 근관치료는 특이한 해부학적 형태 때문에 많은 어려움이 있다고 보고되고 있지만, 특별히 효과적인 기구조작이나 충전방법에 대한 연구는 극히 미미한 실정이다. 따라서 향후 C형 근관의 기구조작 및 충전술식에 관한 많은 연구가 진행되어야 할 것으로 사료된다.

V. 결 론

C형 근관은 복잡한 근관계의 형태로 인해 임상가가 미리 인지하지 못한 경우 근관치료 시 많은 어려움에 직면하곤 한다. 본 연구에서는 하악 제2대구치의 근관치료 환자에서

C형 근관의 형태별 빈도를 알아보고 방사선 사진 상 C형 근관계의 형태학적 특징과의 관련성을 비교평가하고자 본 연구를 시행하였다. 1998년부터 2005년까지 조선대학교 치과병원 보존과에 내원한 227례의 하악 제2대구치 근관치료 환자의 의무기록지를 조사한 후 임상에서 근관치료 시 기록된 치수강지의 형태와 해당환자의 방사선 사진을 기초 자료로 다음과 같은 결론을 얻었다.

1. 하악 제2대구치의 근관치료 환자 총 227례 중 C형 근관의 경우는 82례 (36.12%)로 나타났고, 유형별로 I형은 11례 (13.41%), II형은 50례 (60.96%), III형은 21례 (25.61%)로 분류되어 II형이 가장 많은 빈도로 나타났으며 3가지 유형 간 통계학적으로 유의한 차이를 보였다 ($p < 0.01$).
2. C형 근관을 가진 82례 환자의 표준방사선사진에서 치근의 형태를 비교 시 치근단이 모아지는 치근의 융합형태는 51례 (59.76%), 치근의 분리형태는 31례 (40.24%)로 나타나 분리형태보다는 치근융합형태가 높게 나타났으며 통계학적으로 유의한 차이를 보였다 ($p < 0.01$).
3. C형 근관을 가진 82례 환자의 표준방사선사진에서 원심근관이 원심치근의 중앙에 위치한 경우가 16례 (19.51%), 근심측으로 치우쳐 위치한 경우가 66례 (80.49%)로 나타나 원심근관이 원심치근의 중앙에 위치하기보다는 근심측으로 치우쳐 위치하는 경우가 매우 높게 나타났으며 통계학적으로 유의한 차이를 보였다 ($p < 0.01$).
4. C형 근관을 가진 82례 환자의 파노라마사진에서 하악 제2대구치의 좌우측 형태를 비교한 결과, 8례가 발치로 인해 불가능하였고 나머지 74례에서 57례 (77.03%)가 좌우측 형태의 대칭성을 가진 것으로 나타났다.

이상을 종합해볼 때 하악 제2대구치 C형 근관은 한국인에서 많은 빈도를 보였으며, 근관치료 시 환자의 방사선 사진을 잘 활용하여 치근단의 형태와 원심근관의 위치를 주의 깊게 관찰하면 C형 근관을 미리 예측할 수 있을 것으로 사료된다.

참고문헌

1. Cooke HG, Cox FL. C-shaped canal configurations in mandibular molars. *J Am Dent Assoc* 99:836-839, 1979.
2. Yang ZP, Yang SF, Lin YL. C-shaped root canals in mandibular first molars in Chinese population. *Endod Dent Traumatol* 4:160-163, 1988.
3. Weine FS, Members of Arizona Endodontic Association. The C-shaped mandibular second molar: incidence and other considerations. *J Endod* 24:372-375, 1998.
4. Danker E, Friedman S, Stbholz A. Bilateral C shaped

- configuration in maxillary first molars, *J Endod* 16:601-603, 1990.
5. De Moor RJG. C-shaped root canal configuration in maxillary first molars. *Int Endod J* 35:200-208, 2002.
6. Bolger WL, Schindler WG. A mandibular first molar with a C-shaped root configuration. *J Endod* 14:515-519, 1988.
7. Rice RT, Gilbert BO. An unusual canal configuration in mandibular first molar. *J Endod* 13:513-515, 1987.
8. Melton DC, Krell KV, Fuller MW. Anatomical and histological features of C-shaped canals in mandibular second molars. *J Endod* 17:384-388, 1991.
9. Fan B, Cheung GS, Fan M, Gutmann JL, Bian Z. C-shaped Canal System in Mandibular Second Molars: Part I-Anatomical Features. *J Endod* 30:899-903, 2004.
10. Lambrianidis T, Lyroudia K, Pandelidou O, Nicolaou A. Evaluation of periapical radiographs in the recognition of C-shaped mandibular second molars. *Int Endod J* 34:458-462, 2001.
11. Walid N. The Use of Two Pluggers for the Obturation of an Uncommon C-Shaped Canal. *J Endod* 26:422-424, 2000.
12. Liewehr FR, Kulild JC, Primack PD. Obturation of a C-Shaped Canal Using an Improved Method of Warm Lateral Condensation. *J Endod* 19:474-477, 1993.
13. Ricucci D, Pascon EA, Langeland K. Long-Term Follow-Up on C-Shaped Mandibular Molars. *J Endod* 22:185-187, 1996.
14. Manning SA. Root canal anatomy of mandibular second molars. Part II C-shaped canals. *Int Endod J* 23:40-45, 1990.
15. Chai WL, Thong YL. Cross-sectional Morphology and Minimum Canal Wall Widths in C-shaped Roots of Mandibular Molars. *J Endod* 30:509-512, 2004.
16. Lyroudia et al. 3D Reconstruction of Two C-Shape Mandibular Molars. *J Endod* 23:101-104, 1997.
17. Fan B, Cheung GS, Fan M, Gutmann JL, Fan W. C-shaped canal system in mandibular second molars: Part II-Radiographic Features. *J Endod* 30:904-908, 2004.
18. Al-Fouzan KS. C-shaped root canals in mandibular second molars in a Saudi Arabian population. *Int Endod J* 35:499-504, 2002.
19. Haddad GY, Nehme WB, Ounsi HF. Diagnosis, Classification, and Frequency of C-Shaped Canals in Mandibular Second Molar in the Lebanese Population. *J Endod* 25:268-271, 1999.
20. Seo MS, Park DS. C-shaped root canals of mandibular second molars in a Korean population: clinical observation and in vitro analysis. *Int Endod J* 37:139-144, 2004.
21. Sabala CL, Benenati FW, Neas BR. Bilateral root or root canal aberrations in a dental school patient population. *J Endod* 20:38-42, 1994.
22. Martin H, Cunningham WT, Norris JP, Cotton WR. Ultrasonic vs. hand filing of dentin: a quantitative study. *Oral Surg* 49:79-84, 1980.
23. Langeland K, Liao K, Pascon EA. Working-saving devices in endodontics: efficiency of sonic and ultrasonic techniques. *J Endod* 11:499-510, 1985.
24. Reynolds MA, Madison S, Walton RE, Krell KV, Rittman BR. An intro histological comparison of the step-back, sonic and ultrasonic instrumentation techniques in small, curved root canals. *J Endod* 13:307-314, 1987.

국문초록

하악 제2대구치의 C형 근관계에 관한 연구

이동균 · 박준모 · 황호길*

조선대학교 대학원 치의학과 치과보존학교실

C형 근관은 복잡한 근관계의 형태로 인해 임상가가 미리 인지하지 못한 경우 근관치료 시 많은 어려움에 직면하곤 한다. 본 연구에서는 하악 제2대구치의 근관치료 환자에서 C형 근관의 형태별 빈도를 알아보고 방사선 사진 상 C형 근관계의 형태학적 특징과의 관련성을 비교 평가하고자 본 연구를 시행하였다. 1998년부터 2005년까지 조선대학교 치과병원 보존과에 내원한 227례의 하악 제2대구치 근관치료 환자의 의무기록지를 조사한 후 임상에서 근관치료 시 기록된 치수강저의 형태와 해당환자의 방사선 사진을 기초자료로 다음과 같은 결론을 얻었다. 하악 제2대구치 C형 근관은 한국인에서 많은 빈도를 보였으며, 근관치료 시 환자의 방사선 사진을 잘 활용하여 치근단의 형태와 원심근관의 위치를 주의깊게 관찰하면 C형 근관을 미리 예측할 수 있을 것으로 사료된다.

주요어: C형 근관, 하악 제2대구치, 방사선 사진, 치수강저, 원심근관