

## 우측 둔부를 침범한 위장관 간질 종양 - 1예 보고 -

한양대학교 의과대학 정형외과학교실, 병리학교실\*

김태승 · 황건성 · 김기천 · 박문향\*

위장관 이외의 장소에서 위장관 간질 종양(Gastrointestinal stromal tumor, GIST)이 발생하는 경우는 매우 드물기 때문에 일차적 병소가 아닌 전이 병소로 진단되는 경향이 있다. 이에 본 저자들은 25세 남자에서 좌측 둔부 중둔근, 소둔근에서 발생한 위장관 간질 종양이 복부의 일차 병소없이 인접한 장골 및 천골을 침범한 1례를 경험하였다. 이에 위장관의 간질 종양(Extragastrintestinal stromal tumor, EGIST)이라는 진단명과 함께 보고하고자 한다.

**색인 단어:** 위장관의 간질 종양, 위장관 간질 종양, 골반부

위장관 간질 종양(Gastrointestinal stromal tumor, GIST)은 그 명칭이 의미하는 바와 같이, 대부분 위장관의 간질 세포에서 기원하며 위장관 부위에서 발생한다. 이 종양은 대부분 Cajal 간질 세포를 포함하고 있으며, 면역 조직화학 염색에서 CD34<sup>10)</sup>, CD117 (C-kit)<sup>2)</sup> 등에 양성을 나타낸다. 특히 CD117은 Cajal 간질 세포 표지자로서 tyrosine kinase를 활성화시켜 종양을 유발하므로 위장관 간질 종양의 가장 좋은 표식자로 평가되고 있다<sup>5)</sup>. 따라서 위장관 외부의 종물이 CD117에 양성을 나타낸다면, 위장관 간질 종양이 위장관 이외의 지역에서 발생함을 시사한다.

이에 본 저자들은 우측 둔부의 중둔근 및 소둔근 심부에서 발생하여, 장골을 파괴하고 골반 내부 장골근에 걸쳐 커다란 종괴를 형성하였던, 매우 드문 일차

성 위장관 간질 종양을 경험하였기에 위장관의 간질 종양(Extrastromal stromal tumor, EGIST)으로서 문헌 고찰과 함께 보고하고자 한다.

### 증 례

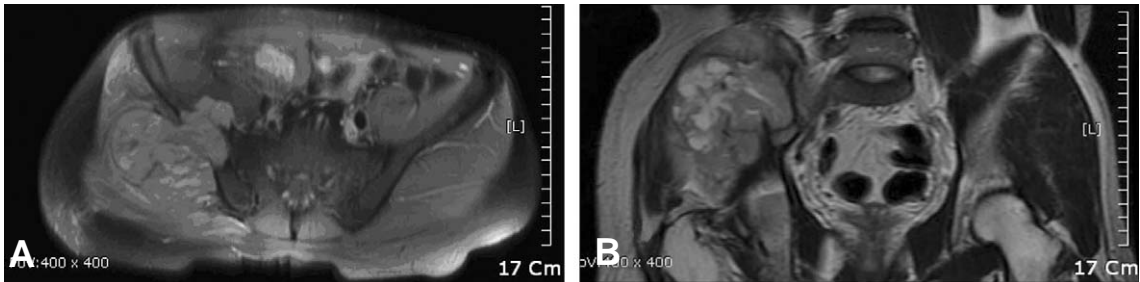
25세 남자 환자로서 우측 둔부 동통을 주소로 내원하였다. 이학적 소견상 우측 둔부에 주먹 크기의 동통을 동반한 유동성 종괴가 촉진되었다. 자기 공명 영상 소견상 8.3×8.3×12 cm 크기의 종괴가 우측 둔부의 중둔근, 소둔근의 심부에서 시작하여 내측으로 장골을 파괴하고 장골근까지 침범하는 양상이었으며, 일부는 우측 천장 관절 부위까지 연장된 소견을 보였다(Fig. 1). 세침 흡인 생검 시행에서 방추상 세포 육종(spindle cell sarcoma)을 보

\*통신저자: 황 건 성

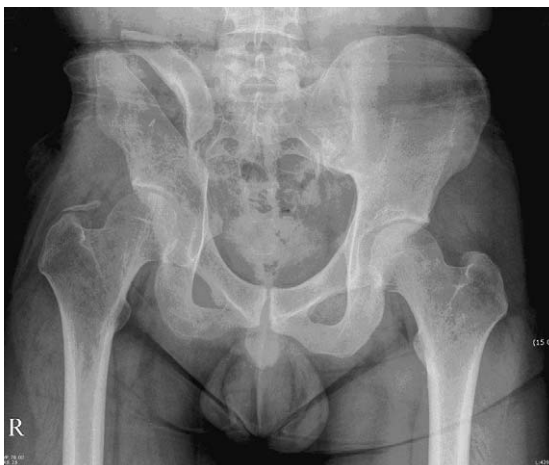서울특별시 성동구 행당동 17

한양대학교 의과대학 서울병원 정형외과학교실

Tel: 02) 2290-8479, 8485, Fax: 02) 2299-3774, E-mail: whangks@hanyang.ac.kr



**Fig. 1.** (A) T2-weighted magnetic resonance imaging (axial cut) shows tumor mass involving gluteus medius, gluteus minimus and iliacus muscle. (B) T2-weighted magnetic resonance imaging (coronary cut) shows tumor mass involving right gluteus muscle and extending to iliacus muscle through pelvic bone.



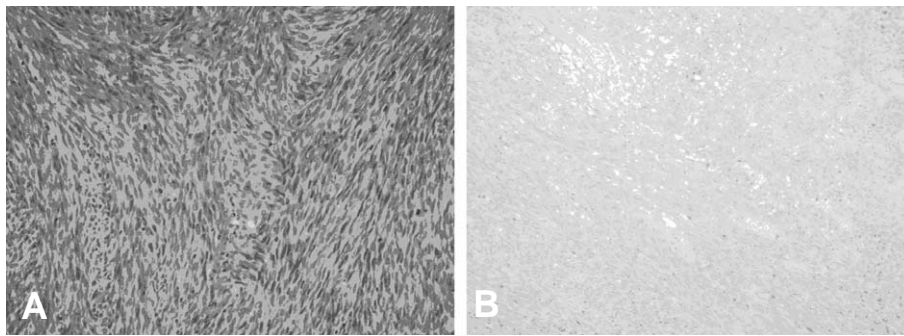
**Fig. 2.** Post-op anteroposterior view shows right iliac bone disconnected after resection of tumor tissue.

여 광범위 절제 수술을 계획하였다. 피부절개는 전 상장골극에서 장골연을 따라 후하장골극까지 연장하였으며, 병소의 접근은 장골 내외측으로 병행하였다. 중둔근, 소둔근, 장골근을 비롯하여 장골의 종괴 주변부, 천골의 일부를 포함하는 광범위 절제술을 시행하였다(Fig. 2). 절제된 종괴는 육안적으로는 회백색의 고형성분으로 구성되었으며, 점액성과 낭포성의 변화를 가지고 있었다. 병리조직학적 소견상 방추상 세포(spindle cell)의 고급성 육종 형태를 나타내었고, 면역조직화학 검사상 S-100, Cytokeratin, EMA, Cam5.2, AE1에는 음성 반응을 보였으나, Vimentin, CD34, CD99, C-kit에 양성 반응을 나타내었다. 미분화 활막육종, 악성 말초신경초 종양, 미분화 섬유육종과도 감별을 해야 하지만, 특별히 CD34, C-kit에 양성 반응을 나타내어 위장관 간질 종양이 위장관 및 복부외에 발생한

것으로 최종 진단하였다(Fig. 3). 이후 Adriamycin과 Cisplatin을 사용하여 6차에 걸친 항암 화학요법을 시행하였다. 그러나, 10개월 후 우측 옆구리에서 종괴가 촉지되었으며, 자기 공명 영상 검사상 3.3×3.4×4.3 cm 크기의 피하층에 위치하는 종괴를 확인할 수 있었고, 이전 수술부위와는 떨어져 있었다. 수술적 절제를 하였으며, 조직검사에서 원발 부위와 같은 소견으로 나타나 전이 병변으로 판단하였으며, 이어서 방사선 치료를 시작하였다. 수술 후 3년이 지나도록 더 이상의 재발 또는 전이 소견은 나타나지 않고 있다.

## 고 찰

위장관에서 발생하는 대부분의 간질 종양은, 초기에는 평활근 세포에서 기원한다고 알려져 왔으나, 1983년 Mazur과 Clark<sup>8)</sup>가 면역 조직 화학적 연구를 통하여, 대부분의 경우 근세포보다는 신경 세포에서 기원한다고 보고한 이래로, 위장관벽을 구성하는 여러 세포에서 발생할 수 있다는 포괄적 의미를 지닌 위장관 간질 종양(Gastrointestinal stromal tumor, GIST) 이라는 새로운 용어를 사용하게 되었다. 최근에는 면역 조직화학, 초 미세구조(ultra-structure) 연구를 통하여 아형 분류에 대한 관심을 기울이고 있다. Kindblom<sup>9)</sup> 등은 대부분 위장관 간질 종양 세포가 위장관 pacemaker cell, 즉 Cajal 간질 세포와 유사한 표현형을 가진 세포로 이루어져 있는 것을 확인하였다. Cajal 간질 세포는 Auerbach's plexus을 구성하며 면역 조직 화학적으로 CD117 양성을 보이고 있다. Kindblom<sup>9)</sup> 등은 평활근 종양을 제외한 모든 위장관 간질 종양에서



**Fig. 3.** (A) Tumor histology is characterized by interlacing fasciculi of spindle cells (hematoxylin-eosin stain; original magnification  $\times 200$ ). (B) Tumor cells are strongly positive for C-kit (CD117).

CD117이 표현되고 있음을 확인하였고, 이것을 위장관 pacemaker cell 종양 (gastrointestinal pacemaker cell tumor, GIPACT)으로 분류하였다. 최근 연구에 의하면 GIST의 95% 이상이 면역조직화학적으로 CD117에 과표현 (overexpression)을 보이고 있다<sup>4)</sup>. 한편, 위장관이 아닌 다른 부위에 위치하면서 조직학적으로는 GIST와 유사하면서도 통상적인 방추상 (spindled) 또는 상피양 평활근육종 (epithelioid leiomyosarcoma)과는 다르며 면역조직 화학적으로 CD117에 강한 양성을 보이는 종양들이 보고되고 있는 바, 이에 대하여 위장관의 간질 종양 (extragastrointestinal stromal tumor, EGIST)이라는 용어가 사용되고 있다.

Agaimy와 Wunsch<sup>1)</sup>는 형태학적, 면역조직화학적으로 전형적인 GIST의 양상을 나타내는 200례의 종양을 분석한 결과, EGIST는 14례 (7%)로 보고하였으나, 11례는 위장관벽에서 과성장한 것이었기 때문에, 실제 EGIST는 3례 (1.5%)이었다. 그리고, 이 가운데 1례는 골반부에서 발생했다고 하였다. 따라서 EGIST는 위장관에서 기원하였지만 위장관 외로 성장을 한 것, 또는 위장관의 Cajal 간질 세포의 표현형을 가지는 조직에서 발생한 것으로 여겨진다. 본 저자들도 본 증례에 대해 PET-CT등을 이용하여 복부내에서 종양의 기원을 찾아 보았지만 발견되지 않았다.

위장관 간질 종양도 대부분의 다른 종양과 마찬가지로 수술적 치료가 핵심이다. 더욱이 GIST는 일반적 세포 독성 화학치료에 잘 반응을 안하므로, 우선적으로 수술이 유일하고도, 효과적인 방법인 것으로 알려져 있다. 본 증례는 수술 후 adriamycin, cis-

platin을 6차례에 걸쳐 투약한 후 재발을 보이지 않았다. 최근에는 C-kit tyrosine kinase 억제제인 imatinib, sunitinib (Sutent)에 대한 연구가 진행 중이다<sup>3)</sup>.

Reith 등<sup>9)</sup>은 48례의 연구를 통하여, 크기와 치료 결과의 상관 관계보다는, 오히려 세포 증식도, 유사 분열 정도, 괴사의 정도 등이 예후에 영향을 미치는 통계학적 위험인자라고 하였다. Takashi 등<sup>7)</sup>도 전립선에서 발생한 약 18 cm의 EGIST의 수술적 치료 경험을 통하여, 크기에 상관없는 적극적인 치료를 강조하였다. 본 저자들도 우측 둔부에서 발생한 약 12 cm의 종양을 적극적 절제와 더불어 화학 약물요법 후 양호한 결과를 얻을 수 있었다.

## REFERENCES

- 1) **Agaimy A, Wunsch PH:** Gastrointestinal stromal tumours: a regular origin in the muscularis propria, but an extremely diverse gross presentation. A review of 200 cases to critically re-evaluate the concept of so-called extra-gastrointestinal stromal tumours. *Langenbecks Arch Surg*, 391:322-329, 2006.
- 2) **De Silva CM, Reid R:** Gastrointestinal stromal tumors (GIST): C-kit mutations, CD117 expression, differential diagnosis and targeted cancer therapy with Imatinib. *Pathol Oncol Res*, 9:13-19, 2003.
- 3) **Demetri GD, van Oosterom AT, Garrett CR, et al:** Efficacy and safety of sunitinib in patients with advanced gastrointestinal stromal tumour after failure of imatinib: a randomised controlled trial. *Lancet*, 368:1329-1338, 2006.
- 4) **Fletcher CD, Berman JJ, Corless C, et al:**

- Diagnosis of gastrointestinal stromal tumors: a consensus approach. *Int J Surg Pathol*, 10:81-89, 2002.
- 5) **George S, Desai J:** Management of gastrointestinal stromal tumors in the era of tyrosine kinase inhibitors. *Curr Treat Options Oncol*, 3:489-496, 2002.
- 6) **Kindblom LG, Remotti HE, Aldenborg F, Meis-Kindblom JM:** Gastrointestinal pacemaker cell tumor (GIPACT): gastrointestinal stromal tumors show phenotypic characteristics of the interstitial cells of Cajal. *Am J Pathol*, 152:1259-1269, 1998.
- 7) **Kobayashi T, Teruya M, Shimizu S, et al:** Giant extragastrintestinal stromal tumor. *Am J Surg*, 188: 191-192, 2004.
- 8) **Mazur MT, Clark HB:** Gastric stromal tumors. Reappraisal of histogenesis. *Am J Surg Pathol*, 7: 507-519, 1983.
- 9) **Reith JD, Goldblum JR, Lyles RH, Weiss SW:** Extragastrintestinal (soft tissue) stromal tumors: an analysis of 48 cases with emphasis on histologic predictors of outcome. *Mod Pathol*, 13:577-585, 2000.
- 10) **Van de Rijn M, Hendrickson MR, Rouse RV:** CD34 expression by gastrointestinal tract stromal tumors. *Hum Pathol*, 25:766-771, 1994.

## Abstract

### Extragastrintestinal Stromal tumor Developed in Right Buttock - A Case Report -

**Tai-Seung Kim, M.D., Kuhn-Sung Whang, M.D.,  
Ki-Chun Kim, M.D., Moon-Hyang Park, M.D.\***

*Departments of Orthopaedic Surgery and Pathology\*,  
Hanyang University College of Medicine, Seoul, Korea*

---

Gastrointestinal stromal tumor (GIST) occurring outside the gastrointestinal tract is uncommon. When GIST is found outside the gastrointestinal tract, it has greater possibility to be diagnosed with metastatic lesion from other primary focus. But it rarely occurs in extragastrintestinal tract primarily, and then even outside abdomen. We experienced one case of GIST occurred from right buttock area of 25 year-old man. We could not find out the primary focus in abdomen. The tumor was developed inside gluteus medius and minimus and extended to pelvic inner area destroying iliac bone and adjacent sacrum. Here, we report the case of GIST with terminology of extragastrintestinal stromal tumor (EGIST).

**Key Words:** Extragastrintestinal stromal tumor, Gastrointestinal stromal tumor, Pelvis

---

#### Address reprint requests to

Kuhn-Sung Whang, M.D.  
Department of Orthopaedic Surgery, College of Medicine, Hanyang University,  
17 Haengdang-dong, Seongdong-gu, Seoul, 133-792, Korea  
TEL: 82-2-2290-8479, FAX: 82-2-2299-3774, E-mail: whangks@hanyang.ac.kr