대한족부족관절학회지: 제11권 제2호 2007
J Korean Foot Ankle Soc. Vol. 11. No. 2. pp.123-129, 2007

후족부 질환이 있는 환자에서 Kager씨 삼각의 단순 방사선 상의 변화

성균관대학교 의과대학 강북삼성병원 정형외과학교실, 재활의학과교실*

김유진 · 신헌규 · 김종민 · 이용택* · 장기웅

Radiological Change of Kager's Triangle in Patients with Retrocalcaneal Disorders

Eugene Kim, M.D., Hun-Kyu Shin, M.D., Jong-Min Kim, M.D.,
Yong-Taek Lee, M.D.*, Ki-Woong Chang, M.D.

Department of Orthopedic Surgery, Department of Physical Medicine & Rehabilitation, Kangbuk Samsung Hospital, Sungkyunkwan University College of Medicine, Seoul, Korea*

=Abstract=

Purpose: The aim of this study was to analyze radiological change of Kager's triangle in patients with retrocalcaneal disorders.
Materials and Methods: Areas of Kager's triangle and calcaneus were calculated with Heron's Formula. Average of area ratio (area of Kager's triangle / area of calcaneus) was calculated for comparison and analysis, according to disease activity and aging process. One-tailed Z-test was done with the average of area ratio.
Results: Average of area ratio (area of Kager's trianlge / area of calcaneous) tends to decrease according to aging process and disease existence.
Conclusion: Because area of Kager's triangle in patients with retrocalcaneal disorders tends to change according to disease activity and aging process, we should consider clinical correlation between the anatomical structure of Kager's triangle and retrocalcaneal symptoms.

Key Words: Kager's triangle, Kager's fat pad, Retrocalcaneal bursitis, Achilles tendinitis, Hindfoot disorder

서 론

Kager씨 삼각(Kager's triangle)은 족관절 측면 방사선 사진에서 날카롭게 경계지워져서 방사선이 투과되는 영역으로 주로 밑면이 높이보다 작은 예각 삼각형 모양을 이루고 있다. 이 단순 방사선 상의 삼각형 내에 Kager씨 지방 패드라고 불리우는 지방 조직으로 해부학적 구조물을 이룬다[1-5].

Kager씨 삼각의 단순 방사선 상 경계선을 이루는 해부학적인 구조물은 전방에 장무지굴근 및 건, 후방에 아킬레스건, 하방에는 종골의 상부 피질이 있다. 즉 Kager씨 삼각을

• Address for correspondence
Hun-Kyu Shin, M.D.
Department of Orthopaedic Surgery, Kangbuk Samsung Hospital, 108, Pyung-dong, Jongro-gu, Seoul, 110-746, Korea,
Tel: +82-2-2001-2168 Fax: +82-2-2001-2176
E-mail: coolhkshin@skku.edu
* 본 논문의 요지는 2006년도 대한족부족관절학회 추계학술대회에서 발표되었음.

이루는 해부학적 구조물 안에 Kager씨 지방 패드가 존재하는 것이다(Fig. 1,5)[6-8].

후족부 동통을 유발하는 흔한 원인으로 아킬레스 건염, 후종골 점액낭염 등이 있으며, 주로 Kager씨 삼각의 경계 및 내부 구조물과 연관이 있음을 예측할 수 있다.

현재 후족부 질환에서 보존적 치료나 수술적 치료 등 치료 방법을 결정하고 예후를 예측하기 위해 신뢰할 수 있는 기준이 없는 실정이며, 문헌 고찰을 통해서도 특별한 기준을 찾을 수 없었다. 이에 저자들은 연령이 증가하고 후족부 질환이 악화됨에 따라 Kager씨 삼각 및 지방 패드가 감소할 것이라고 가정하고 환자군과 대조군의 자료를 분석하였다. 이를 통해 Kager씨 지방 패드의 감소 유무가 후족부 질환을 가진 환자에서 치료 방법과 예후를 가늠하는 인자로서 사용될 수 있는지 고찰해 보고자 하였다[4,8].

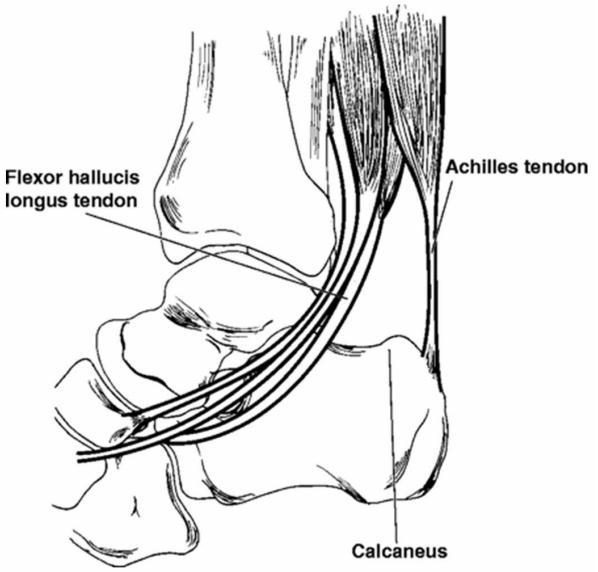

Figure 1. The boundaries of Kager's triangle are formed by three anatomic structures[5].

대상 및 방법

1. 연구 대상

2003년 1월부터 2006년 8월까지 본원에서 후족부 질환으로 진단받고 보존적 치료를 시행하였던 환자들 중 최소 6개월 이상 추시가 가능하였고, 평균 체중과 신장을 벗어나지 않았으며, 주로 후족부 종골부위를 포함해 상부에 동통이 국한되어 편측에만 증상을 나타내는 환자 50예를 대상으로 하였다.

환자의 연령은 23세에서 69세로 평균 39세였고, 총 50예 중 남자가 30예로 여자보다 많았다. 만성 질환자 및 정상 신체 활동이 불편한 자 역시 제외하였으며, 신체화 장애에 의한 동통이 의심되는 자, 외상에 의한 동통을 가진 자도 제외하였다. 추시 기간은 6개월부터 39개월로 평균 24.9개월이었다.

대조군은 같은 기간 내에 후족부에 부종 및 동통, 운동장애가 전혀 없는 사람들 중 평균 체중과 신장을 벗어나지 않는 50예를 대상으로 하였다. 남자 25예, 여자 25예로 연령은 23세에서 68세 사이였고, 평균 연령은 40세였다.

환자군 및 대조군은 20-29세, 30-39세, 40-49세, 50-59세, 60-69세로 연령대별 다섯 군으로 소분류하였고 각 연령대별로 상기 기준을 적용해 10명씩 배정할 수 있도록 선택하였다.

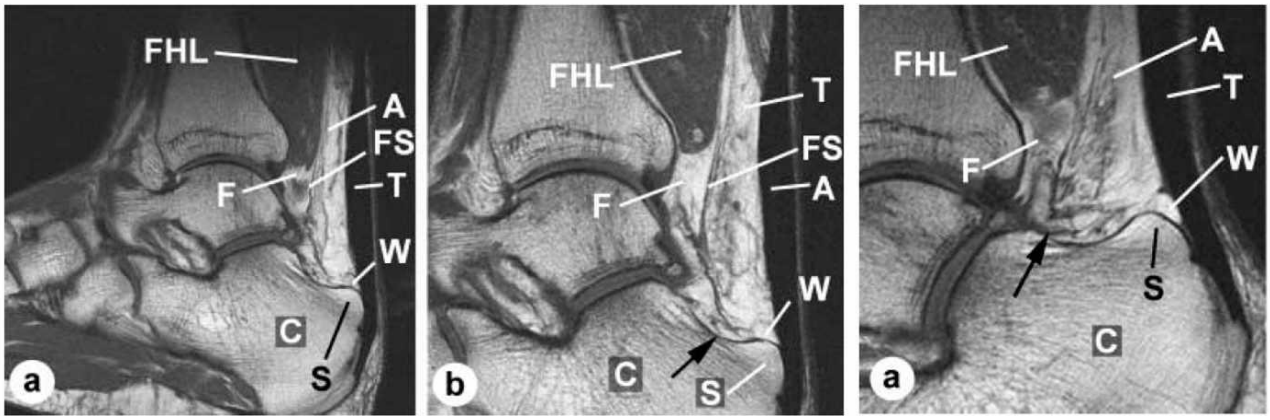

Dorsiflexion Neutral position Plantarflexion

Figure 5. The shape of Kager's triangle changes as ankle motion[8]. A- a large, superficial Achilles-associated part[8], F- a deep FHL-associated part[8], W- a calcaneal bursal wedge-associated part[8].

Table 1. Area Ratio of Kager's Triangle and Area of Calcaneus

Area ratio = (Area of Kager's triangle / Area of calcaneus) × 10

Figure 2. a- anterior border of Kager's triangle (FHL), b- inferior border of Kager's triangle (Achilles tendon), c- posterior border of Kager's triangle (calcaneus).

2. 연구 방법

후족부 질환이 있는 환자와 대조군 간의 단순 방사선 상의 차이를 비교하기 위해서는 표준화된 수치를 필요로 한다. 이를 위해서 중립 위치를 한 발목 관절을 중심으로 촬영한 측면 방사선 사진에서 Kager씨 삼각의 면적과 종골의 면적을 구하였다. Kager씨 삼각의 밑변은 종골의 상부 피질과 경계를 공유하고 비례 관계에 있으므로 Kager씨 삼각과 종골 면적의 비를 계산하였다(Table 1).

Kager씨 삼각의 면적을 구하기 위해 단순 상사선 상에서 Kager씨 삼각의 경계를 이루는 세 변의 길이를 측정하고 Heron의 방정식을 이용하여 면적을 구하였다(Fig. 2,3). 종골 면적의 경계는 불규칙한 피질의 곡선으로 이루어져 있으므로 면적의 경계 내를 직사각형과 직각삼각형으로 채우고 정사각형과 직각삼각형의 면적을 더하는 방식으로 계산하였으며, 1% 이내의 오차율을 인정하였다(Fig. 4). 길이 측정의 단위는 cm를 사용하였다.

50명의 환자군은 증상이 있는 족부와 없는 족부에 대해서 양측으로 Kager씨 삼각과 종골 면적의 비(ratio)를 계산하였고, 대조군 50명에 대해서도 증상이 없는 양측 족부의 Kager씨 삼각과 종골 면적의 비를 모두 계산하였다. 구해진 면적비(Kager씨 삼각의 면적 / 종골의 면적)는 소수점 3자리서 반올림하여 2자리로 만든 후 10을 곱하여 비교 및 계산을 용이하게 하였다(Table 1).

환자군의 Kager씨 삼각과 종골 면적비를 연령대별로 평균을 내어 비교분석하고, 대조군의 면적비를 연령대별로 평균을 내어 비교분석하였다. 또한 환자군과 대조군 간의 면적비를 비교하였으며, 편측에만 증상이 있는 환자로 선별한 환자군에서 증상이 있는 족부와 없는 건측의 면적비를 비교하였다.

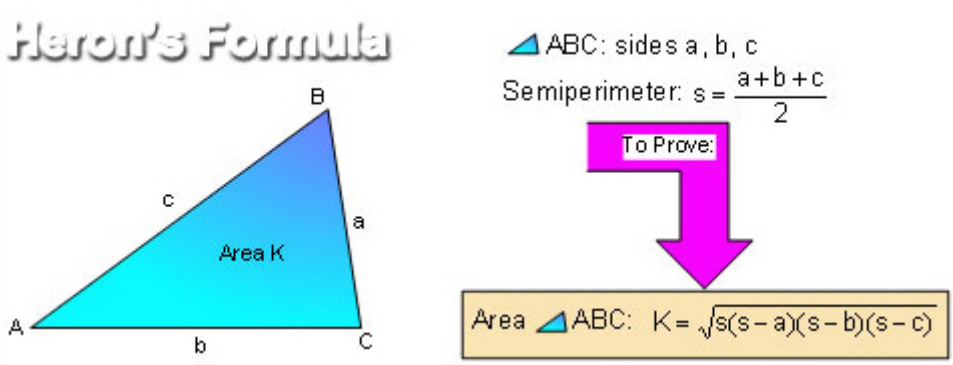

Figure 3. Heron's formula for calculation of Kager's triangular area.

Table 2. Data of Patients Group with Retrocalcaneal Disorder and Normal Control Group

Patients group with retrocalcaneal disorder					Normal control group				
Age group	Sex	Age	Area ratio*	Average of area ratio	Age group	Sex	Age	Area ratio	Average of area ratio
20-29 years	M	23	16.14	15	20-29 years	F	25	17.55	18
	F	25	14.54			M	23	18.98	
	M	26	17.12			F	26	21.45	
	F	26	13.98			M	26	19.34	
	M	28	15.45			F	27	16.78	
	M	29	14.34			M	28	16.23	
	M	25	13.76			M	24	17.56	
	F	24	15.76			F	25	19.34	
	M	22	14.87			M	26	16.78	
	F	24	14.54			F	23	16.23	
30-39 years	M	33	13.52	12	30-39 years	M	35	17.54	17
	F	34	11.71			F	34	15.34	
	M	36	11.25			M	37	18.92	
	M	35	12.67			M	32	16.54	
	M	36	12.12			M	36	18.75	
	M	37	13.44			F	35	17.24	
	F	33	11.23			M	34	20.21	
	M	32	10.65			F	35	16.54	
	M	36	12.98			M	36	18.75	
	F	38	11.65			M	37	17.24	
40-49 years	M	43	12.15	10	40-49 years	F	46	16.89	14
	F	44	9.62			M	45	14.89	
	M	44	9.53			F	44	12.78	
	F	46	8.91			M	47	13.54	
	M	48	10.43			M	46	14.12	
	M	45	9.89			F	45	12.78	
	F	45	10.98			M	44	13.53	
	M	44	11.23			M	46	14.53	
	M	46	10.76			F	43	11.98	
	F	47	9.23			F	48	13.32	
50-59 years	M	58	10.11	9	50-59 years	M	55	13.45	12
	M	57	8.76			F	56	12.23	
	F	54	8.54			M	55	11.58	
	M	55	9.34			F	52	10.98	
	F	56	7.34			F	57	11.75	
	M	56	8.56			M	58	12.78	
	M	53	9.45			F	54	11.12	
	F	52	11.01			F	56	13.45	
	F	56	9.12			M	56	12.56	
	M	55	8.98			F	54	12.03	
60-69 years	F	65	7.87	8	60-69 years	M	67	11.56	11
	F	64	8.68			F	66	10.12	
	F	67	8.12			M	65	9.89	
	M	66	10.12			F	68	11.63	
	M	65	8.56			M	64	10.54	
	F	63	6.98			F	65	12.11	
	M	68	7.34			F	66	10.78	
	F	69	7.98			F	65	11.54	
	M	64	7.23			M	63	11.23	
	M	65	9.32			F	65	10.23	

*Area ratio, (Area of Kager's triangle / Area of calcaneus)×10.

3. 통계분석

환자군과 대조군간의 연령대별 면적비의 비교, 환자군 내에서 증상의 유무에 따른 면적비의 비교, 대조군과 환자군의 면적비의 전체 평균의 비교를 검정하기 위해 Z-검정을 사용하였고 단측검정하였다. 대립가설을 대조군의 Kager씨 삼각과 종골 면적비가 환자군의 면적비보다 값이 크다라고 정하고, 유의수준(P-value) 0.05로 단측검정하였다.

결 과

1. 대조군의 연령대별 Kager씨 삼각과 종골의 면적비 비교

대조군에서 연령대가 증가함에 따라 면적비가 감소하는 경향을 나타냈다($P<0.05$). 변화 양상을 살펴보면 20대에서 30대로 이행하면서 1만큼 감소하였고, 40대로 이행하면서 3, 50대로 이행하면서 2, 60대로 이행하면서 1만큼 감소하였다. 40대, 50대로 이행하는 연령대에서 크게 감소하는 경향을 보였다(Table 2,3).

2. 환자군의 연령대별 Kager씨 삼각과 종골의 면적비 비교

환자군에서도 연령대가 증가함에 따라 면적비가 감소하는 경향을 나타냈다($P<0.05$). 변화 양상을 살펴보면 20대에서 30대로 이행하면서 3만큼 감소하였고, 40대로 이행하면서 2, 50대로 이행하면서 1, 60대로 이행하면서 1만큼 감소하였다. 20대에서 30대로 이행하는 연령대에서 크게 감소하는 경향을 보였다(Table 2,3).

3. 환자군과 대조군의 Kager씨 삼각과 종골의 면적비 비교

환자군과 대조군을 면적비를 비교하였을 때, 20대에서 3, 30대에서 5, 40대에서 4, 50대에서 3,60대에서 3만큼 감소하였다. 전 연령대에서 환자군의 면적비는 대조군보다 감소하는 경향을 나타냈다(Table 2,3).

Figure 4. Calculation of calcaneal area with irregular border.

4. 환자군에서 후족부 증상이 없는 반대편 족부 면적비와의 비교

환자군에서 후족부 증상이 없는 반대편 족부 면적비를 환자군의 증상이 있는 족부 면적비 및 대조군의 면적비와 비교하였을 때, 증상이 있는 족부 면적비는 증상이 없는 족부 면적비에 비해서 뚜렷이 감소하여 있었다($P<0.05$). 증상이 없는 족부 면적비는 대조군의 면적비에 비해 30대와

Table 3. Comparision of Area Ratio of Patients Group to Area Ratio of Control Group

Age group	Area ratio			Difference of area ratio		
	A*	B†	C‡	C − A	B − A	C − B
20-29 years	15	18	18	3	3	0
30-39 years	12	16	17	5	4	1
40-49 years	10	13	14	4	3	1
50-59 years	9	12	12	3	3	0
60-69 years	8	11	11	3	3	0

*A, Foots with symptoms of patiens group; †B, Foots with no symptoms of patiens group; ‡C, Normal control group.

40대에서만 1씩 감소함을 확인하였다(Table 3).

5. 통계분석 결과

위에 기술한 결과에 준하여 유의수준 0.05로 Z-검정을 적용하여 단측검정을 시행하였다. 환자군과 대조군의 면적비의 전체 및 연령대별 평균과 표준편차를 구하여 분석한 결과 통계적인 개연성이 있음을 확인하였다.

환자군에서 후족부 증상이 없는 족부 면적비는 30대와 40대에서 대조군에 비해 1씩 감소하였으나 통계적인 개연성은 없었다.

전 연령대의 평균으로 환자군과 대조군의 면적비를 비교하였을 때, 환자군이 대조군에 비해 25% 가량 그 면적비가 감소하는 경향을 보였다.

고 찰

Kager씨 삼각은 경계가 명확하고 인지하기가 용이한 단순 방사선 사진상의 표지물로서 아킬레스건 및 장무지건과 관련된 후족부 질환과 증상을 평가하는데 있어 참조할 수 있는 기준틀로서 흔히 사용되고 있다. 즉 후족부에 병변이 있는 경우 흔히 Kager씨 삼각 내의 음영에 이상이 발견된다[6-8].

Kager씨 삼각은 해부학적인 경계는 앞면의 장무지굴근 및 건, 후면의 아킬레스건, 밑면의 종골 상부 피질로 이루어져 있으며 내부는 Kager씨 지방 패드 혹은 아킬레스 지방 패드로 불리우는 지방 조직으로 구성되어 있다[2]. 이 지방 패드의 앞쪽 아래부위는 족관절 후면과 접해있으며, 뒤쪽 아래부위는 후종골 점액낭과 연속된다[2]. Cannoso 등[2]은 Kager씨 지방 패드에 다양한 충전재로서의 역할이 있을 것으로 암시했고, 족관절의 족배 굴곡시에 후종골 점액낭 부위로 이동함으로써 아킬레스건의 부착부에 기계적인 이점을 제공할 것이라고 언급했다.

Theobald 등[8]은 자기공명영상에 근거하여 Kager씨 지방 패드를 삼각의 세 경계면과 접하는 세 개의 영역으로 분류하였다. 첫 번째는 아킬레스 인접 영역이고, 두 번째는 장무지굴건 인접 영역, 세 번째는 후종골 점액낭 쐐기 영역이다(Fig. 5).

Theobald 등[8]은 Kager씨 삼각의 세 영역에 특화된 기능이 있는 것으로 결론 내렸다. 장무지굴건 인접 영역은 발목관절의 족배 굴곡시에 후종골 점액낭의 쐐기 부위가 아킬레스건의 부착부 방향으로 이동하는 것을 보조하는 역할과 장무지굴건이 운동시에 마찰을 줄이고 미끄러짐을 부드럽게 하는 역할을 한다[8]. 아킬레스 인접 영역은 아킬레스건으로 유입되는 혈관을 보호하고, 운동시 아킬레스건의 비틀림을 감소시키는데 기여한다[8]. 점액낭 쐐기 영역은 운동시에 후종골 점액낭에 갑작스런 압력변화를 감소시키는데 기여한다[8].

이것은 Kager씨 지방 패드가 후종골 점액낭염, 부착부 아킬레스 건염, Haglund씨 병 등과 같이 후족부 상부에 동통을 일으키는 질환의 병리기전에 직접 · 간접적으로 관련성이 있음을 시사한다[8].

본 연구에서 후족부 질환을 가진 환자군에서 Kager씨 삼각의 면적비가 감소함을 확인하였을 뿐만 아니라, 연령대가 증가함에 따라서 감소함을 확인하였다.

개인간의 비교를 위해 표준화한 면적비가 감소한다는 것은 직접적으로 Kager씨 삼각의 면적 감소를 뒷받침하는 증거이고, Kager씨 삼각의 내부를 차지하는 Kager씨 지방 패드의 양이 감소했다고 말할 수 있다.

본 연구에서 다양한 체중과 신장 및 동반 질환별 환자군의 자료를 얻기에는 한계가 있었으므로 평균 체중 및 신장을 넘어가거나 동반 질환을 가진 환자는 배제하였다. 또한 증상의 경중도에 따른 Kager씨 지방 패드의 감소를 확인하기에는 환자군의 수가 부족하였다. 이번 연구에서는 단순 방사선 사진을 통해 자료를 얻었지만, 자기공명영상을 통해 지방 패드 영역별 연구를 시행한다면 좀 더 세부적인 자료를 수집할 수 있을 것으로 기대된다.

후족부 질환이 있는 환자에서 그리고 연령이 증가하면서 Kager씨 지방 패드가 감소함을 확인하였으나, 후족부 질환의 예후 인자로서 기준이 되기 위해서는 추가적인 자료 수집이 필요할 것으로 생각된다.

결 론

후족부 질환을 가진 환자에서 Kager씨 삼각의 면적은 정상 대조군에 비해 감소하며, 환자군과 대조군 모두에서 연령이 증가함에 따라 Kager씨 삼각의 면적이 감소하였다. 이는 질환이 있고 연령이 증가함에 따라 Kager씨 지방 패드의 양이 감소함을 의미하며, 후족부 상부에 동통을 일으키는 질환의 예후 인자로서 Kager씨 삼각과 지방 패드에 대한 세부적인 연구에 의미를 부여한다.

REFERENCES

1. **Bureau NJ, Cardinal E, Hobden R and Aubin B:** *Posterior ankle impingement syndrome: MR imaging findings in seven patients. Radiology, 215: 497-503, 2000.*

2. **Canoso JJ, Liu N, Traill MR and Runge VM:** *Physiology of the retrocalcaneal bursa. Ann Rheum Dis, 47: 910-912, 1988.*
3. **Chao W, Deland JT, Bates JE and Kenneally SM:** *Achilles tendon insertion: an in vitro anatomic study. Foot Ankle Int, 18: 81-84, 1997.*
4. **Hugate R, Pennypacker J, Saunders M and Juliano P:** *The effects of intratendinous and retrocalcaneal intrabursal injections of corticosteroid on the biomechanical properties of rabbit Achilles tendons. J Bone Joint Surg, 86-A: 794-801, 2004.*
5. **Ly JQ and Bui-Mansfield LT:** *Anatomy of and abnormalities associated with Kager's fat pad. AJR Am J Roentgenol, 182: 147-154, 2004.*
6. **Morel M, Boutry N, Demondion X, Legroux-Gerot I, Cotten H and Cotten A:** *Normal anatomy of the heel entheses: anatomical and ultrasonographic study of their blood supply. Surg Radiol Anat, 27: 176-183, 2005.*
7. **Narvaez JA, Narvaez J, Ortega R, Aguilera C, Sanchez A and Andia E:** *Painful heel: MR imaging findings. Radiographics, 20: 333-352, 2000.*
8. **Theobald P, Bydder G, Dent C, Nokes L, Pugh N and Benjamin M:** *The functional anatomy of Kager's fat pad in relation to retrocalcaneal problems and other hindfoot disorders. J Anat, 208: 91-97, 2006.*