

# 수근 관절경의 삽입구 및 정상 해부학 (Portal and Normal Anatomy of Wrist Arthroscopy)

순천향대학교 의과대학 정형외과학교실

김 병 성

## 서 론

수근 관절의 관절경은 1979년 Chen 에 의해 처음 기술되었고, 이후 발전되어 수근관절 질환의 치료에 필수적 방법이 되었다.

## 적응증

수근부 동통은 기계적인 동통과 이영양성 동통으로 구분되는데, 기계적인 동통은 snapping locking, crepitation, grinding, 휴식으로 호전되는 activity related pain을 포함하며 이는 골, 연골 또는 인대의 손상과 관련이 있고, 수근 관절경의 적응증이 된다. 반면 이영양성 동통은 비특이적, 비해부학이며 지속적인 타는듯한 동통이 특징으로 수근 관절경이 도움이 되지 못한다. 대개의 경우 위의 두 가지 증상이 혼재되어 있으므로, 감별에 주의가 요구된다.

## 수술 전 계획

병인을 찾기 위해 소실된 기능 정도, 일상생활 능력 및 증상을 유발시키는 활동에 대한 세심한 병력 청취가 중요하다. 신체 검진상 압통부위와 여러가지 유발 검사(ballotting, shifting, grinding)가 도움이 된다. 그 외 clinched fist view를 포함한 단순 방사선 사진과, 골주사, 관절 조영 CT나 관절 조영 MRI가 진단에 도움을 준다.

## 수근 관절경의 특징

후방 감각 신경, 건 및 정맥 손상을 줄이기 위해 절개는 피부

에만 국한되어야 하며, 보다 깊은 dissection은 blunt하게 하며, 식염수로 관절을 predistension하는게 좋다. Cannular 삽입 시에는 volar inclination 을 고려해 radiocarpal joint는 15도, midcarpal joint는 그 이상의 각도를 주어야 하며, 견인은 5~10 lb 정도가 적당하다.

## Portal 위치

### 1. Dorsal radiocarpal portal

3-4 portal: EPL & EDC 사이, Lister 결절 바로 원위부에 위치, 주로 사용하는 portal이다.

4-5 portal: EDC & EDQ 사이, 3-4 portal 의 1 cm 척추에 위치해 lunotriquetral인대가 잘 관찰된다.

6R portal: ECU 요측, TFC 바로 근위부, 척추 구조물 관찰에 이용한다.

6U portal: ECU 척측, 척골 신경 감각 분지 주의, TFCC repair시 많이 쓰인다.

1-2 portal: EPB와 ECRL 사이, 요골 신경 감각 분지 및 EPL 손상을 주의한다.

### 2. Palmar radiocarpal portal

FCR을 따라 2 cm 중절개 후에 FCR sheath로부터 tendon을 제끼고 FCR bed위에 만드는데, 요골 동맥, 정중 신경 및 FCR 건을 주의한다.

### 3. Midcarpal portal

요수근 관절과 수근중수 관절의 중간지점쯤, 월상골 후방 돌출부위를 축지하며 바늘을 삽입하여 만들 수 있고, radial 과 ulnar 두 가지가 있다 radial portal은 제 3 중수골 요측부 경계축의 연장선 상에 있고, 3-4 portal 의 1 cm 원위부에 해당되며, 주상월상 관절 및 주상골 원위부 및 유두골 근위부를 잘 볼 수 있다. Ulnar portal은 제 4 중수골 중축의 연장선 상에 있고, 4-5 portal의 1 cm 원위부에 해당되며,

\* Address reprint request to  
**Byung Sung Kim, M.D.**  
Department of Orthopaedic Surgery, Soonchunhyang University, College of Medicine  
1174, Jung-dong, Wonmi-gu, Bucheon-si, Gyeonggi-do 402-767, Korea  
Tel: 82-32-621-5262, Fax: 82-32-324-9577  
E-mail: kbsos@schbc.ac.kr

월상 삼각 관절 및 유구골이 잘 관찰된다. 그 외에 STT portal은 제 2중수골 중축을 따라 EPL 척측에 위치하며, triquetrohamate portal은 ECU 척측에 위치한다.

4. Distal radioulnar joint portal

Proximal portal 은 articular recess에, distal portal 은 삼각섬유연골 바로 근위부에 위치한다.

관절경적 해부학

1. 관절면 형태

요수근 관절에서 Scaphoid fossa는 10°palmar, 30° ulnar angulation 되어있고, Lunate fossa는 10°palmar, 10° ulnar angulation 되어있다. 중수근 관절에서는 Scaphocapitate관절은 ulnopalmar angulation되어있고, Ulnocapitate관절은 radial angulation되어 있고, Triquetrohamate 관절은 semihelicoidal 형태를 보인다. 척측굴곡 시, 근위 수근열이 신전함에 따라 triquetrum 과 hamate의 partial helicoid 면이 가까워지고, 최대 척측굴곡 시 이 관절면은 매우 congruent match를 이룬다.

2. 요수근관절

요수근관절에서 관찰되는 월상골 형태는 scaphoid와의 접촉면과 요골과의 접촉면사이의 각도에 따라 Type I 은 130° 이상(30%), Type II는 100° (50%), Type III는 요골 및 삼각섬유연골과의 접촉면이 구분되는 형태(18%)이다. Plica는

dorsal joint capsule로부터 interfossal ridge에 이르는 구조물로 정상의 4%정도에서 발견된다. 정상적으로 radiocarpal joint와 midcarpal joint는 communication이 없다. 수근관절 인대는 관절막 자체에 위치하기도 하고, 관절 내부에 위치하기도 한다. 수장측으로는 요측부터 radioscapohcapitate (RSC)인대, long radiolunate (LRL)인대, short radiolunate (SRL)인대 3개의 인대가 존재하며, radioscapohlunate인대는 LRL와 SRL사이에서 존재하는 mesocapsular 구조물로, scapholunate인대 근위 전방부에 합쳐진다. 이 보다 척측으로 ulnolunate, ulnaotriquetral 그리고 ulnocapitate인대가 위치하나, 관절내부에서 관찰하기는 어렵다. 수배측의 외재 인대로 radiocarpal과 intercarpal 인대가 있고, 골간 인대로는 scapholunate 와 lunotriquetral인대가 있고 이는 골의 근위면과 매끈하게 연결되어 있다. TFC를 관찰 할 수 있고, radius의 sigmoid notch에 연속되어 있고, 척측 경계부 전방에 prestyloid recess가 있다. 이는 TFC과 열과는 구분되는 정상 구조물이며, 이보다 더 전방 원위부로 pisotriquetral joint로 통하는 구멍이 정상의 30% 정도에서 발견되기도 한다.

3. 중수근관절

중수근관절에서 관찰되는 월상골(Lunate) 형태의 빈도는 medial facet이 없는 1형이 30%, medial facet(+)이 있는 2형이 70%정도이다. 이는 capitate와 hamate의 용기부와 관련되고, hamate proximal pole에 Sheer손상이나 연골손상을 초래해 chondromalacia의 원인이 된다. Scaphoid trapezium trapezoid interfacet ridge는 56%에서 발견된다.

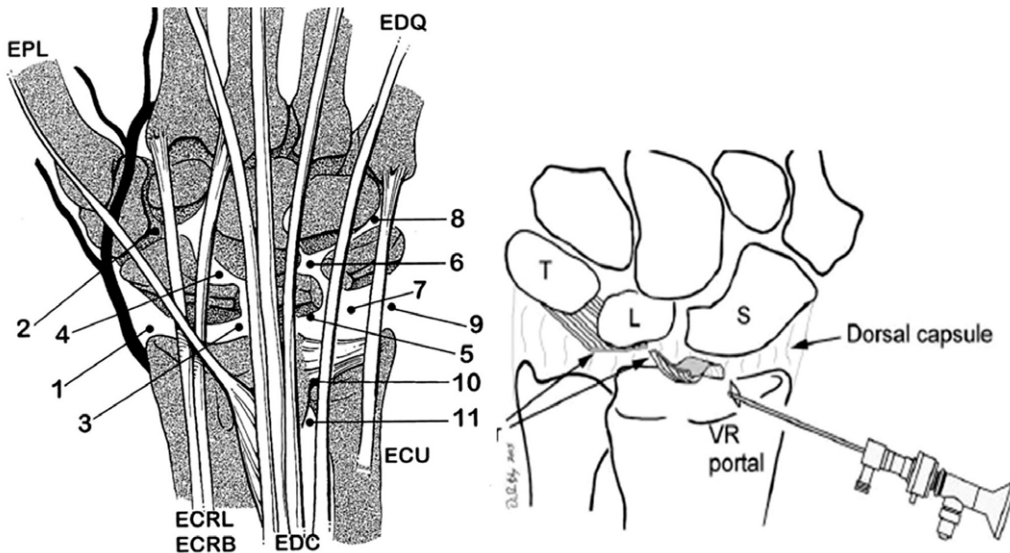


Fig. 1. Location of portals.

## 수근 외재인대

### 1. 전방

LRL (long radiolunate ~ radiolunotriquetral)가 심부에 위치하고, Deltoid (distal V) 또는 궁형(arcuate) (radioscaphocapitate~triquetrocapitate)인대가 천부에 위치해 안정성에 기여한다. 전방 인대가 intact 하면 정적인 주상 월상 해리는 발생하지 않는다.

### 2. 후방

Dorsal radiocarpal ligament는 lunate가 distal radius에 위치하도록 유지하는 역할을 하고, pronator 역할도 한다. 이 인대가 손상되면 비해리성 static VISI deformity가 발생할 수 있다. Dorsal intercarpal ligament는 triquetrum에 부착되어 근위수근열의 Transverse 안정성을 부여한다.

## 수근 내재인대

Scapholunate ligament 후방부는 가장 견고해 300N 정도의 힘을 견딜 수 있고 굴곡신전을 조절한다. 주상 월상 불안정성에 주된 역할을 담당하고 이 인대의 손상으로 동적 불안정성이 초래될 수 있다. 전방부는 150 N 정도의 힘을 견딜 수 있고 회전력에 대한 조절 기능을 한다. 중앙 근위부는 50 N 정도의 힘만 견딜 수 있다. 반면 Lunotriquetral ligament는 C 형태로 전방부는 300 N 정도의 힘을 견딜 수 있고, 후방부는 150 N, 근위 중앙부는 50 N 정도의 힘만을 견딜 수 있다.

Medial triquetral hamate ligament는 해리성 midcarpal 불안정성이 발생하는 것을 예방하고 midcarpal supination을 제어하는 역할을 한다.

## 삼각섬유연골복합체

Triangular fibrocartilage, meniscus homologue, ulnar collateral ligament, 전후방distal radioulnar ligament, subsheath of the extensor carpi ulnaris, prestyloid recess로 구성되어있다. Articular disc는 load transmission 기능을 하고, 전후방distal radioulnar ligament는 4mm 두께로 superficial 과 deep 부분으로 구분되며, 심부는 ulnar styloid base의 fovea에, 천부는 meniscus homologue와 혼재되어 부착된다.

Ligamentum subcruentum은 deep 과 superficial ligament사이의 혈관 조직이다. Meniscus homologue는 superficial ligament 와 ulnar capsule 사이에 위치한 조직으로 prestyloid recess를 포함한다. TFCC의 기능은 원위 요척관절 및 수근 척측부를 안정성을 부여하고 척골에서 수근골에 이르는 load transmit을 담당한다. 혈액순환은 전후방 radial carpal arch에서 전후방 DRUJ (distal radioulnar joint) ligament를 지나 주변부(ring)를 통해 공급받고, articular disc 주변부 10~40%는 혈액공급을 받고, Central 과 radial 부위는 avascular하다.

### 1. 원위요척관절

Dorsal & palmar radioulnar인대가 DRUJ 안정성에 중요하다.

## 관절경 시술의 종류

### 1. Debridement & resection

Synovitis, septic arthritis, chondral lesion, TFCC injury, ganglion, contracture release, excisional arthroplasty

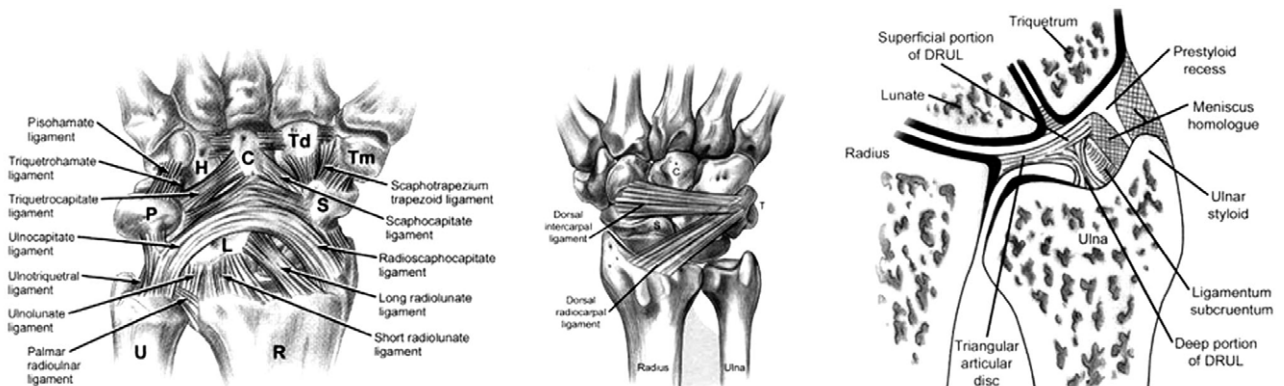


Fig. 2. Wrist ligaments and triangular fibrocartilage.

2. Repair

Peripheral TFCC, carpal instability, distal radius fracture, scaphoid fracture

Thermal modification

Laser 와 radiofrequency energy 두 가지 형태가 있는데, 기전은 서로 다르나 모두다 조직 내에서 열을 발생시킨다. 이 열의 역할은 조직의 shrinkage 자체보다는 생물학적 복원 반응을 유도해내는 자극으로 작용한다고 알려져 있다. 골간 인대 및 척골 외재 인대 이완 등에 시도되고 있다.

합병증

Extravasation은 관절막 손상이 동반된 환자가 조기에 관절경 시술을 받거나, inflow canula가 관절외로 빠진 경우에 발생할 수 있으며, inflow를 차단하고, 팔을 거상시키면 호전된다. 신전건 손상이 보고된바 있으며, 건봉합술로 치료한다. 이영양성 통증과 관절내 병소를 동시에 가지고 있는 경우는 이영양성 통증에 대해 먼저 치료하며, 증상이 호전되고 나서 관절경을 시행한다. 반사성 교감신경 이영양증은 관절경 시행 후 후방 감각 신경 분지 자극으로 발생되기도 하며, 1-2 portal(요골 신경)이나 6Uportal(척골 신경) 과 관련이 있으므로 사용에 주의가 요구된다.

REFERENCES

1) **Green, Hotchkiss and Pederson:** *Green's operative hand surgery*. 5th ed, Philadelphia, Churchill Livingstone: 769-802,2005.

2) **Berger RA, Weise APC, eds:** *Hand surgery*. Philadelphia:LWW:(2004).625-677.

3) **Shih JT, Lee HM:** Monopolar radiofrequency electrothermal shrinkage of the scapholunate ligament. *Arthroscopy*. 2006 May; 22(5): 553-7.

4) **Hattori T, Tsunoda K, Watanabe K, Nakao E, Hirata H, Nakamura R:** Arthroscopic mobilization for contracture of the wrist. *Arthroscopy*. 2006 Aug; 22(8): 850-4.

5) **Tsu-Hsin Chen E, Wei JD, Huang VW:** Injury of the dorsal sensory branch of the ulnar nerve as a complication of

arthroscopic repair of the triangular fibrocartilage. *J Hand Surg [Br]*. 2006 Oct; 31(5): 530-2. Epub 2006 Jun13.

6) **Bain GI, Bidwell TA:** Arthroscopic excision of ulnar styloid in stylocarpal impaction. *Arthroscopy*. 2006 Jun; 22(6): 677.e1-3.

7) **Kim SJ, Jung KA, Kim JM, Kwun JD, Kang HJ:** Arthroscopic synovectomy in wrists with advanced rheumatoid arthritis. *Clin Orthop Relat Res*. 2006 Aug; 449: 262-6.

8) **Weil WM, Slade JF 3rd, Trumble TE:** Open and arthroscopic treatment of perilunate injuries. *Clin Orthop Relat Res*. 2006 Apr; 445: 120-32.

9) **Darlis NA, Kaufmann RA, Giannoulis F, Sotereanos DG:** Arthroscopic debridement and closed pinning for chronic dynamic scapholunate instability. *J Hand Surg [Am]*. 2006 Mar; 31(3): 418-24.

10) **Slutsky DJ:** Arthroscopic dorsal radiocarpal ligament repair. *Arthroscopy*. 2005 Dec; 21(12): 1486

11) **Chen AC, Hsu KY, Chang CH, Chan YS:** Arthroscopic suture repair of peripheral tears of triangular fibrocartilage complex using a volar portal. *Arthroscopy*. 2005 Nov; 21(11): 1406.

12) **Geissler WB:** Intra-articular distal radius fractures: the role of arthroscopy? *Hand Clin*. 2005 Aug; 21(3): 407-16.

13) **Beredjikian PK, Bozentka DJ, Leung YL, Monaghan BA:** Complications of wrist arthroscopy. *J Hand Surg [Am]*. 2004 May; 29(3): 406-11.

14) **Bernstein MA, Nagle DJ, Martinez A, Stogin JM Jr, Wiedrich TA:** A comparison of combined arthroscopic triangular fibrocartilage complex debridement and arthroscopic wafer distal ulna resection versus arthroscopic triangular fibrocartilage complex debridement and ulnar shortening osteotomy for ulnocarpal abutment syndrome. *Arthroscopy*. 2004 Apr; 20(4): 392-401.

15) **Ruch DS, Vallee J, Poehling GG, Smith BP, Kuzma GR:** Arthroscopic reduction versus fluoroscopic reduction in the management of intra-articular distal radius fractures. *Arthroscopy*. 2004 Mar; 20(3): 225-30.

16) **McAdams TR, Srivastava S:** Arthroscopic evaluation of scaphoid waist fracture stability and the role of the radioscapohcapitate ligament. *Arthroscopy*. 2004 Feb; 20(2): 152-7.