

## 폐암 환자에서 고용량 펜타닐 첩포를 이용한 심한 암통증의 치료 경험

인하대학교 의과대학 내과학교실

류정선, 김수한, 엄욱현, 조재화, 박승민, 이흥렬

### Successful Treatment with High Dose Transdermal Fentanyl Patch for Severe Cancer Pain in a Patient with Lung Cancer

Jeong-Seon Ryu, M.D., Soo-Han Kim, M.D., Uk-Hyun Um, M.D., Jae-Hwa Cho, M.D., Seung-Min Kwak, M.D., Hong-Lyeol Lee, M.D.

Department of Internal Medicine, College of Medicine, Inha University, Incheon, Korea

A 60-year-old man was diagnosed with locally advanced non-small cell lung cancer. He refused treatment with a curative aim and was treated conservatively. Pain had developed on his shoulder and chest wall, which became worse as the cancer progressed. Although his pain initially appeared to be relieved with weak opioids and analgesics, it became more severe. Strong opioids (transdermal fentanyl patch and oxycodone), antidepressant or epidural block were introduced. However, the background pain became more intense and reached up to 8-9/10 on the visual analog scale (VAS). The dose of the transdermal fentanyl patch was gradually increased to 600 $\mu$ g/hr, which resulted in a dramatic improvement in his pain (9/10 of VAS) to 3/10 for most of the time. We described the successful experience with a high dose transdermal fentanyl patch for cancer pain relief, which might be an alternative option for cancer patients suffering from severe pain. (*Tuberc Respir Dis* 2007; 62: 140-143)

**Key words:** Lung cancer, Pain, Transdermal fentanyl patch.

#### 서 론

암통증은 암 환자 및 가족이 가장 걱정하는 증상 중 하나이다. 따라서 암통증의 조절은 암환자의 완화 치료(palliative care)에 있어서 핵심 목표 중 하나로 알려져 있다. 더욱이 폐암과 같이 완치가 어려운 암에서 완화 치료는 근치적 치료만큼이나 중요하다고 할 수 있을 것이다.

암통증을 완화하는 약제의 투약 경로에 대하여 세계보건기구의 권장사항은 경구투약이다<sup>1</sup>. 지난 10년간 경피적 펜타닐 첩포, 피하약물전달 경로, 지속적 약물 투여 방식의 개발 등 약물 전달 방식의 발전으로 환자 상태에 따라서 암통증을 완화시킬 수 있는 다른 선택을 가질 수 있게 되었다<sup>2,3</sup>. 경피적 첩포 방식은 소

화기관을 거치지 않고, 간에서 약물이 일차 통과를 거치지 않아 마약성 진통제의 흔한 부작용인 변비가 적게 발생한다는 장점이 있어 소화기능이 저하되어 있는 경우나, 이전에 경구용 마약성 진통제에 의하여 심한 변비가 발생한 환자에서 선호되기도 한다<sup>3-5</sup>.

저자들은 심한 통증을 호소하는 폐암 환자에서 고용량 펜타닐 첩포(600 $\mu$ g/hr)를 이용하여 부작용 없이 통증 완화를 경험하였기에 이를 문헌고찰과 함께 보고하는 바이다.

#### 증 례

환 자: 60세 남자

주 소: 기침, 가래

과거력: 특이사항 없음.

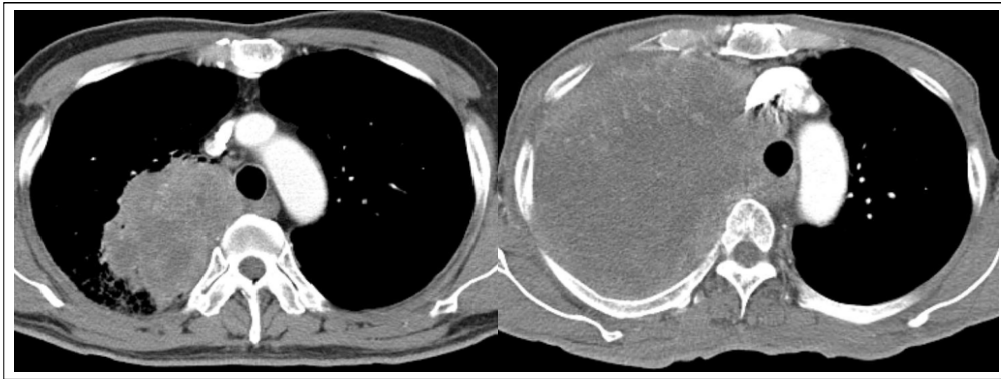
가족력: 특이사항 없음.

사회력: 흡연자, 40 갑년

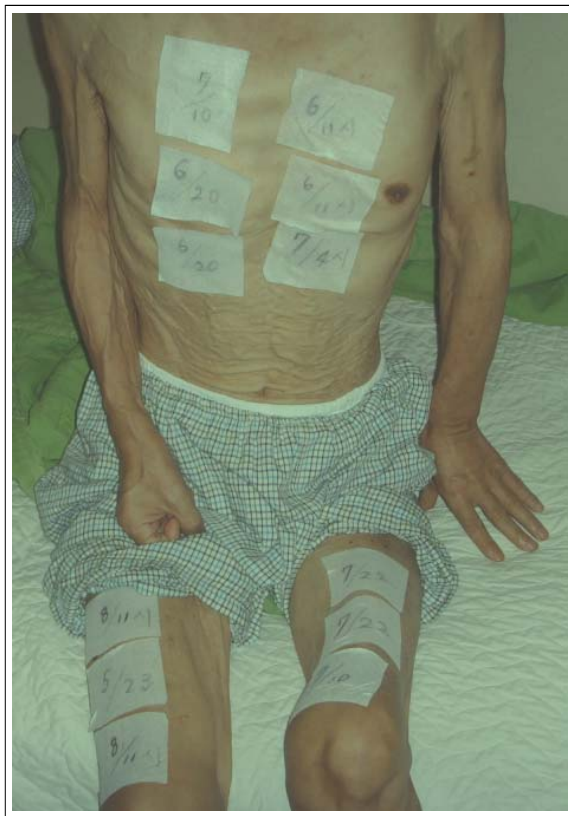직업력: 사무직

현병력: 환자는 상기 증상을 주소로 내원하여 시행한 흉부 전산화단층촬영에서 우상엽 덩이가 관찰되어 시행한 경피적 미세침 흡인 생검술에서 선암으로 진

Address for correspondence: **Jeong Seon Ryu, MD**  
Associate Professor, Pulmonary Division, Dept. of  
Internal Medicine, Inha University Hospital 7-206, 3-Ga,  
Shinheung Dong, Jung Gu, Incheon, 400-103, Korea  
Fax: 82-32-882-6578 Phone: 82-32-890-3738  
E-mail: jsryu@inha.ac.kr,  
Received: Dec. 28, 2006  
Accepted: Feb. 8, 2007



**Figure 1.** Lung mass noted on right upper lobe at the time of diagnosis (left) was shown to be aggravated in follow-up chest CT scan in one-year later (right).



**Figure 2.** Twelve patches of transdermal fentanyl (Durogesic D-trans® 50µg/hr) applied to patient's skin

단되었다(Figure 1). 병기 결정 수기로 복부 초음파검사, 뇌 자기공명영상 및 양전자방출단층촬영술 등이 시행되었고, 임상적 병기는 IIIA(T3N2M0)로 판단되었다. 세로칸내시경술 등의 추가 검사와 치료를 권고하였으나 환자는 더 이상의 진단적 과정 및 치료를 원치 않았고, 보존적 치료만 하기로 하고 퇴원하였다.

**경과:** 진단 당시 통증은 없었으며 별다른 치료 없이 본원 외래로 추적관찰만 하면서 지내다가 3개월 후 시행한 평가에서 이전에 관찰되었던 우상엽 덩어리는 흉부 전산화단층촬영에서 그 크기가 11.5 × 7.8cm으로 커졌으며, 폐쇄성 폐렴이 동반되었다. 1개월 후 우측 어깨 통증(visual analog scale<sup>6</sup>, VAS 4~5/10)을 호소하여 tramadol(112.5mg/일), acetaminophen(1500 mg/일), codeine phosphate(30mg/일)와 ibuprofen(600mg/일)으로 통증은 완화되었다(VAS 2~3/10). 환자는 그 후에 부정기적으로 외래 방문을 하다가 통증 발생 3개월 후 우측 가슴과 어깨 부위의 통증(VAS 5~6/10)을 호소하여 강한 경구용 마약성 진통제 권고하였으나 선호하지 않아서 펜타닐 첩포(Durogesic D-trans® 25µg/hr)를 3일 간격으로 부착하였으나 통증이 조절되지 않아 50µg/hr로 증량하여 완화되었다(VAS 2~3/10). 그러나 3개월 후 다시 악화되어 경구용 oxycodone을 추가하였으며 30mg/일 까지 증량하였지만 설사제를 병용해도 조절되지 않는 변비로 더 이상의 증량은 어려웠다. 한달 후 신경병성 통증을 의심하여 alprazolam(750µg/일)을 추가하였고, 펜타닐 첩포를 점진적으로 350µg/hr까지 증량하였으나 통증은 만족할 만한 수준으로 완화되지 않았다. 또한 경질막외차단마취도 시행하였으나 역시 통증은 조절되지 않았다. 2006년 9월 시행한 흉부 전산화단층촬영에서 우상엽의 덩어리가 더욱 커져 3번째와 4번째의 우측 늑골 및 종격을 직접 침범하였고 우상엽에 1.4cm의 전이성 결절이 관찰되는 등 질병악화

소견을 보였다. 이때 환자 평균 통증(background pain) 강도는 VAS 8~9/10이었고, 돌발성 통증(breakthrough pain) 횟수는 하루 10회 이상이었다. 펜타닐 첩포 용량을 600 $\mu$ g/hr까지 점진적으로 증량하게 되었고, 평균통증 VAS 3/10, 돌발성 통증 횟수 하루 3회 미만으로 통증은 조절되었다(Figure 2). 펜타닐 첩포(600 $\mu$ g/hr), acetaminophen(2000mg/일), alprazolam(750 $\mu$ g/일) 및 oxycodone(20mg/일)으로 특별한 부작용 없이 평균 통증의 강도를 VAS 3/10으로 진단 후 15개월에 환자가 사망할 때까지 유지할 수 있었다. 환자는 기관 주위 덩이에 의한 기관 협착의 악화로 가래 배출이 어려워지고, 호흡곤란이 진행하면서 호흡마비로 사망하였다.

## 고 찰

저자는 심한 평균통증(VAS 8~9/10)을 호소하였던 폐암 환자에서 심한 부작용과 최고 효과의 감소 없이 고용량 펜타닐 첩포(600  $\mu$ g/hr)로 효과적인 통증 완화를 경험하였다.

폐암은 암통증을 유발하는 원인 중 가장 흔한 질환으로 알려져 있다<sup>7,8</sup>. 또한 의료진이 인식하는 환자의 통증 강도와 환자 본인이 느끼는 통증 강도에 상당한 차이가 있음이 알려져 있다<sup>9</sup>. 폐암 환자를 진료하는 의사는 환자가 호소하는 통증에 대한 세심한 관심이 촉구된다. 통증 조절 원칙은 1996년 제정된 세계보건기구의 단계적 접근 사다리 모형이 최근에 들어와 보다 적극적 치료 모형으로 바뀌어 여러 치료 지침들이 제시되고 있다<sup>10</sup>. 암통증이 환자의 투병 의지에 미치는 악영향 등을 고려해서 보다 빠르고, 효과적인 통증 조절을 위해 일단 약한 비마약성 진통제를 사용한 후 통증이 완화되지 않으면 강한 마약성 진통제로 바꾸는 단계적 접근 개념에서 통증의 심한 정도에 따라서 일차 진통제를 결정하는 개념으로 변한 것이다. 즉 중등도 이상의 통증에서는 일차 진통제로 강한 마약성 진통제를 사용하는 것이다.

암 환자에서 발생하는 만성통증의 2/3는 종양에 의한 조직침범에 의하여, 1/3은 치료와 관련되어 발생되

는 것으로 알려져 있다. Potter 등<sup>11</sup>의 폐암 환자를 대상으로 한 원인 분석에서 종양의 조직 침범에 의하여 발생한 통증이 약 75~86%이었다. 다른 종양보다 일반적으로 폐암에서 치료 반응율이 낮기 때문에 그 빈도가 높았을 것으로 생각한다. 폐암에서와 같은 조직 손상에 의하여 발생하는 통증은 신경병성 통증과 달리 마약성 진통제가 효과적인 것으로 알려져 있다. 본 증례에서 신경병성 통증의 감별을 위하여 alprazolam을 투약하였으나 통증의 강도는 완화되지 않았다. 또한 경질막외차단마취에도 통증은 반응하지 않았다.

펜타닐 첩포 용량에 대하여 Radbruch 등<sup>12</sup>은 1005명 환자에서 사용된 용량의 중앙값은 100 $\mu$ g/hr이었고, 최고 용량을 사용한 경우가 900 $\mu$ g/hr이었다고 하였다. Menahem 등<sup>13</sup>은 말기의 직장암 환자에서 현재까지 알려진 최대 용량인 1000 $\mu$ g/hr 펜타닐 첩포를 사용하여 부작용 없이 심한 암통증의 완화(VAS 9/10  $\rightarrow$  3/10)를 경험하였다고 보고하였다. 심한 암통증을 조절함에 있어 마약성 진통제의 사용에 제한 용량이 없으며, 친정효과가 없이 증량이 가능하다<sup>14</sup>. 그러나 변비, 오심, 구토 및 신경심리적 기능 이상 등 부작용이 동반될 수 있어 세심한 관찰이 필요하다.

본 증례에서 사용하였던 펜타닐 첩포 용량(600  $\mu$ g/hr)이 우리나라에서 보고된 최대량이며, 이는 모르핀 1,440~2,160mg/일에 해당하는 용량이다. 현재 우리나라에서 판매되는 펜타닐 첩포는 부착 후 효과가 12시간 후에 발현되는 점 때문에 급성 통증의 조절에 일차적으로 사용하는 것은 적합하지 않을 것이다. 그러나 암 환자의 대부분이 만성 통증을 호소하고 있으며, 말기 암환자의 약 80%에서 정상적인 경구 섭취에 어려움을 보이고 있다<sup>15</sup>. 또한 펜타닐 첩포는 소화관을 거치지 않으므로 경구용 마약성 진통제 사용시 발생하는 변비 등 부작용의 빈도를 줄일 수 있다는 장점을 가지고 있다. 따라서 경피적 경로에 의한 투약은 음식을 먹기 어려운 경우, 많은 용량이 필요한 경우, 정맥투약을 원하지 않는 경우 등에서 암통증을 완화하는 합리적이고, 유용한 대안이 될 수 있을 것으로 생각한다.

**요 약**

심한 암통증을 호소하는 폐암 환자에서 고용량 펜타닐 첩포(600 $\mu$ g/hr)를 이용하여 통증의 완화를 경험하였기에 이를 문헌고찰과 함께 보고하는 바이다.

**참 고 문 헌**

1. World Health Organization. The World Health Report 1996: fighting disease, fostering development, executive summary. Geneva: World Health Organization; 1996. Avail from: URL: <http://www.who.int/whr/1996/en/>
2. Cherny N. New strategies in opioid therapy for cancer pain. *J Oncol Manag* 2000;9:8-15.
3. Muijsers RB, Wagstaff AJ. Transdermal fentanyl: an updated review of its pharmacological properties and therapeutic efficacy in chronic cancer pain control. *Drugs* 2001;61:2289-307.
4. Allan L, Hays H, Jensen NH, de Waroux BL, Bolt M, Donald R, et al. Randomised crossover trial of transdermal fentanyl and sustained release oral morphine for treating chronic non-cancer pain. *BMJ* 2001;322:1154-8.
5. Skaer TL. Management of pain in the cancer patient. *Clin Ther* 1993;15:638-49.
6. Ahles TA, Ruckdeschel JC, Blanchard EB. Cancer-related pain-II: assessment with visual analogue scales. *J Psychosom Res* 1984;28:121-4.

7. Grond S, Zech D, Diefenbach C, Radbruch L, Lehmann KA. Assessment of cancer pain: a prospective evaluation in 2266 cancer patients referred to a pain service. *Pain* 1996;64:107-14.
8. Brescia FJ, Adler D, Gray G, Ryan MA, Cimino J, Mamtani R. Hospitalized advanced cancer patients: a profile. *J Pain Symptom Manage* 1990;5:221-7.
9. Korean Society for Hospice and Palliative Care, Korean Cancer Study Group. Cancer pain relief guideline. Seoul: Korean society for hospice and palliative care, Korean cancer study group; 2001.
10. National Comprehensive Cancer Network. NCCN clinical practice guideline: adult cancer pain. 2006. Avail from: URL: [http://www.nccn.org/professionals/physician\\_gls/PDF/pain.pdf](http://www.nccn.org/professionals/physician_gls/PDF/pain.pdf)
11. Potter J, Higginson IJ. Pain experienced by lung cancer patients: a review of prevalence, causes and pathophysiology. *Lung Cancer* 2004;43:247-57.
12. Radbruch L, Sabatowski R, Petzke F, Brunsch-Radbruch A, Grond S, Lehmann KA. Transdermal fentanyl for the management of cancer pain: a survey of 1005 patients. *Palliat Med* 2001;15:309-21.
13. Menahem S, Shvartzman P. High-dose fentanyl patch for cancer pain. *J Am Board Fam Pract* 2004;17:388-90.
14. Portenoy RK, Lesage P. Management of cancer pain. *Lancet* 1999;353:1695-700.
15. Ripamonti C, Zecca E, De Conno F. Pharmacological treatment of cancer pain: alternative routes of opioid administration. *Tumori* 1998;84:289-300.