

과호모시스테인혈증 환자에서 발생한 폐색전증 1예

한림대학교 의과대학 강남성심병원 내과학교실

오숙의, 정재현, 윤성보, 윤현영, 박종규, 이동훈, 홍성호, 우경희, 최성훈, 이상학, 이남호

A Case of Pulmonary Thromboembolism in a Patient with Hyperhomocysteinemia

Sook Eui Oh, M.D., Jae-Hun Jung, M.D., Seong Bo Yoon, M.D., Hyeon Young Yoon, M.D., Jong Kyu Park, M.D., Dong Hun Lee, M.D., Sung Ho Hong M.D., Kung Hee Woo, M.D., Seonghoon Choi M.D., Sang Hak Lee, MD.PhD., Namho Lee, MD.PhD.

Department of Internal Medicine, Kangnam Sacred Heart Hospital, Hallym University Medical Center, Seoul, Korea

Hyperhomocysteinemia is an independent risk factor for cardiovascular, cerebrovascular and peripheral vascular diseases that are complicated by atherosclerosis and a thromboembolism. An increased level of plasma homocysteine develops from a genetic defect in the of enzyme for the homocysteine metabolism or a vitamin deficiency. Hyperhomocysteinemia has direct toxic effect on the vascular endothelium and causes damages to the antithrombotic action of vascular endothelial cells. Most cases of hyperhomocysteinemia are asymptomatic, but cardiopulmonary or cerebrovascular incidents develop in rare cases. In the case of a thromboembolism with an unknown cause, hyperhomocysteinemia should be considered in a differential diagnosis. The authors report a case of pulmonary thromboembolism in a patient with hyperhomocysteinemia with a review of the relevant literature. (*Tuberc Respir Dis* 2007; 62: 211-216)

Key Words: Hyperhomocysteinemia, Pulmonary embolism.

서 론

폐색전증의 발생빈도는 미국의 경우 연간 50만명 이상으로¹ 사망률이 높은 질환 중 하나이다. 치료받지 않은 경우의 사망률은 18~35%까지 보고되나, 적절한 치료를 받은 경우의 사망률은 8%로 감소하게 된다². 폐색전증의 원인 및 위험요인으로 심부 정맥 혈전증이 가장 흔한 원인이나, 명백한 원인을 확인할 수 없는 경우에는 thrombophilia가 있는지 찾아본다³. 그 중에서도 과호모시스테인혈증은 심혈관질환, 뇌혈관질환 및 말초혈관질환등의 발생에 독립적 위험인자로 알려져 있다⁴. 호모시스테인은 필수 아미노산인 methionine 의 중간 대사산물로 재 메틸화 및 황전환 작용(transsulfuration)을 통해 대사되며, 이 과정에 관련된 효소의 유전적 결함이나 비타민 결핍이 혈중

농도 증가의 주된 요인이다⁵. 호모시스테인은 혈관 내피의 정상적인 항 혈전기능에 이상과 내피세포 손상을 초래하여 동맥경화 및 혈전 형성을 유발한다⁶. 저자들은 62세 남자 환자에게서 발생한 우하지 심부정맥혈전증과 폐색전증의 원인으로 과호모시스테인혈증이 독립적인 위험인자로 작용한 것으로 생각되는 1예를 경험하였기에 문헌고찰과 함께 보고한다.

증 례

환 자: 62세 남자

주 소: 호흡곤란

현병력: 평소 건강하던 환자로 2주전부터 시작된 호흡곤란을 주소로 내원하였다. 기침이나 가래, 객혈은 없었고, 열감이나 오한도 없었다.

과거력: 특이사항 없음

가족력: 특이소견은 없음

흡연력: 30갑년이었으나 2년전부터 중단한 상태였다.

이학적 소견: 내원 당시 혈압은 100/70 mmHg, 맥박수 분당 130회, 호흡수 분당 28회, 체온 36°C이었고, 급성 병색을 보였다. 의식은 명료하였으나 청색증이

Address for correspondence: **Jae-Hun Jung, M.D.**
Department of Internal Medicine, Kangnam Sacred Heart Hospital, Hallym University Medical Center, 948-1 Dae-rim 1-dong, Young-Deung-Po-gu, Seoul, Korea.

Tel: 82-2-829-5124, Fax: 82-2-848-9821

E-mail: unny@hallym.ac.kr

Received: Jan. 23. 2007

Accepted: Feb. 15. 2007

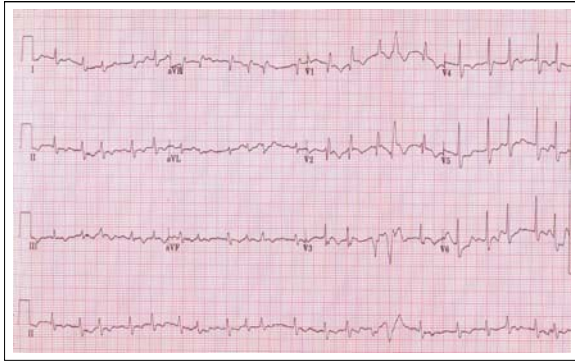


Figure 1. EKG showing atrial fibrillation, T-wave inversion at lead III and incomplete RBBB.

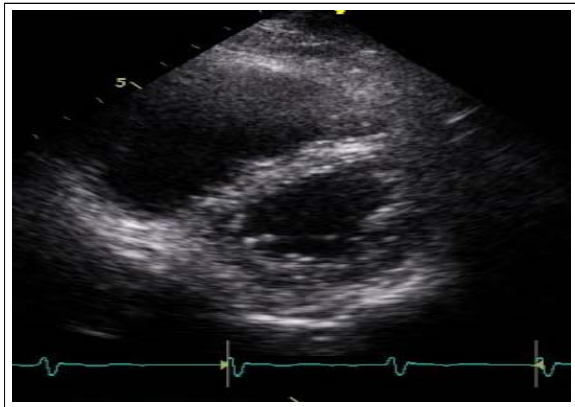


Figure 2. Echocardiography(parasternal short axis view) showing paradoxical septal motion(D-shaped LV).

있었고, 흉부 진찰 소견에서 양측 폐야의 호흡음은 정상이었으나 빈맥과 빈호흡 상태였고, 심음은 불규칙적이거나 잡음은 들리지 않았다. 복부 진찰에서 특이소견은 없었고, 양측 다리에서 압통이나 함요 부종은 관찰되지 않았고, 말초동맥 맥박은 양호하게 촉진되었다.

검사실 소견: 내원 즉시 시행한 맥박산소포화도는 78% 여서 곧바로 산소 3 L/min 흡입하도록 하였고 흡입 후 시행한 동맥혈 가스검사 소견은 pH 7.442, PaCO₂ 21.6 mmHg, PaO₂ 72.0 mmHg, HCO₃⁻ 14.9 mEq/L, 산소포화도 95.4%였다. 말초혈액검사는 백혈구 6,190 /mm³, 혈색소 11.5 g/dL, 혈소판 182,000 /mm³, 적혈구 침강속도는 시간당 12 mm였다. 혈청 생화학검사상AST 155 IU/L, ALT 43 IU/L, BUN/Cr

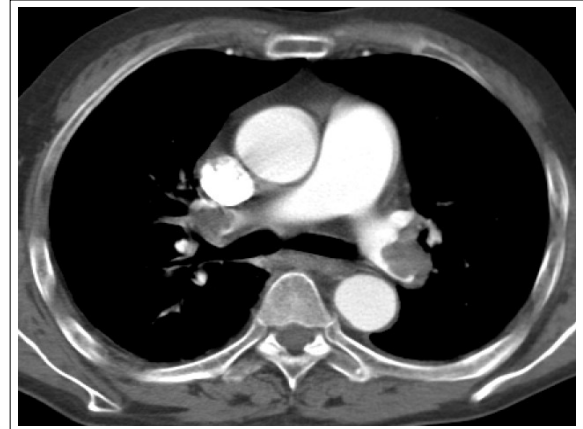

Figure 3. Chest CT showing filling defect at the bifurcation site of bilateral pulmonary arteries.

22.4/ 1.4 mg/dL, 총단백 6.4 g/dL, 알부민 3.4 g/dL, 총 콜레스테롤 123 mg/dL이었으며, 중성지방 38 mg/dL, 고밀도지단백 53 mg/dL 이었다. 혈청 Na⁺ 138 mEq/L, K⁺ 3.3 mEq/L, Cl⁻ 98 mEq/L이었다. D-dimer는 0.6ug/mL (정상치 0-0.5 ug/mL)로 상승하였고, 심근 효소 검사에서 creatine kinase-MB는 1.8 ng/mL (정상치, 0-3.6 ng/mL), creatine kinase는 99 IU/L (정상치, 21-232 IU/L), troponin I는 0.16 ng/mL (정상치, 0-0.05 ng/mL)였고, troponin-T는 음성이었으며, BNP는 586 pg/mL (정상치, 0-100 pg/mL)이었다.

Protein-C는 54 mg/dL (정상치, 55-125 mg/dL), Protein-S는 108% (정상치, 55-160%), Anticardiolipin Antibody 음성, VDRL 음성, Lupus anticoagulant 음성이었고, Anti-thrombin III는 82% (정상치, 80-120%)이었다. 혈중 엽산 2.9 ng/mL (정상치, 0.9-15.6 ng/mL), 비타민 B₁₂328 pg/mL (정상치, 225-1100 pg/mL), 비타민 B₆39.8 nmol/L (정상치, 29.8-102.4 nmol/L)이었다. Fibrinogen 410 mg/dL(정상치, 250-430 mg/dL), Factor V 67%(정상치, 66-126%), 공복시 혈청 호모시스테인농도는 33.27 umol/L (정상치, 5-15 umol/L)으로 증가되어 있었다.

심전도, 심초음파 및 방사선학적 소견: 흉부 X-선 검사에서는 경도의 심비대(CT ratio 0.53)외에 폐침윤 소견이나 흉수 소견은 보이지 않았다. 환자의 심전도는 심박수 130회/min의 심방세동과, lead III에

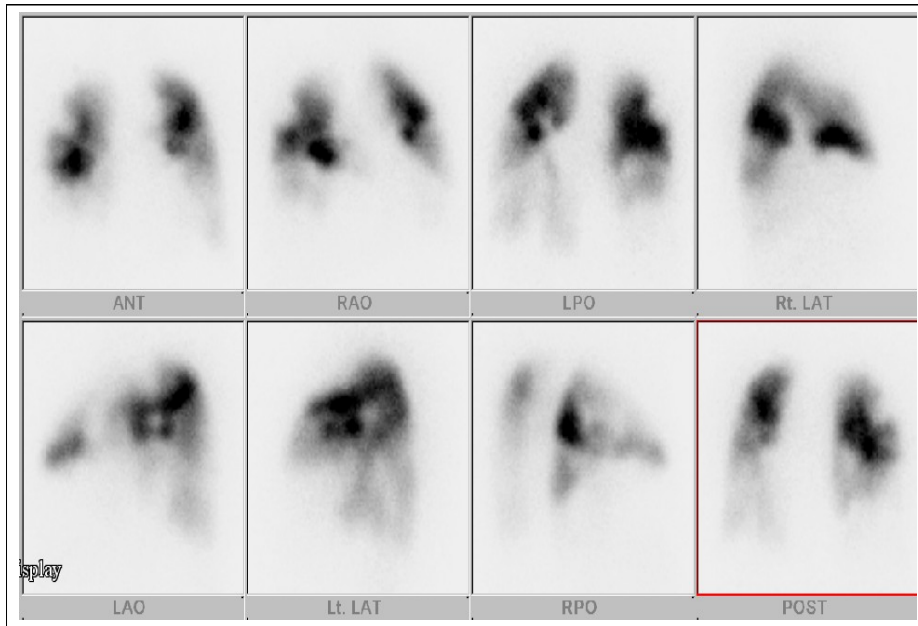


Figure 4. Lung perfusion scan shows moderate photon defect in both lower lobes.

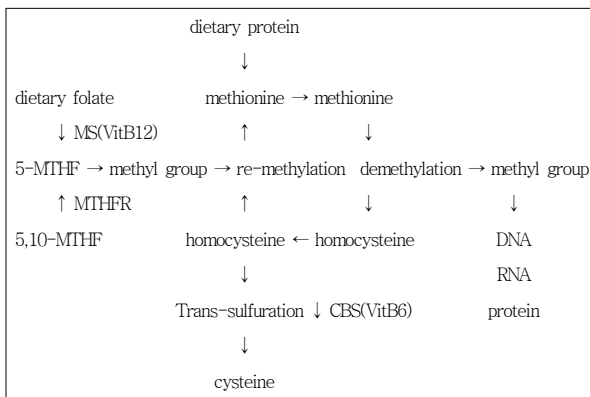


Figure 5. Schematic representation of homocysteine metabolism.

MS:methionine synthase; MTHF:methylene tetrahydrofolate; MTHFR: methylene tetrahydrofolate reductase; CBS:cystathionine β synthase

T-wave inversion, 불완전성 우각 차단 소견이 있었고(Figure 1), 심초음파 검사에서는 우심방확장, 우심실비대 및 좌심방확장이 관찰되었으며 좌심실 박출률(ejection fraction)은 64%이었고, 우심실의 운동기능 감소 소견과 심실중격의 역행성 운동(D-shaped LV), 중등도의 폐동맥 고혈압(60mmHg) 이 관찰되어 폐색전증을 의심하였다(Figure 2).

흉부 컴퓨터 단층 촬영에서 양측 폐동맥을 따라 관

류결손 소견이 보이고 소량의 흉수가 있었다(Figure 3) 폐관류스캔에서 양측 폐의 하엽에 다발성 관류결손 소견(Figure 4)을 보여 폐색전증으로 진단하였고, 하지 도플러 초음파 검사에서 우측 오금정맥에서부터 시작되어 우측 경골정맥 및 비골정맥까지 확장된 심부정맥혈전증 소견을 보였다.

임상경과 및 치료: 환자는 호모시스테인혈증에서 발생한 심부정맥혈전증 및 중증의 폐색전증으로 진단받고 혈전용해제로 tissue plasminogen activator(t-PA) 100 mg을 2시간동안 정맥주사하였고, 이후 항응고요법을 시행하였다. 심방세동에 대해서는 digoxin 0.25 mg과 verapamil 120 mg으로 조절하였다. 제 4병일째 환자의 증상은 호전되었고 같은 날 시행한 심초음파에서도 우심실의 운동저하 및 심실중격의 역행성 운동은 호전되었다.

과호모시스테인혈증의 유전적 돌연변이 검사에서 동질 적합 돌연변이형인 5,10-methylenetetrahydrofolate reductase(MTHFR), C677T(TT동질접합체,alanin to valine substitution)가 확인되었다. 환자는 14병일째 퇴원 후 warfarin 을 복용하면서 외래 추적 관찰 중이며 순조로운 경과를 보이고 있다. 현재 외래에서 16개월째 추적관찰 중인 상태로 폐색전이나

말초혈관의 혈전의 재발은 없었다.

고 찰

폐색전증을 유발할수 있는 thrombophilia는 anti-thrombin III, protein C, protein S, fibrinolytic system 인자 등의 결핍, antiphospholipid antibody (lupus anticoagulant포함), hyperhomocysteinemia 등을 의심할 수 있으나 미국도 전체 심부 정맥 혈전증에서 이런 원인은 모두 합하여 15% 이하이다. 이들에게서 정맥 혈전증으로 항응고요법을 하고 끊은후 1-3년 이내에 재발이 높다³. 호모시스테인은 음식물로부터 얻어지는 필수 아미노산인 메티오닌으로부터 시스테인이 합성되는 과정에서 형성되는 중간 대사 산물로 황화기를 함유한 아미노산이다. 1969년 McCully 가 최초로 과호모시스테인혈증이 혈관질환과 연관이 있다는 보고 이후⁷ 현재까지 많은 연구에 의해 과호모시스테인혈증은 동맥경화증 및 혈전증의 독립적 위험인자로 알려져 있다⁴.

호모시스테인은 다음과 같이 3가지 경로를 통하여 대사된다. 첫째, 비타민 B₆ 의 존재하에 cystathionine β synthase의 촉매작용으로 serine과 결합하여 cystathionine을 형성하는 황전환작용(transsulfuration)을 밟는데 이는 불가역적인 반응이다. 둘째, 메티오닌의 공급이 빠르게 필요할 경우 엽산(folate)의 존재하에 5,10-methylene tetrahydrofolate reductase (MTHFR)의 작용으로 5-methylene tetrahydrofolate를 형성하여 비타민 B₁₂ 의존성인 methionine synthase에 의해 메티오닌으로 되는 재메틸화(remethylation) 경로가 있다. 셋째, 5-methylTHF에 betaine-homocysteine methyltransferase가 작용하여 재메틸화 과정을 통해 메티오닌이 합성된다⁶(Figure 5). 이처럼 호모시스테인 대사는 엽산과 조인자(cofactor)로서 비타민 B₆, 비타민 B₁₂를 필수로 한다. 일반적으로 혈중 호모시스테인의 증가는 호모시스테인 대사에 관여하는 효소의 유전적 결함이나 엽산, 비타민 B₆ 혹은 비타민 B₁₂ 등의 상대적 혹은 절대적 결핍에 의한^{4,6}. 유전적 요인 중 cystathionine β synthase의 결핍에 의한 호모시스테인뇨증은 20만명

출생당 1명에서 발생하는 드문 선천성 대사 장애이다⁸. 그밖의 열불내성 5,10-MTHFR 이형(thermolabile variants, 5,10-MTHFR), 5,10-MTHFR 혹은 methionine synthase 결핍 등이 있다⁵. MTHFR 유전자의 677번째 염기서열이 C(cytocine)에서 T(thymidine)로 바뀌는 C677T MTHFR 유전자형 변이는 아미노산 alanine에서 valine 으로 바뀐 변이 효소로서 고온에서 불안정할 뿐 아니라 이 효소의 활성도가 50%정도 감소되어 호모시스테인이 메티오닌으로 재메틸화되는 과정이 억제되고, 이차적으로 호모시스테인 농도가 증가하게 되며, 따라서 DNA 와 RNA 의 생합성에 관여하는 엽산의 재분배에도 영향을 주게 된다⁹. 유전적인 요인 중에서 C677T MTHFR 유전자형중 T 유전자형은 높은 혈장내 호모시스테인의 농도와 관련이 있으며 homozygous T/T 유전자형을 가진 사람이 C/C유전자형이나 C/T 유전자형보다 특히 낮은 엽산 농도를 동반하고 있을 때 과호모시스테인혈증이 더욱 심화된다고 한다¹⁰. MTHFR 의 유전형 변이는 비교적 흔하게 존재하며, 일본에서는 13.5%로 보고되었다¹¹.

과호모시스테인혈증에서 혈전증 및 동맥경화증이 야기되는 병리 기전에 대해서는 명확하게 밝혀진 바 없으며, 혈중 호모시스테인 자체에 의한 것인지 중간대사물 때문인지 혹은 조인자와 관련된 것인지 불분명하다. 그러나 현재까지 밝혀진 바에 의하면, 혈중에서 호모시스테인은 혈관 내피에 직접적으로 손상을 주거나 혹은 혈관 내피의 항 혈전기능에 이상을 초래하며, Factor V, Factor X 활성화 및 혈전 형성을 유발한다^{4,5}. 또한 정상인에서 혈관 내피는 nitric oxide를 생성하여 호모시스테인의 독성을 중화시키지만 호모시스테인은 혈관 내피의 nitric oxide 생성 장애를 야기하여 혈관내피 손상을 더욱 조장한다^{4,5}.

과호모시스테인혈증 진단은 총 호모시스테인 농도를 측정하며⁴, 정상치는 연구 마다 기준의 차이가 있지만, 일반적으로 공복시 정상치는 5-15 umol/L 이다. 공복시 측정된 혈중 호모시스테인 농도에 따라 15-30 umol/L의 경우 경증, 30-100 umol/L의 경우 중등도, 100 umol/L 이상의 경우 중증으로 분류한다⁴. 공복시 혈중농도가 정상이라도 질환이 의심되면 메티오닌 부하 검사를 시행하여 진단할 수 있다. 밤사이 금식 후

검사 당일 메티오닌 100 mg/Kg을 오렌지 주스와 함께 경구 복용 후 메티오닌 부하 전, 부하 후 4시간, 6시간, 8시간에 혈중 호모시스테인 농도를 측정한다⁸. 메티오닌 부하 후 4시간에서 8시간사이 검사 횟수는 보고자마다 차이가 있지만 일반적으로 1-2회 검사한다. 메티오닌 부하 후 혈중 호모시스테인 농도는 절대 수치가 문헌마다 차이가 있어 평균수치보다 표준편차 이상시 과호모시스테인혈증을 진단한다⁸. 대부분 특별한 증상이나 징후없이 지내나 관상동맥질환, 뇌경색, 동맥경화증, 심부정맥혈전증 및 폐색전증의 형태로 나타나며, 증가된 호모시스테인은 엽산, 비타민 B₆ 및 비타민 B₁₂ 등의 공급에 의해 감소시킬 수 있다⁶.

본 증례에서는 평소 건강하던 환자에서 갑자기 발생한 심부 정맥 혈전증과 폐색전증의 원인에 대해 알아보려고 혈액의 응고 기능 항진의 원인에 대해 검사를 시행하였는데 C 형 단백, S 형 단백, 항트롬빈 III, anti-cardiolipin항체, 루푸스 항체 등은 모두 정상이었으며, 중등도의 과호모시스테인혈증이 보여 시행한 유전적 변이 검사에서 5,10-methylenetetrahydrofolate reductase(MTHFR), C677T로서 특히 TT 동질접합체를 보였던 환자이다. 이상의 검사 외에도 프로트롬빈 유전자 변형, Factor V Leiden mutation 등 추가적 검사가 필요할 수 있겠으나 본 증례에서는 시행되지 않았고, 국내에서는 비교적 발생이 적은 것으로 알려져 있다. 따라서 혈전증의 발생과 과호모시스테인혈증간의 직접적인 상관관계를 규명하기 위하여 향후 보다 광범위하고 전향적인 연구가 요망되겠으나 본 증례에서는 심부 정맥 혈전증과 폐색전증의 원인으로 과호모시스테인혈증과 이와 관련된 유전자 변이가 직접적인 관련이 있는 것으로 생각되었다.

혈중 호모시스테인 수치를 정상화 시키기 위해 엽산을 투여하여 호모시스테인 수치를 낮추더라도 이로 인한 혈관의 혈전성 폐색이 예방되는지 혹은 재발이 예방될 수 있는지에 대한 분명한 결과가 없는 가운데 현재 광범위한 연구가 시행중에 있어¹³ 본 증례에서는 엽산 투여는 하지 않았다.

현재까지 혈관질환과 관련된 과호모시스테인혈증의 국내 보고는 대부분 동맥경화성 동맥질환에 대한 것으로 관상동맥질환, 하지동맥폐색등이 보고 되

어 있고¹⁴, 동맥경화가 동반되지 않은 동맥의 혈전성 폐색과 관련된 과호모시스테인혈증에 대한 보고가 있었으나¹⁵, 저자들은 62세 남자 환자에게서 발생한 우하지 심부정맥혈전증과 폐색전증의 원인으로 과호모시스테인혈증이 독립적인 위험인자로 작용한 것으로 생각되는 1예를 경험하였기에 문헌고찰과 함께 보고한다.

요 약

저자들은 평소 건강하게 지내던 62세 남자 환자에게서 발생한 우하지 심부정맥혈전증과 폐색전증의 원인으로 과호모시스테인혈증이 독립적인 위험인자로 작용한 것으로 생각되는 1예를 경험하였기에 문헌고찰과 함께 보고한다.

참 고 문 헌

1. Rudoni RR, Jackson RE, Godfrey GW, Bonfiglio AX, Hussey ME, Hauser AM. Use of two-dimensional echocardiography for the diagnosis of pulmonary embolus. *J Emerg Med* 1998;16:5-8.
2. Kasper W, Meinertz T, Henkel B, Eissner D, Hahn K, Hofmann T, et al. Echocardiographic findings in patients with proved pulmonary embolism. *Am Heart J* 1986;112:1284-90.
3. Chang J. Acute pulmonary embolism. *Tuberc Respir Dis* 2000;48:123-48.
4. Welch GN, Loscalzo J. Homocysteine and atherothrombosis. *N Engl J Med* 1998;338:1042-50.
5. Dennis VW, Nurko S, Robinson K. Hyperhomocysteinemia; detection, risk assessment, and treatment. *Curr Opin Nephrol Hypertens* 1997;6:483-8.
6. Park JS, Bae WK, Lee SJ, Chung RI, Jin SL, Lee HP, et al. A case of multiple thromboembolism in hyperhomocysteinemia. *Tuberc Respir Dis* 1999;47:239-46.
7. McCully KS. Vascular pathology of homocysteinemia: implication for the pathogenesis of arteriosclerosis. *Am J Pathol* 1969;56:111-28.
8. Franken DG, Boers GH, Blom HJ, Trijbels FJ, Kloppenborg PW. Treatment of mild hyperhomocysteinemia in vascular disease patients. *Arterioscler Thromb* 1994;14:465-70.
9. Kim YJ, Park JS, Park MH, Chang NS. The interaction of methylenetetrahydrofolate reductase polymorphism with homocysteine in pregnant women.

- Korean J Obstet Gynecol 2003;46:1525-30.
10. Brattstrom L, Wilcken DE, Ohrvik J, Brudin L. Common methylenetetrahydrofolate reductase gene mutation leads to hyperhomocysteinemia but not to vascular disease: the result of a meta-analysis. *Circulation* 1998;98:2520-6.
 11. Ou T, Yamakawa-Kobayahi K, Arinami T, Amemiya H, Fujiwara H, Kawata K, et al. Methylenetetrahydrofolate reductase and apolipoprotein E polymorphisms are independent risk factors for coronary heart disease in Japanese: a case-control study. *Atherosclerosis* 1998;137:23-8.
 12. Oh KW, Lee WY, Ahn YB, Song KH, Yoo SJ, Yoon KH, et al. Homocysteine, folate, and methylenetetrahydrofolate reductase polymorphism in Korean normal subjects. *Korean J Intern Med* 1999;57:1030-6.
 13. Eikelboom JW, Lonn E, Genest J Jr, Hankey G, Yusuf S. Homocysteine and cardiovascular disease: a critical review of the epidemiologic evidence. *Ann Intern Med* 1999;131:363-75.
 14. Kim SG, Kim YD, Kim SG, Jang SJ, Choi HJ, Kim BK, et al. Plasma homocysteine concentration and genotype variation of enzyme as risk factors in patients with coronary artery disease. *Korean Circ J* 2001;31:757-66.
 15. Jeong CH, Park Kh, Jung SJ, Choi DR, Joo DH, Lee HI, et al. Acute arterial thrombosis in leg associated with hyperhomocysteinemia. *J Korean Surg Soc* 2005;68:78-82.
-