

아연증기 흡입으로 발생한 급성호흡곤란증후군 1예

¹인제대학교 의과대학 내과학교실, ²영상의학과

최상분¹, 서정숙¹, 한양천¹, 김애란¹, 허진원¹, 이성순¹, 이영민¹, 이혁표¹, 김주인¹, 염호기¹, 최석진², 최수전¹, 이현경¹

A Case of Acute Respiratory Distress Syndrome Caused By Zinc Fume Inhalation

Sang Bun Choi, M.D.¹, Jeong Sook Seo, M.D.¹, Yang Chun Han, M.D.¹, Ae Ran Kim, M.D.¹, Jin-Won Hur, M.D.¹, Sung Soon Lee, M.D.¹, Young Min Lee, M.D.¹, Hyuk Pyo Lee, M.D.¹, Joo In Kim, M.D.¹, Ho-Keo Yum, M.D.¹, Suk-Jin Choi, M.D.², Soo Jeon Choi, M.D.¹, Hyun-Kyung Lee, M.D.¹

¹Departments of Internal Medicine and ²Radiology, College of Medicine, Inje University, Pusan, Korea

The Inhalation of certain freshly formed metal oxides can cause metal fume fever, which is an acute, self-limiting, flu-like illness. The most common cause of this syndrome is the inhalation of zinc oxide. The inhalation of zinc oxide can lead to tracheobronchiolitis, chemical pulmonary edema or to respiratory failure and acute respiratory distress syndrome(ARDS). We encountered a 43-years-old man who developed severe dyspnea after inhaling of zinc oxide while working for 5 hours in a closed space. He was diagnosed with ARDS and was treated successfully with glucocorticoid. We report a case of ARDS caused by the inhalation of zinc fumes. (*Tuberc Respir Dis* 2007; 62: 314-317)

Key Words: Zinc fume inhalation, Acute respiratory distress syndrome, Glucocorticoid, N-acetylcysteine

서 론

금속흡열(Metal fume fever)은 금속흡을 흡입한 후 발생하는 감기와 유사한 질병이다¹. 이는 산화금속에 의해 생길 수 있고, 그 중 아연이 가장 흔하고 전형적인 원인 물질이다¹. 산화아연 증기에 과다하게 노출되면 상부 호흡기 자극 증상, 흉통, 기침 등의 증상이 나타날 수 있으며, 대개 2일 이내 완전히 회복 된다¹. 그러나 산화아연의 흡입은 치명적인 급성 화학성 폐렴 및 급성호흡곤란증후군을 유발할 수 있다². 저자들은 아연증기가 발생하는 밀폐된 작업장에서 장시간 작업 후 급성호흡곤란증후군이 발생한 환자를 glucocorticoid로 치료하여 완치된 1예를 경험하여 보고한다.

증 례

환 자: 이O호, 남자 43세

Address for correspondence: **Hyun-Kyung Lee, M.D.**
Department of Internal Medicine, Pusan Paik Hospital,
College of Medicine, Inje University, 633-165
Gaegum-2-dong, Jin-gu, Pusan, 614-735, Korea
Phone: 82-51-890-6270, Fax: 82-51-892-0273
E-mail: goodoc@gmail.com
Received: Feb. 8, 2007
Accepted: Mar. 19, 2007

주 소: 호흡곤란

현병력: 밀폐된 아연제조공장에서 5시간 정도 일한 43세 남자가 심한 호흡곤란으로 응급실을 방문하였다. 작업장은 폐철을 제련하여 금속괴를 만드는 공장이었고, 금속괴 용융과정에서 아연증기가 발생한다고 하였다. 5년 전부터 다니던 공장이었고 평소에 작업 후 불편감은 없었다. 응급실 방문 당일에는 환기가 제대로 되지 않은 상황에서 작업하였다. 작업종료 2-3시간 후 마른기침이 간간히 있다가 6시간 정도 경과하였을 때는 기침과 호흡곤란이 심하여 응급실로 실려 왔다.

과거력: 20년 전 자발성기흉으로 치료받았음.

가족력: 특이사항 없음.

이학적소견: 응급실에서의 활력증후는 혈압 120/70 mmHg, 맥박 128회/분, 호흡수 30회/분, 체온 36.9°C 였다. 급성병색이었다. 심음은 정상이었고 흉부청진에서 양쪽 폐 전체에서 수포음이 들렸다.

검사실 소견: 말초혈액검사는 혈색소 14.5 g/dL, 백혈구 19420/mm³(호중구 90.8%), 혈소판 201,000/mm³ 이었고, 혈청생화학검사는 총단백 6.5 g/dL, 알부민 3.4 g/dL, 총빌리루빈 1.3 mg/dL, AST/ALT 15/13 U/L, LDH 421 U/L, BUN/Cr 14/0.7 mg/dL이었다. 동맥혈 가스검사는 대기중에서 pH 7.45, PaCO₂ 36.2

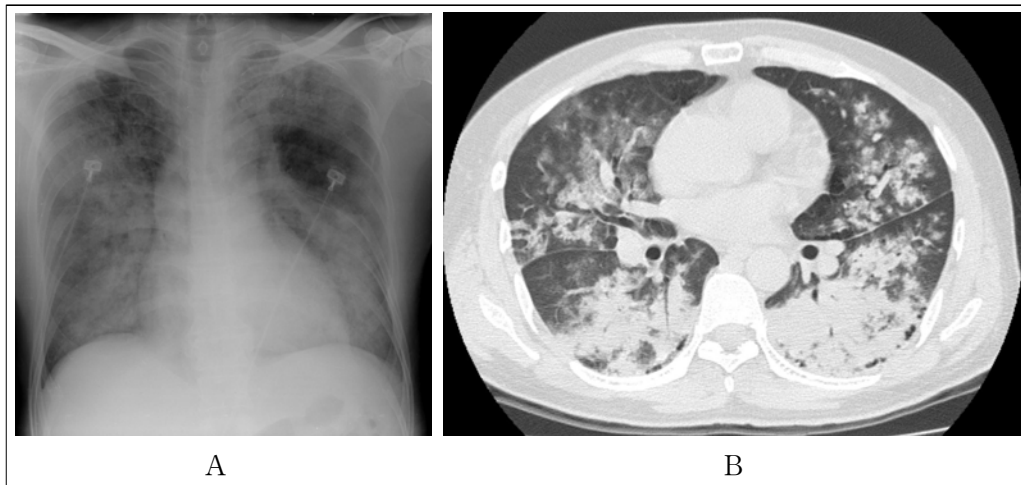


Figure 1. (A) On admission, chest radiography shows diffuse consolidations and ground glass opacities in the both lung fields. (B) High resolution computed tomography of the chest shows consolidations, ground glass opacities and ill defined centrilobular nodules in the both lung.

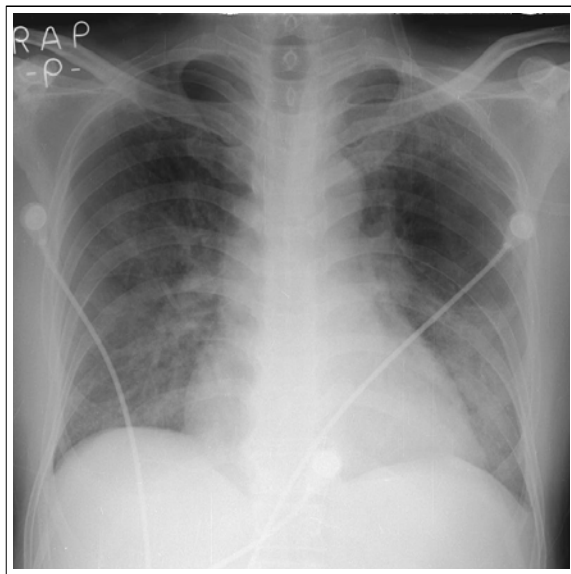


Figure 2. On hospital day 2, the chest radiography reveals improvement of the consolidations in the both lung fields.

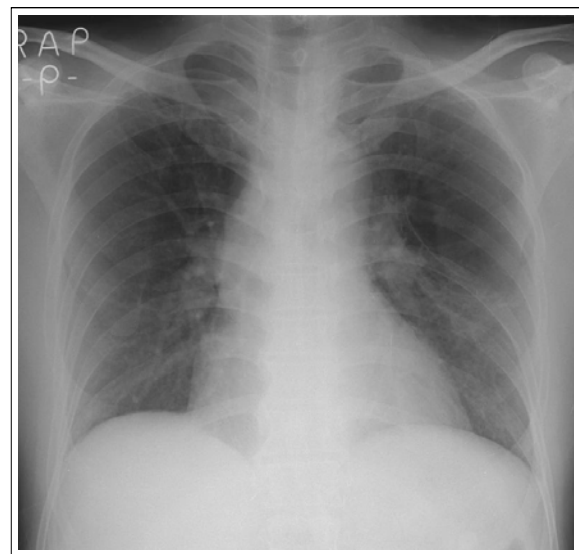


Figure 3. On discharge, the chest radiography shows nearly improved consolidations in the both lung. There are fibrotic changes in the right upper lung field and bullous emphysema in the left middle lung field.

mmHg, PaO₂ 38 mmHg, SaO₂ 54.6%였다.

방사선소견: 단순 흉부X-선촬영 및 고해상 전산화 단층촬영에서 양쪽 폐 전체에 미만성 폐경화 및 간유리 음영이 관찰되었다(Figure 1A, 1B).

치료 및 경과: Reservoir bag으로 분당 15 L의 산소를 공급한 뒤, 산소포화도가 92%로 상승하고 환자 의식도 명료하여 기관내 삽관을 시행하지 않고 중환

자실에 입원시켰다. 입원일부터 N-acetylcysteine(NAC) 1 g을 정맥주사하였고 5일간 투여하였다. 이는 NAC가 아연의 요배설을 증가시킨다는 문헌에 근거하였다³. 급성으로 발생, 양쪽 폐야 전체에 걸친 미만성 경화 소견 및 PaO₂/FiO₂ 180으로 감소된 소견을 근거로 아연중기 흡입에 의한 ARDS로 판단하였다. 입원 직후

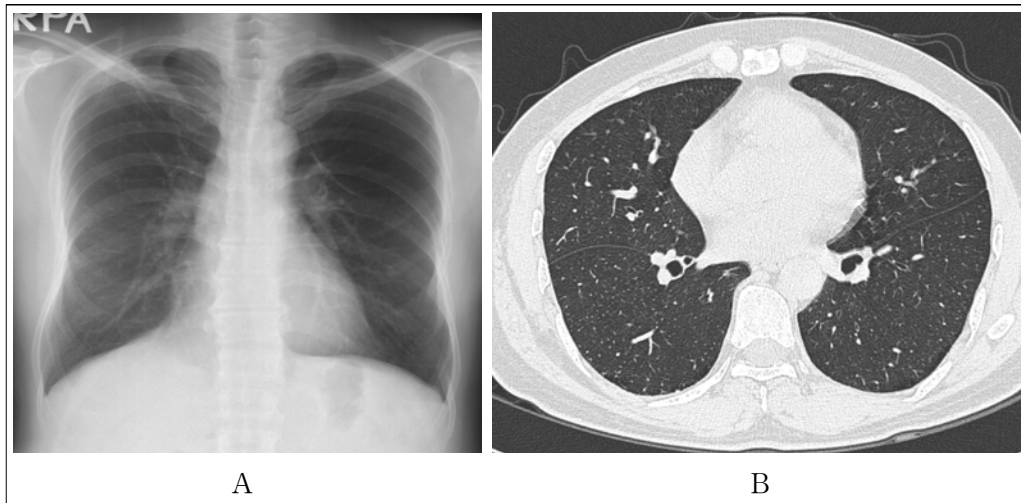


Figure 4. (A) On the chest radiography after 4 months, the consolidations and ground glass opacities had been disappeared. (B) High resolution computed tomography scan of the chest, after 4 months, shows complete resolution of the consolidations and ground glass opacities. Mild paraseptal emphysemas in the superior segments of the both lower lobes are revealed.

부터 methylprednisolone 125 mg을 8시간 간격으로 주사하였다. 2병일에는 호흡곤란과 산소요구량이 감소하였고, 방사선소견도 호전을 보였다(Figure 2). 3 병일부터 methylprednisolone을 서서히 감량하였고, 입원 8일째 환자는 호전되어 퇴원하였다(Figure 3). 퇴원 전일 시행한 폐기능검사에서 FVC 예측치의 81%, FEV₁ 79%, FEV₁/FVC 75%, DLCO 77%소견 보였으며, 1개월 후 외래에서는 FVC 98%, FEV₁ 87%, FEV₁/FVC 68%, DLCO 95%로 호전된 소견을 보였다. 아연흡입 폐손상 4개월 후 시행한 단순 흉부 X-선 촬영 및 고해상 전산화단층촬영에서 이전에 관찰되던 폐경화 및 간유리 음영은 보이지 않았다(Figure 4A, 4B).

고 찰

금속흡열은 아연, 마그네슘, 동, 망간, 연, 안티몬, 철, 니켈 등 비교적 용점이 낮은 금속의 용해, 제련, 도금 및 용접 시 발생하는 산화 금속흡을 흡입할 경우 생기는 일시적인 발열성 질병을 말하며, 특히 아연에 의한 경우가 많으므로 아연열로 불리기도 한다⁴. 산화 아연은 상대적으로 낮은 온도에서도 기화된다. 아연 도금한 제품의 용접과 용광로 작업에서 생산되는 산

화아연흡의 많은 양의 입자들이 0.2 μm에서 1 μm 사이로 호흡성 분진 크기이므로 흡입되어 금속열이 발생한다⁵.

임상 증상은 산화아연에 노출된 후 3시간에서 10시간 후에 시작된다⁶. 초기증상은 인두 자극감과 금속성 입맛을 느끼며 수시간 이내에 열, 오한, 전신 허약감, 마른 기침 등의 증상이 생긴다⁶. 이학적 검사에서 맥박수가 증가하고 흉부 청진상 수포음이 청진될 수 있다¹⁶. 검사실 소견에서 적혈구 침강속도 및 젖산 탈수소 효소가 상승하고 백혈구수가 11,000-16,000/mm³로 상승한다¹⁷. 단순 흉부 X선 촬영에서 대개는 정상이지만 미만성의 간질성 침윤을 보이기도 한다⁸.

금속흡열은 금속흡에 대한 노출력과 임상증상으로 진단하며 최근의 금속흡 노출력, 금속성 맛, 열, 두통, 구역질, 근육통, 호흡기 자극증상 등의 증상과 혈청 백혈구 증가증, 상대적인 빠른 발병과 짧은 이환기간 등이 진단의 단서가 될 수 있다⁴.

2003년 12월에 일어난 증기 사고로 염화 아연 증기에 노출되었던 20명의 군인을 대상으로 시행된 연구에 따르면 고해상 전산화 단층촬영에서 간유리 음영을 보이고 폐기능 검사에서 FVC, FEV₁, TLC, DLCO의 감소를 보이며 FEV₁/FVC ratio는 정상 수치를 보였다⁹.

염화아연의 흡입으로 급성폐손상을 받은 환자를 부검하였을 때, 인두, 기관, 세기관지의 점막에서 발적 및 궤양성 변화와 미만성의 심한 폐부종을 관찰할 수 있었고 폐포는 섬유화되어 막혀있었다¹⁰. 급성호흡곤란증후군이 염증 세포의 침윤 없이도 일어날 수 있지만 아연 증기 흡입으로 인한 급성호흡곤란 증후군은 활성화된 염증세포로부터 사이토카인을 포함한 매개물질이 분비되어 일어난다¹⁰. 염증 전구물질인 사이토카인이 금속흡열을 매개하는 데 중요한 역할을 하며 특히 TNF- α 가 금속흡열의 병리 기전에 중요하고 IL-8과 IL-6의 이차적 분비를 일어나게 한다¹¹.

염화 아연 흡입으로 인한 폐손상의 초기에는 폐포 모세혈관막에서 혈장 단백질 및 수액의 투과도가 증가되어 간질 및 폐포 부종이 생기고 이후 섬유모세포가 증식하고 간질과 폐포에서 콜라겐이 증가하게 된다⁵. 많은 수의 폐포 대식세포와 조직 단핵구가 섬유화를 자극하는 사이토카인의 중요한 원천이다¹².

저자들은 NAC의 주입이 아연의 요배설을 증가시키고 혈장농도를 감소시킨다는 보고에 따라 NAC를 주사하였다³. 스테로이드 치료가 증기흡입손상에서 도움이 된다는 명백한 근거가 없고, 급성호흡곤란증후군 환자에서 패혈증의 위험을 증가시킬 가능성이 있다는 보고도 있다¹³. 그러나 저자들은 아연흡입에 의한 폐손상이 사이토카인이 매개하는 염증반응과 관계가 있다는 점을 고려하여 염증 반응의 활성화를 막고자 methylprednisolone을 투여하였다. NAC과 methylprednisolone으로 치료 후 환자의 임상증상, 방사선 소견 및 폐기능 검사 모두 호전되었다. 앞으로 본 증례의 치료법들은 금속증기 흡입으로 인한 급성호흡곤란증후군 환자에서 치료의 한 방법으로 고려될 수 있을 것이다.

요 약

아연 증기의 흡입은 금속흡열을 일으키고 대개는 자연히 회복되지만 치명적인 폐손상이 일어나는 경우도 있다. 저자들은 43세 남자가 밀폐된 공간에서 아연 제련작업 후 6시간 지나 급성호흡곤란증후군이 발생

한 증례에서 NAC과 methylprednisolone을 주사하여 성공적으로 치료한 예를 경험하여 문헌고찰과 함께 보고한다.

참 고 문 헌

1. Elinder CG, Zenz C. Chapter 46. Other Metals and their compounds. In: Zenz C, Dickerson OB, Horvath EP, editors. Occupational medicine. 3rd ed. St. Louis, Missouri: Mosby, Inc.; 1994. p.595-616.
2. Evans EH. Casualties following exposure to zinc chloride smoke. Lancet 1945;2:368-70.
3. Hjørtso E, Qvist J, Bud MI, Thomsen JL, Andersen JB, Wilberg-Jorgensen F, et al. ARDS after accidental inhalation of zinc chloride smoke. Intensive Care Med 1998;14:17-24.
4. Lim HS, Cheong HK. A case of metal fume fever associated with copper fume in a welder. Korean J Prev Med 1998;31:414-23.
5. Rose CS. Inhalation fevers. In: Rom WN, editor. Environmental and occupational medicine. 2nd ed. Boston: Little, Brown & Co.; 1992. p.376-7.
6. Balmes JR. Chapter 20. Occupational lung diseases. In: LaDou J, editor. Current occupational & environmental medicine. 3rd ed. Lange: McGraw-Hill, Inc.; 2004. p.320-44.
7. Anseline P. Zinc fume fever. Med J Aust 1972;2:316-8.
8. Pettila V, Takkunen O, Tukiainen P. Zinc chloride smoke inhalation: a rare cause of severe acute respiratory distress syndrome. Intensive Care Med 2000;26:215-7.
9. Hsu HH, Tzao C, Chang WC, Wu CP, Tung HJ, Chen CY, et al. Zinc chloride (smoke bomb) inhalation lung injury: clinical presentations, high-resolution CT findings, and pulmonary function test results. Chest 2005;127:2064-71.
10. Homma S, Jones R, Qvist J, Zapol WM, Reid L. Pulmonary vascular lesions in adult respiratory distress syndrome caused by inhalation of zinc chloride smoke: a morphometric study. Hum Pathol 1992;23:45-50.
11. Kuschner WG, D'Alessandro A, Wong H, Blanc PD. Early pulmonary cytokine responses to zinc oxide fume inhalation. Environ Res 1997;75:7-11.
12. Libby P, Friedman GB, Salomon RN. Cytokines as modulators of cell proliferation in fibrotic disease. Am Rev Respir Dis 1989;140:1114-7.
13. Lefering R, Neugebauer EA. Steroid controversy in sepsis and septic shock: a meta-analysis. Crit Care Med 1995;23:1294-303.