



## 구순구개열 환자 양악교정술 후 회귀 증례

석민<sup>1</sup>, 이태형<sup>1</sup>, 이종국<sup>2</sup>, 백진우<sup>1</sup>, 이의석<sup>1</sup>, 임재석<sup>1</sup>

고려대학교 구로병원 치과센터 구강악안면외과<sup>1</sup>, 고려대학교 구로병원 치과센터 교정과<sup>2</sup>

### ABSTRACT

#### The Orthopedic Relapse after Orthognathic Surgery of Unilateral Cleft Lip and Palate Patient : A case report

Seok Min<sup>1</sup>, Tae-hyung LEE<sup>1</sup>, Jong-kuk Lee<sup>2</sup>, Jin-woo Baek<sup>1</sup>,  
Eui-seok Lee<sup>1</sup>, Jae-suk Rim<sup>1</sup>

*Department of Oral and Maxillofacial Surgery<sup>1</sup>,  
Department of Orthodontics, Dental Center, Guro Hospital, Korea University<sup>2</sup>*

It is well known that the main factor which contributes to the relapse of orthognathic surgery for Cleft Lip and Palate (CLP) patients is post-operative scar on hard and soft palate of maxilla. Therefore, to compensate the amount of relapse, though it cannot be the perfect way to prevent orthodontic, orthopedic relapse, the Le-fort I osteotomy of maxilla and set-back osteotomy of mandible are generally carried-out simultaneously.

We are to review the factors contribute to the relapse of CLP patients after orthognathic surgery through this clinical case : The relapse of Skeletal Class III tendency immediately after orthognathic surgery for grown up CLP patients.

*Key Words*: relapse of orthognathic surgery for CLP, post-operative scar

### I. 서론

구개열 환자에서는 안모성장이 완료된 이후에 악교정 수술을 시행하는 것이 일반적이는데, 느리게 성숙하는 남아에서는 18~19세 이후, 빠르게 성장하는 여아에서는 14세의 어린 나이에서도 어느 정도 가능하다. 치아 교정만으로 기능적, 심미적으로 회복하기에는 악골 부조화가 큰 경우 악교정 수술이

필요하다<sup>1)</sup>. 안모, 호흡, 연하 그리고 발음 등의 개선을 위해 성장 이전에 행해지는 비순성형술, 구개 성형술, 인두피판성형술과 같은 다양한 시술로 인해 구순구개열 환자에서 상악발육의 저하가 초래되고, 더불어 상악궁의 협착과 수직으로 짧아져 부정교합이 되므로, 이의 치료를 위해 상악 전진술을 포함한 악교정 수술이 필요한 경우가 많다<sup>2-6)</sup>.

악교정 수술을 받아야 하는 구개열 환자는 이

미 장기간 교정치료를 받고 있긴 하지만, 일시적으로 거의 정상적인 교합을 보일지라도 불균형적인 하악 성장으로 심대 후반에 부정교합이 되는 경우가 많다. 상악의 전후방, 수직 성장이 결여된 상태에서 하악은 계속 성장하고, 더욱이 상악 수직 성장이 없으며 하악 성장은 거의 전방으로만 표현된다<sup>1)</sup>.

구순구개열 환자의 치료 시 악교정 수술 후 안정성을 확보하고 재귀를 예방하는 것이 대단히 중요하다. 심한 상악열성장과 하악 전돌증이 동반되어 있는 경우 상악의 전방이동 뿐만 아니라 하방이동 또는 측방확대를 필요로 하며, 예상되는 상악 전방 이동량이 과도하여 연구개-인두기능의 부전의 우려나 반흔 조직에 의한 재귀가 우려되는 경우 상하악 동시 이동술이 추천된다. 하지만 이미 인두피판(pharyngeal flap)을 형성한 경우 상악의 전방이동에 따른 발음문제, 재귀문제가 더욱 심각하게 대두되기도 한다<sup>38)</sup>.

특히 Le Fort I osteotomy를 시행할 경우 전비극(ANS point)이 불분명해지고 수술 직후 부종, 약간고정(inter-maxillary wiring) 등의 영향으로 상악 또는 상악치열의 정확한 해부학적 위치변화를 파악하기가 어렵다<sup>38)</sup>.

상기 사항들을 고려하여 수술하는 것이 필요하지만 현재까지 구순구개열 환자의 악교정수술에 대한 신뢰할 만한 장기 관찰 결과가 보고 된 적이 드물었다. 또한 재귀를 확인하는 분석과정에 변수가 많아 어려움이 많은 까닭에 수평적 재귀에 관한 것이 주종이고 수직적 재귀의 분석은 드물며, 특히 경조직의 수직적 재귀에 따른 치아 재귀에 대한 분석이 무시되기 쉬운 우려가 있을 것으로 보인다.

이에 저자 등은 구순구개열 환자의 양악 악교정 수술 후 단기간의 재귀현상을 보인 환자에 대한 연구를 통하여 원인 및 해결 방안을 모색해 보고자 하였다.

## II. 증례보고

22세 남자 환자로 우측 구순구개열 환자로 1984년에 구순열 수술, 86년 구개열 수술 시행 후 1993년 고려대 구로병원 교정과에서 active plate, Q-H 및 fixed appliance를 이용한 교정치료를 시행하였다. 1995년 본원 구강악안면외과에서 치조열 부위의 골이식을 시행하였다. 2003년 악교정 수술을 위한 술전 교정 치료를 시작하였다. 그 당시 환자의 상태는 상악 골의 결핍과 하악골의 과잉 성장에 따른 Class III 양상을 보였으며 상악우측측절치와 상악 좌측 제1소구치 결손 상태였고 개교합 상태였다. 술전 교정을 마친 후 (그림 1) 수술 계획은 상악 4mm advance와 하악 7.5mm 후방이동(set-back) 및 이부성형술(3mm augmentation genioplasty)을 계획하였다. 2004년 8월 20세에 하악 시상분할 골절단술로 3mm 후방이동(set-back)과 상악골 절단술(Lefot I)로 4mm 전방이동(advance)술을 동시에 시행 후 소강판(plate) 및 screw로 고정을 시행하였고 골이식은 시행하지 않았다(그림 2). 2006년 6월 술 후 교정을 마쳤다.

2007년 1월 다시 Class III 양상을 주소로 내원하였다(그림 3). S-N line(sella point와 nasion을 이은선)을 기준으로 중첩해 본 결과 상악의 재귀현상(relapse)이 현저히 나타났으며 하악도 약간 전방으로 재귀되었다(그림 4, 표 1). 하악 전방 재귀의 원인으로서는 하악과두의 위치 변화 및 하악의 전방이동 성향이 있는 것으로 보였다. 전후방관계에서는 ANB와 Wits의 수치가 수술로 개선이 되었다가 술 후 안정기간동안 다시 악화되는 것을 알 수 있었다. 또한 SNA 수치를 보면 73.4°에서 75.9°로 술 후 증가되었다가 술 후 안정기간에서는 73.3°으로 감소하였다. 이것으로 보아 상악의 A point가 후방으로 다시 위치하였고 APDI 수치 감소 후 다시 증가한 것으로 보아 상악의 relapse 및 하악의 작은 양의 성장으로 판단되었다.

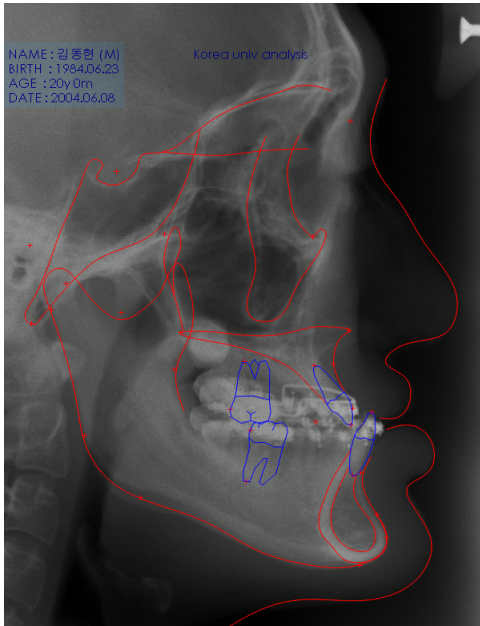


그림 1. 2004년 수술 전

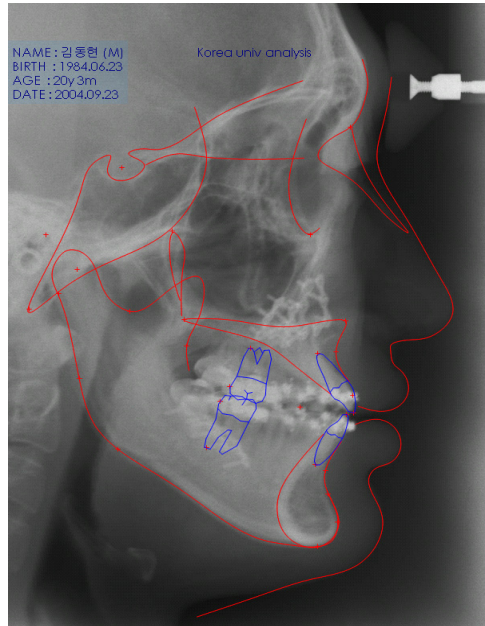


그림 2. 2004년 수술 후

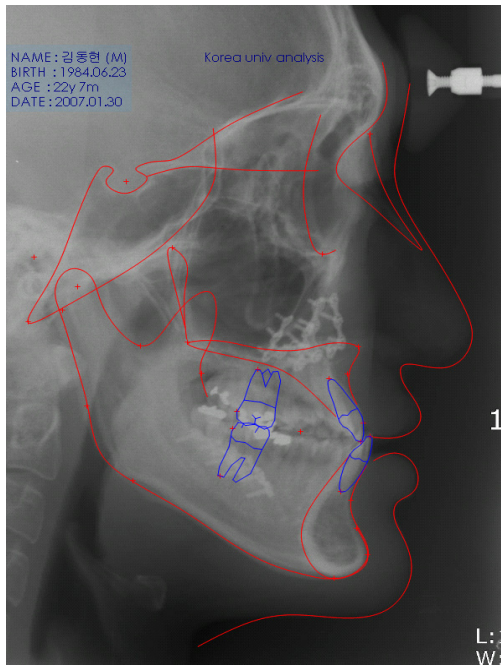


그림 3. 2007년 내원시

Table 1. 2004년 수술 전과 수술 후 그리고 2007년 내원시 분석 비교

	Pre-tx	Post-tx	Post-retention
SNA	73.4	75.9	73.3
SNB	78.9	75.3	75.4
ANB	-5.3	0.6	-2.1
MB to ACBR	1.16	1.09	1.06
Wits	-9.0	-3.0	-6.0
Bork Sum	390.7	398.9	399.2
SN-GoGn	30.6	38.9	39.1
FHR	70.0	64.0	64.0
U1-SN	107.6	108.1	105.3
U1-FH	118.6	118.9	115.2
L1-A pog	6.7	3.1	4.6
IMPA	88.4	91.6	88.5
IIA	133.3	121.4	128.8
ODI	59.6	66.9	63.6
APDI	102.5	86.1	92.8

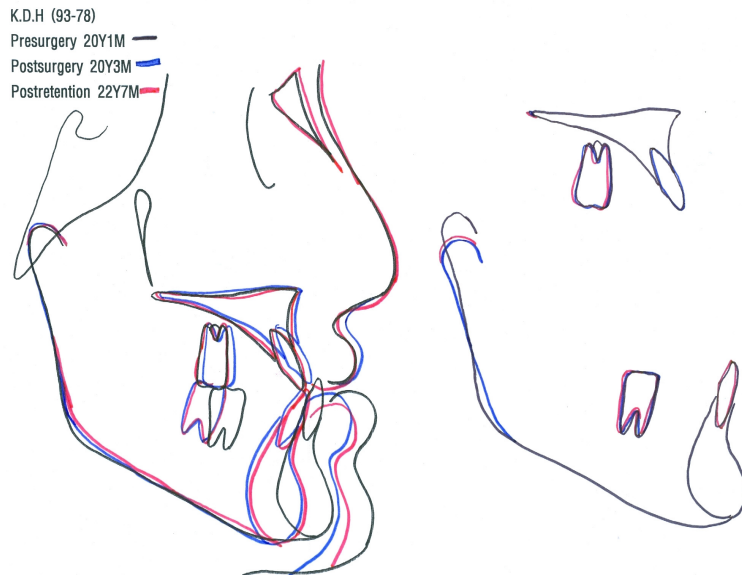


그림 4. 2004년 수술 전과 수술 후 그리고 2007년 내원시 Cephalograph 중첩 결과

### III. 총괄 및 고찰

구강 악안면 영역의 선천성 기형 환자의 악골 기형의 경우 교정 치료와 외과적 수술의 협진이 필요한 경우가 많다.<sup>2-6)</sup> 구순구개열 환자에서 구순열, 구개열, 치조열 수술 그리고 인두피판술 등을 받은 후 이차적 변형은 비익부, 비저부, 상구순부 등의 연조직 변형과 안면 중앙부의 함몰, 상악 열성장, 반흔에 의한 상악궁 협착과 수직적 단소화 및 상악 전치의 설측경사 등에 의한 교합부전, 개교 등의 경조직의 변형 및 기도의 정상 기능 변화, 저작장애, 언어장애 등의 기능적인 장애를 함께 나타내는 복합적인 문제를 가지고 있다. 구순구개열로 인하여 상악열성장이 초래되었을 경우 약 25%의 경우에서 교정치료 단독으로는 치료가 불가능하다<sup>34)</sup>고 보고되었으며 구순구개열 환자에 있어서 상악 수술은 그 예측이 어렵고<sup>37)</sup> 또한 재발의 정도도 구순구개열이 없는 경우의 환자보다 더 크다고 보고되고 있다<sup>25,36,37)</sup>. 이러한 부정교합과 상악골의 발육부전에 대하여 교정치료와 더불어 상악골 골절단술 등의 수술을 실시함으로써 심미적, 기능적 회복은 물론 장기간 안정적인 결과를 얻을 수 있게 되었다<sup>9-10)</sup>.

1867년 비인두 종양의 절제를 위해 Cheever가 unilateral Le Fort I osteotomy를 시행하였다<sup>11)</sup>. Gillies와 Rowe<sup>12)</sup>는 구개열 환자에서 처음으로 상악골 골절단술을 시행하였고, 1960년대 Obwegeser<sup>9)</sup>는 modified Le Fort I osteotomy를 발표하였다. 1975년 Willmar<sup>7)</sup>는 구순구개열 환자에의 Le Fort I osteotomy의 술후 합병증에 대하여 보고하였다. 또한 Posnick<sup>13-14)</sup> 등은 1992년에 편측성 구순구개열 환자에서 Le Fort I osteotomy의 개량된 방법을 소개하였다.

재귀의 원인에 관한 연구들은 구순구개열 환자에서 전방으로는 상순의 일차 수술로 인한 반흔

대의 형성이, 후방으로는 구개파열 수술로 인한 구개부 및 부착근육 부위의 반흔 형성이 재발의 원인으로 지적하고 있다<sup>37)</sup>. Willmar<sup>7)</sup>, Posnick and Ewing<sup>33)</sup>은 통계적으로 유의성 있는 재귀는 수술 후 1년 이내에 나타나는 것이 보통이고, 특히 수직이동량의 재귀가 심한데 저작근력, 하악의 위치, 악간고정 여부와 그 힘, 술전 교정 여부가 영향을 미치는 것으로 보았고, Houston and James<sup>28)</sup>와 Posnick and Ewing<sup>33)</sup> 등은 재귀량이 골격의 수평 이동량과는 큰 상관관계가 없다고 하면서 그 원인들로는 반흔, 정상 교합력 및 상순의 두께와 위치 등을 들면서 수술 시 나이, 과교정(overcorrection), 골간 고정법, 골격 이동량의 양약 분산, 골이식 그리고 치조열의 사전 수복 필요성 등을 그 예방 및 해결책으로 제시하고 있다.

술전 교정치료의 효과에 대하여 Bell과 Creekmor<sup>8)</sup>는 술전 교정치료가 많은 경우에 필요하지만 실제로 술후 치아와 골격의 변화를 가져오는 요인이 된다고 하였으며 반면에 Hirose<sup>19)</sup> 등은 술전 교정치료로 수술시 안모의 개선을 증가시키고 재발을 감소시킨다고 하였으며 Kobayashi<sup>20)</sup> 등도 술후 재발을 감소시키고 안정된 교합을 갖기 위해 술전 교정치료가 필수적이라 하였다. Kohn<sup>21)</sup>은 술전 교정치료를 받은 군과 교정치료를 받지 않은 군 사이에 의미있는 안정성의 차이가 없다고 하였다. Mommaerts<sup>22)</sup> 등은 평균 재발률이 술전 교정치료군에서 높다고 하였으며 그 이유로 술전 교정치료로 인한 치주 조직의 약화를 들었다.

상악골절단술에 금속판 고정을 시행할 경우 강선고정보다 더 나은 안정성을 얻을 수 있다고 하였으며<sup>24,26,27,32,35)</sup> Wessberg와 Epker<sup>17)</sup>는 구강내 skeletal fixation appliance를 고안하였고 Wolford<sup>18)</sup> 등은 thread Steinmann pin을 사용하였다.

골절단술시 골 이식 유무가 안정성에 미치는

영향에 대하여서는 여러 가지 의견<sup>31-33,35)</sup>이 있다. 골이식과 재발과의 관련성을 볼 때, Araujo<sup>15)</sup>는 23명의 구순구개열 환자에서 상악골 전진술 이후 충분한 안정성이 있었다고 하였다. Loren<sup>16)</sup>도 골격적 안정성을 위해 골이식이 필요하다고 하였다. Munroe와 Salzer<sup>30)</sup>에 의하면 8 mm 이상 상악 전방 이동한 환자에게서 금속판 고정 시 심한 재발이 관찰되었으므로 이 때 골 이식이 필요하다고 하였다. 상악골 골이식 없이 one piece로 상악골절단을 시행한 20명에 대하여 평균 6 mm 상악을 전방 이동시키고 견고 고정을 시행하였을 때 6개월 후 안정된 유치를 유지하였으나<sup>23)</sup> 금속판 고정과 골 이식, 약간고정 등을 동반한 경우에도 재발이 유의하게 일어났다고 하였다<sup>31)</sup>. Eskenazi와 Schendel<sup>26)</sup>은 24명 구순구개열 환자들에게 있어서 7.8 mm 전방이동시 0.3 mm 재발하였다고 하였다. Posnick과 Taylor<sup>32)</sup>는 편측성 구순구개열 환자에게 골 이식을 동반한 상악 수술을 시행하여 평균 1 mm 재발되었음을 보고하였다. 본 증례에서 골이식을 시행하지 않은 것이 빠른 재귀의 원인의 하나가 아닌가도 생각해 보게 된다.

비록 상악의 재귀현상이 over jet, over bite를 변화시키는 범위에서 일어나지 않았다 하더라도 구순구개열 환자의 수술에 있어 overcorrection이 필요하다는 것이 지적되고 있으나<sup>27,32,33)</sup> 과도한 overcorrection이 필요하지 않다는 지적도 있다<sup>28,35)</sup>.

구순구개열 환자의 악교정 수술에 대한 두부방사선계측사진의 분석에는 어려움이 많다. 다른 시기에 촬영한 방사선 사진의 중첩과정에서 오차가 발생할 수 있고, 특히 상악수술 후에 remodeling 되는 구조물에 대한 식별이 용이하지 않음은 많은 연구에서 지적되고 있다. Houston<sup>28)</sup>은 방사선 분석 시의 오차는 어느 정도 무시할 수 있으나 트래킹 과정의 오차는, 경조직(특히 A point)의

blurring, 상순의 두께, 상하 위치 변화, 코의 변화 등 계측점 식별의 어려움을 그대로 반영한다고 하였다<sup>29,35)</sup>. 따라서 분석 시 오차가 발생하지 않게 하는 노력이 많이 필요하다고 하겠다.

교정의와 외과의는 협력해야 하며 다음 세 가지에 주의하여야 한다고 한다. 첫째는 악교정 수술 시기가 중요하므로, 하악골 성장이 계속되는지 연속적인 방사선 사진을 통해 평가하여 성장이 종료될 때까지 기다려서 수술을 해야 하고, 하악이 늦게까지 지속적으로 성장하는 남자 환자에서는 상당기간까지 수술이 지연될 수 있다. 다른 Class III 부정교합 환자에서와 같이 조기에 수술하면 성장에 의한 재발 위험이 크다. 사회심리적인 이유로 조기에 상악전방이동 수술을 하게 되면 차후 이차 수술을 예상하고 시행할 수밖에 없다. 둘째로 술전 교정의 주된 목표는 치열에 의한 보상을 해소하는 것이며 보통 거의 발치를 요하지 않는다는 점이다. 구개열 환자가 아닌 경우 교정치료로 상악 전치의 순측 경사를 잘 해소시켜야 할 때가 있지만 구개열 환자에서는 상순에 대한 장력이 강하여 상악전치가 자연적으로 전방 경사하는 경우가 거의 없다. 만약 근간에 III급 고무줄을 사용했다면 술전에 II급 고무줄을 사용하는 것이 술 후 안정에 도움을 줄 수 있다. 셋째로 overjet이 2mm 정도 더 되게 전치부 반대교합을 어느 정도 overcorrection 하는 것이 도움이 된다. 이렇게 함으로써 재발이 일어나도 어느 정도 보상이 가능해지고 초기의 치열과 악골 관계가 안정적이라면 짧은 기간의 교정치료 동안 교합을 안정되게 유지할 수 있다. 과도한 overcorrection은 술후 교정을 어렵게 하므로 피한다. 술후 교정은 다른 환자에서와 마찬가지로 II급 또는 III급 방향으로 수직고무줄을 사용하여 교합을 정착시키는데 주력을 다한다<sup>1)</sup>.

#### IV. 결론

수술 후 16개월 만에 재귀가 일어난 본 증례를 통하여 (1) 상순의 반흔과 구개의 반흔에 의한 상악의 relapse, (2) 하악의 만기 성장, (3) 하악 과두의 위치 변화 등의 원인을 유추할 수 있었고, 예방을 위하여 더 많은 overcorrection이나 골이식 등을 고려할 필요가 있었던 것으로 생각된다.

#### 참고문헌

1. R. proffit, P. white, M. saver : Contemporary treatment of dentofacial deformity, St. Louis: Mosby, 2002;554-555.
2. Al-Washeidi EM., Harradine NW : Soft tissue profile changes in patients with cleft lip and palate following maxillary osteotomies, Cleft Palate Craniofacial J 1998;35:535-542.
3. Koberg W, Koblin I : Speech development and maxillary growth in relation to technique and timing of palatoplasty, J oral Maxillofac Surg 1973;1:44-50.
4. Rohrich RJ, Byrd HS : Optimal timing of cleft palate closure:speech, facial growth and hearing consideration, Clin Plast surg 1990;17:27-36.
5. Denk MJ, Magee WP : Cleft palate closure in the neonate: Preliminary report, Cleft Palate Craniofac J 1996;33:57-66.
6. MalekR, Martinez H, Mousset M, Trichet C : Multidisciplinary management of cleft lip and palate in Paris, France. In bardach J, Morris ML(eds) : Multidisciplinary Management of Cleft and Palate, Iowa city : Saunders 1990;pp1-10.
7. Hui E, Tideman H, Hagg EU : Soft tissue changes following maxillary osteotomies in cleft lip and palate and noncleft patients, J Oral Maxillofac Surg 1994;22:182-186.
8. Bell WH, Creekmore TD : Surgical-orthodontic correction of mandibular prognathism, AM J Ortho 1973;63:256-270.
9. Obwegeser HL : Surgical correction of small or retrodisplaced maxilla : the 'dish-face' deformity, Plast Reconstr Surg 1969;43:351-365.
10. Obwegeser HL : Treatment of facial deformities in cleft palate cases by surgical correction of the jaws. Int Congress Plast Reconstr Surg Rome, 1967.
11. Moloney F, Worthington P: The origin of the Le Fort I maxillary osteotomy : Cheever's operation, J oral Surg 1981;39:731.
12. Gillies M, Rowe N : L' osteotomie du Maxillaire superieur envisagee essentiellement dans les cas de dec de lievre total, Rev Stomat 1954;55:545.
13. Posnick JC : Orthognathic surgery in the cleft patients, InRussel RC.(Ed.), Instructional course, Plastic Surg Education Foundation, St. Louis : Mosby, 1991;4:29-157.
14. Posnick JC, Tompson B : Modification of the maxillary Le fort I osteotomy in cleft-orthognathic surgery : The unilateral cleft lip and palate deformity, J Oral Maxillofac Surg 1992;50:666-675.
15. Aruajo A, Schendel SA, Wolford LM, Epker BN : Total maxillary advancement with and without bone grafting, J Oral Surg 1978;36:849-858.

16. Loren B : An analysis of Le Fort I maxillary advancement in cleft lip and palate patients. *Plastic and Reconstr Surg* 1992;90:779-786.
17. Wessberg GA, Epker BN : Intraoral skeletal fixation appliance, *J Oral Maxillofac Surg* 1982;40:827-829.
18. Wolford LM, Hilliard FW : Surgical-orthodontic correction of vertical facial deformities *Surg* 1982;40:827-829.
19. Hirose T, Nakajima T, Kajikawa Y, Tokiwa N, Hanada K: Surgical-orthodontic approach to skeletal class III malocclusion, *J Oral Surg* 1976;34:980-987.
20. Kobayashi T, Watanabe I, Ued K, Nakajima T : Stability of the mandible after sagittal ramus osteotomy for correction of prognathism, *J Oral Maxillofac Surg* 1986;44:693-697.
21. Kohn MW : Analysis of relapse after mandibular advancement surgery, *J Oral Surg* 1978;36:676-684.
22. Mommaerts MY, Hadjiangheleu D : positional changes after mandibular advancement by sagittal split osteotomies and wire osteosynthesis, *J Craniomaxillofac Surg* 1990;18:93-106.
23. 崔長雨:구순구개열증례의 악교정수술에 관한 문제점. *대한구강안면외과학회지*, 1990;16:1-5.
24. Ayliffe PR, Banks P, Martin IC : Stability of the Le Fort I osteotomy I patient with cleft lip and palate, *Int J oral Maxillofac Surg*. 1995;24:201-207.
25. Epker BM, Wolford LM: Middle third facial osteotomies: their use in the correction of congenital dento facial and orofacial deformities, *J Oral Surg* 1976;34:324-42.
26. Eskenzi LB, Schendel SA: An analysis of Le Fort I maxillary advancement in cleft lip and palate patients, *Plast Surg* 1992;90:779-786.
27. Hedemark A, Freihofer HP: The behavior of the maxilla in vertical movement after Le Fort I osteotomy, *J Max-Fac Surg* 1978;6:244-249.
28. Houston WJB, James DR, Jones E, Kavvadia S: Le Fort I maxillary osteotomy in cleft palate cases, *J Cranio-max-Fac Surg* 1989;17:9-15.
29. Liou E J, Huang CS, Chen CR, Figueroa AA: Validity of using fixation screws/wires as alternative landmarks for cephalometric evaluation after Le Fort I osteotomy, *Am J Ortho Dentofacial Orthop* 1998;113:287-292.
30. Munroe IR, Salyer KE : Orthognathic surgery for patients with cleft lip and palate. In : Bardach J Moriss HL(eds). *Multidisciplinary Management of cleft lip and palate*. Iowa City ; Saunders, 1990; 500-514.
31. Posnick JC, Dagsys P: Skeletal stability and relapse patterns after Le Fort I osteotomy fixed with miniplates : Unilateral Cleft lip and palate deformity, *Plast Reconstr Surg* 1994;94:924-932.
32. Posnick JC, Taylor M: Skeletal stability and relapse patterns after Le Fort I osteotomy using miniplate fixation in patient with isolated cleft palate, *Plast Reconstr Surg* 1994;94:51-60.



33. Posnick JC, Ewing MP: Skeletal stability after Le Fort I maxillary advancement in patient with unilateral cleft lip and palate. *Plast Reconstr Surg* 1990;85:706-10.
34. Ross RB: Treatment variables affecting facial growth in complete unilateral cleft lip and palate: and overview of treatment and facial growth. *Cleft Palate J* 1987; 24:5-77.
35. Saelen R, Tornes K, Halse A: Stability after Le Fort I osteotomy in cleft and palate patients. *Int J Adult Ortho Orthognath Surg* 1998;13:317-323.
36. Stoelinga PJ, Haers, Leene RJ, Soubry RJ, Blijdorp PA, Schoenaers JH. Late management of secondarily grafted clefts. *Int J Oral Maxillofacial Surg* 1990;19:97-102.
37. Welch TB: Stability in correction of deformities: A comprehensive review. *J Oral Maxillofac Surg* 1989;47:1142-1149.
38. 송인우, 김종렬: 구순구개열환자에서 상악전진 술후 안정성과 연조직변화에 관한 연구. *대한악안면성형재건외과학회지* 2002;24:237-238.

---

**교신 저자**

임재석, 고려대학교 구로병원 구강악안면외과  
 서울시 구로구 구로동 80 152-703/ 전화 02-2626-3264/ e-mail: jaesrim@korea.ac.kr

