

## 외상성 전방 불안정성: 실패한 봉합술 및 합병증

가천의과학대학교 길병원 정형외과학교실

김 영 규\*

### Traumatic Anterior Instability: Failed Repairs and Complicated Problems

Young-Kyu Kim, M.D.\*

Department of Orthopaedic Surgery, Gil Medical Center, Gachon University

#### 서 론

견관절 전방 불안정성을 위한 치료로 수술적 치료는 술기 상 많은 발전이 있었으며 성공률도 향상되고 있다. 이는 개개인의 활동력이나 운동선수의 운동 복귀 등의 사회적 욕구에 의해 안정성의 회복뿐만 아니라 운동 범위나 근력의 정상적인 회복을 위한 보다 정교하고 높은 성공률을 얻기 위한 노력의 결과일 것이다. 최근 관절순-관절 낭 인대 복합체의 봉합술은 과도 긴장 상태를 피하고 안정성을 회복하는데 주안점을 두고 있다<sup>1)</sup>. 전방 불안정성의 수술적 치료로 Bankart 봉합술 후 추가적인 관절 낭 중첩술을 시행하는 것은 논란이 있으나, 많은 학자는 대부분의 불안정성의 형태에서 관절 낭의 긴장이 많이는 필요하지 않으며 골의 술식도 필요하지 않다는 데는 동의하고 있다<sup>1,18,34)</sup>.

그러나 전방 불안정성이 있는 일부 환자에서는 더욱 심한 해부학적 붕괴가 존재하므로 수술 전 연부 조직의 상태나 골의 상태를 보다 정확히 파악하는 것이 실패를 줄일 수 있는 방법이다<sup>3,8)</sup>. 불

안정성의 치료 후 실패하는 경우는 불안정성의 지속이나 재발, 관절 강직, 관절병증(arthrosis), 금속 고정물 문제(hardware problem) 등이다<sup>10,11,37)</sup>. 이에 저자는 견관절 전방 불안정성의 수술적 치료 후 발생할 수 있는 문제점의 원인 및 치료에 대해 논의하고자 한다.

#### 불안정성의 재발

전방 불안정성을 위한 봉합술 후 가장 흔한 합병증으로는 불안정성의 재발이다. 과거 전방 불안정성의 수술적 치료는 비교적 높은 재발률을 나타냈으나 최근 관절경적 술식 및 봉합 고정 나사못의 발달로 여러 학자가 Bankart 재건술 후 10% 내외의 비교적 좋은 결과를 보고하고 있다<sup>1,12,24,25)</sup>.

#### 1. 원인

전방 불안정성의 수술적 치료 후 불안정성이 재발하거나 지속되는 경우는 여러 요소에 의해 발생

\*통신저자: 김 영 규\*

인천광역시 남동구 구월동 1198

가천의과학대학교 길병원 정형외과학교실

Tel: 032) 460-3384, Fax: 032) 468-5437, E-Mail: kykhyr@gilhospital.com

하는 복합적인 문제이다. 재발을 일으키는 원인으로서는 부정확한 진단, 부적합한 환자의 선택, 해부학적 병변의 불완전한 교정, 부족한 숙련도, 부적합한 수술 기법, 부적절한 재활 치료, 병변의 치유 여부, 재손상 등이다<sup>2,9,12,15,22,27</sup>.

1) 부정확한 진단

불안정성의 치료 시 불안정성의 형태, 방향, 정도를 정확히 파악하는 것이 매우 중요하다. 불안정성의 방향이나 형태를 부정확하게 진단하여 발생한 개방적 수술 후 실패는 일부 학자에 의해 21~42%로 높게 보고되고 있다<sup>15,27</sup>. 전방 불안정성의 수술적 치료 후 실패는 다방향성 불안정성, 특히 전하방 불안정성이 있는 경우 많이 발생한다. 따라서 수술 전과 마취하에서 상완을 중립위와 외회전 상태에서 구 경후 여부를 확인하고 견측과 비교해 보아야 한다. 또한 불안정성이 수의적(voluntary) 불안정성인 경우도 있으므로 철저한 문진과 이학적 검사를 시행하여야 한다.

2) 부적합한 환자의 선택

개방적 술식이나 관절경적 술식 중 어느 술식을 시행할지를 결정할 경우 환자의 선택은 중요하며 환자의 과거력, 동기, 목적 등이 고려되어야 한다<sup>2,9</sup>. 또한 관절 와의 광범위 골 소실, HAGL 병변, 관절 낭 결손, 재수술의 경우, 그리고 관절경적으로 안정성을 얻기 어렵다고 판단되는 경우들

의 관절경 술식의 상대적 비적응증은 반드시 고려되어야 한다. 특히 대상의 선택에서 투수를 포함한 체상 운동선수(overhead athletes)나 체상 노동자는 높은 수준의 기능으로 회복되어야 본래의 활동으로 복귀할 수 있기 때문에 가능한 관절경적 안정화 술식을 선택하여야 하는 반면, 접촉성 운동선수(contact athletes)나 힘든 노동에 종사하는 경우는 견관절의 안정성을 보다 우선으로 고려하여야 하기 때문에 개방적 술식을 선택하는 것이 바람직하다.

3) 해부학적 병변의 불완전한 교정 및 부족한 숙련도

전하방 불안정성의 수술 후 재발을 일으킬 수 있는 주된 해부학적 원인으로는 남아있는 비정상적인 전하방 관절 낭 이완, 전방 관절 낭 결손, 회전근 간격 병변, 관절 와 골 결손, 골성 Bankart 병변의 해부학적 복원의 실패, 큰 Hill-Sachs 병변 등이다<sup>7,12,22</sup>.

Bigliani 등<sup>3)</sup>은 견관절의 외상성 탈구 전에 관절 낭 인대의 이완이 선행된 후 Bankart 병변이 발생한다고 보고하였다. 그리고 반복되는 재탈구로 인해 연부 조직 손상이 진행되어 전하방 관절 낭의 마멸(attenuation)이 발생할 수 있다. 따라서 전방 안정화 술식 후 높은 재발률은 이완된 관절 낭 인대의 재긴장 형성이 불충분하게 이루어졌기 때문이라고 알려져 있다<sup>18)</sup>(Fig. 1). 외상성 불안정성과

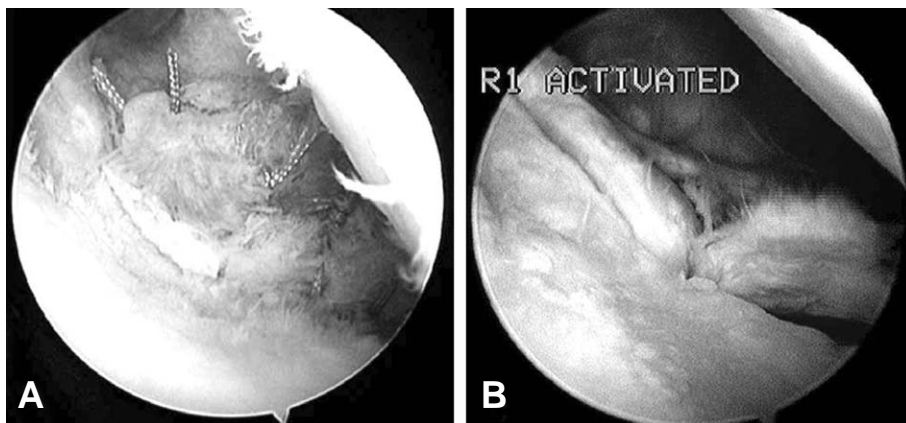


Fig. 1. (A) Arthroscopic Bankart repair was performed in anterior instability with poor capsulolabral tissue and cartilage defect of the anterior glenoid. (B) Arthroscopic photograph at 1-year follow-up shows recurrence of the Bankart lesion and attenuation of the anterior capsule.

함께 동반된 관절 낭 이완을 의심할 수 있는 소견으로는 작은 Bankart 병변임에도 임상적으로 불안정성이 심한 경우, 적절한 Bankart 봉합술을 시행하였거나 불안정성에 의한 재수술 시 봉합이 아직 온전한데도 임상적으로 불안정성이 있는 경우, 큰 Bankart 병변이 없는데도 환자의 건측 견관절과 비교하여 전방 전위 검사에서 큰 차이를 보일 경우, 반복된 미세 외상의 과거력이 있는 운동 선수의 불안정성에서 Bankart 병변이 작거나 없는 경우 등이다<sup>20)</sup>. 이와 같은 경우 Bankart 봉합술 시 더욱 세심한 주의를 기울여야 한다. 또한 박리된 관절순을 관절 와 연(rim)보다 관절 와 경부의 내측에 봉합 시 관절 와 요면(concavity)의 형성이 부족하여 안정성이 감소된다.

회전근 간격은 견관절의 하방 및 후방 안정성에 중요한 역할을 담당한다. 전하방 불안정성의 경우 Bankart 봉합 후에도 하방 아탈구가 지속되면 회전근 간격의 병변이 잔존함을 의미하며 재발의 위험성이 높다. Speer 등<sup>32)</sup>은 불안정성으로 인한 재수술 시 88%에서 Bankart 병변은 치유되었으나 이 중 71%에서 회전근 간격 병변이 잔존하였다고 보고하면서 회전근 간격의 봉합이 불안정성의 재발을 예방하는데 중요하다고 강조하였다.

전방 불안정성이 있는 일부 환자에서 Bankart 병변 유무에 관계없이 전방 관절 낭 파열에 의한 결손이나 HAGL (humeral avulsion of the glenohumeral ligament) 병변이 존재할 수 있다. Wolf 등<sup>38)</sup>은 전방 불안정성을 위한 관절경적 봉합술 시 Bankart 병변이 73.5%, 관절 낭 이완이 17.2%, HAGL 병변이 9.3%에서 관찰되었다고 보고하였다. 따라서 이러한 병변이 동반 시 간과될 수 있어 재발의 원인이 된다. 관절 낭이 매우 얇거나 마멸된 관절 낭의 일부만 보일 경우 관절 낭 결손을 의심하여야 하며, 관절경 시술 시 하 관절 와 상완 인대의 상완 부착부를 반드시 관찰하여야 한다.

전하방 관절 와 골 결손은 관절순-관절 낭 인대 복합체 병변과 더불어 결과에 많은 영향을 미치므로 골 결손이 큰 경우는 이에 대한 적절한 처치가 필요하다. 전방 불안정성에서 골성 Bankart 병변이나 압흔(impression) 병변에 의한 이차적인 골 소실은 관절 와의 배 모양의 형태를 유지하지

못하게 한다(Fig. 2). 역(inverted) 배 모양의 관절 와는 하 관절 와의 골 결손의 정도가 평균 25% 이상인 환자에서 나타나며, 사체 실험에서는 28.8%(범위 27~30%)의 결손에서 보인다<sup>23)</sup>. 물론 Lo 등<sup>23)</sup>의 보고에 의하면 역 배 모양을 보이지 않는 경우에도 환자의 64%에서 12.5% 미만의 전방 골 결손이 관찰된다. Burkhart 와 DeBeer<sup>6)</sup>은 194예의 전방 불안정성에서 관절경을 이용하여 봉합 나사못으로 치료한 결과를 보고하면서 재발한 21예(10.8%) 중 67%에서 25% 이상의 관절 와 골 결손으로 인한 역 배 모양의 관절 와가 있거나 진입 Hill-Sachs 병변이 있었다고 보고하였다.

관절 와 골 결손 시 이와 같은 불안정성은 2가지 기하학적 원인에 의한다<sup>6)</sup>. 첫째 정상 관절 와는 'deepening effect'를 제공하여 전단력에 대해 버팀벽(buttrass)으로 작용하나 관절 와의 일부를 소실 시 전단력에 대한 저항이 감소되고, 둘째 상완골 두가 관절 와에서 회전시 축성력(axial force)에 저항하는 안전한 회전 궁(safe arc)이 감소되어 축성력이 결손된 관절 와 연을 벗어나게 되면 복원된 연부 조직에 의해서만 부하에 견뎌야하므로 복원된 Bankart 병변이 실패될 가능성이 높다. Itoi 등<sup>17)</sup>은 관절 와 결손이

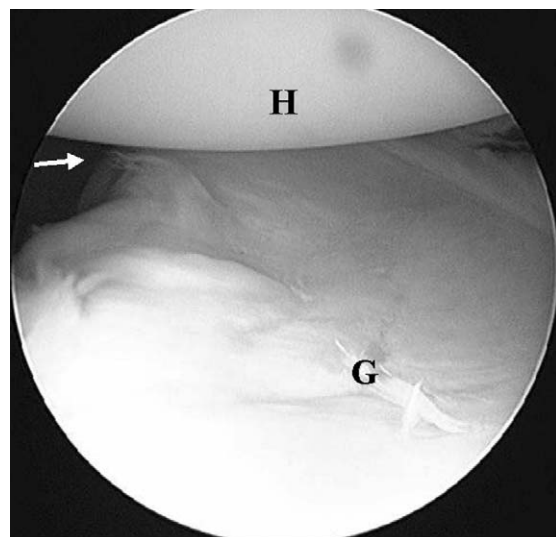


Fig. 2. Arthroscopic view through an anterosuperior portal shows an inverted-pear glenoid. H, humeral head; G, glenoid.

Bankart 복원 후 전하방 안정도에 얼마나 영향을 미치는지에 대한 역학 실험에서 하방 관절 와결손이 최소 폭이 6.8 mm, 즉 21% 정도일 때 Bankart 복원 후에도 불안정성을 보였고 견관절 운동이 제한되었다고 보고하였다. 그리고 상완골 두에서 결손이 큰 Hill-Sachs 병변은 견관절이 외전 및 외회전 자세에서 관절 와 전연에 진입되어(engaging) 불안정성을 보인다. 따라서 이러한 진입 Hill-Sachs 병변은 관절 궁(arc) 결손 기전에 의해 나타나며 대개 30% 이상의 결손 시 발생하게 된다. 그리고 이는 Bankart 병변이 없을 경우에도 발생할 수 있다<sup>5,6)</sup>. 따라서 관절 와와 상완골 두의 결손이 심한 경우 단순히 관절경적 봉합술만 시행할 경우 높은 실패율을 나타내므로 수술 전 골 결손의 정도를 정확히 파악하는 것이 중요하다.

#### 4) 부적합한 수술 기법

과거에 관절 낭 봉합을 위해 사용하였던 스테플은 13~33%의 높은 재발률을 보이며 Bankart 병변을 해부학적 위치에 제대로 복원시킬 수 없는 단점이 있다(Fig. 3, 4). 봉합 기구인 흡수성 tac은 0~21%의 재발률이 보고되고 있으며 고정력이 약하고 활액막염을 일으키는 문제점이 있어 최근에는 사용하지 않는다<sup>4,26)</sup>.

횡 관절 와 봉합술(transglenoid suture)은

0~44%의 다양한 재발률이 보고되고 있으며 견갑 후방부에서의 봉합으로 관절 와 상완 인대의 긴장을 재형성하는데 약간의 한계점이 있다<sup>26)</sup>. 전방 불안정성의 치료를 위한 열에너지 관절 낭 수축술은 단독으로 사용 시 재발률이 상당히 높아 현재는 단독으로 사용하지 않으며<sup>33)</sup>, Bankart 복원 후 관절 낭 이완이 남을 경우 보강을 위해 일부에서 사용할 수 있다.

#### 5) 부적절한 재활 치료

Bankart 봉합 후 과도한 조기 관절 운동은 봉합부에 실패를 초래하여 치유되지 못하게 되고 너무 늦게 운동을 시작하면 관절 강직의 문제점이 발생한다. 특히 다방향성 불안정성과 같은 이완된 견관절의 수술적 치료 후 실패하는 경우 조기에 너무 과도한 재활 치료가 흔한 원인이다<sup>11)</sup>. 따라서 점진적인 운동 치료는 재건된 관절 낭에 손상 없이 재활 치료를 가능하게 하여 준다.

#### 6) 병변의 치유 여부

관절 낭 재건술 후 Bankart 병변의 치유 여부도 재발에 중요한 요소이다. Rowe 등<sup>31)</sup>은 개방적 복원술 후 재발로 인해 재수술을 시행 시에 치유되지 않는 Bankart 병변이 84%에서 관찰되었으며 재봉합술 후 92%에서 좋은 결과를 보였다고 보고하였고, Warner 등<sup>35)</sup>은 관절경적 Bankart

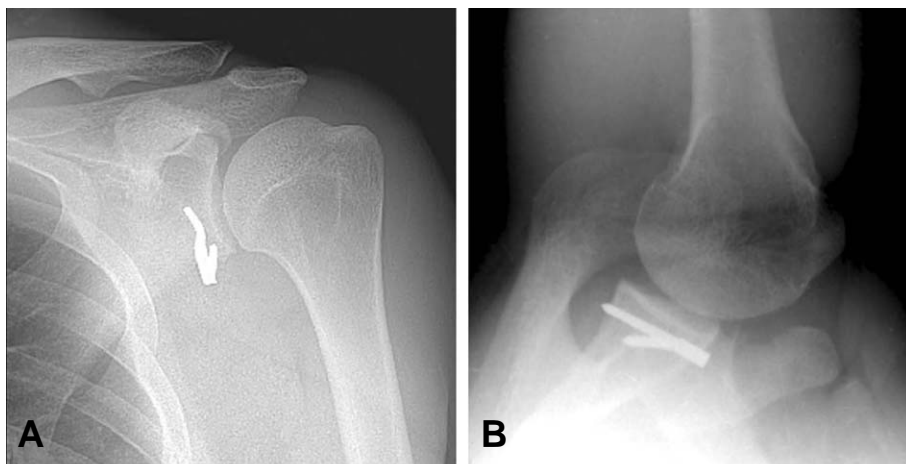
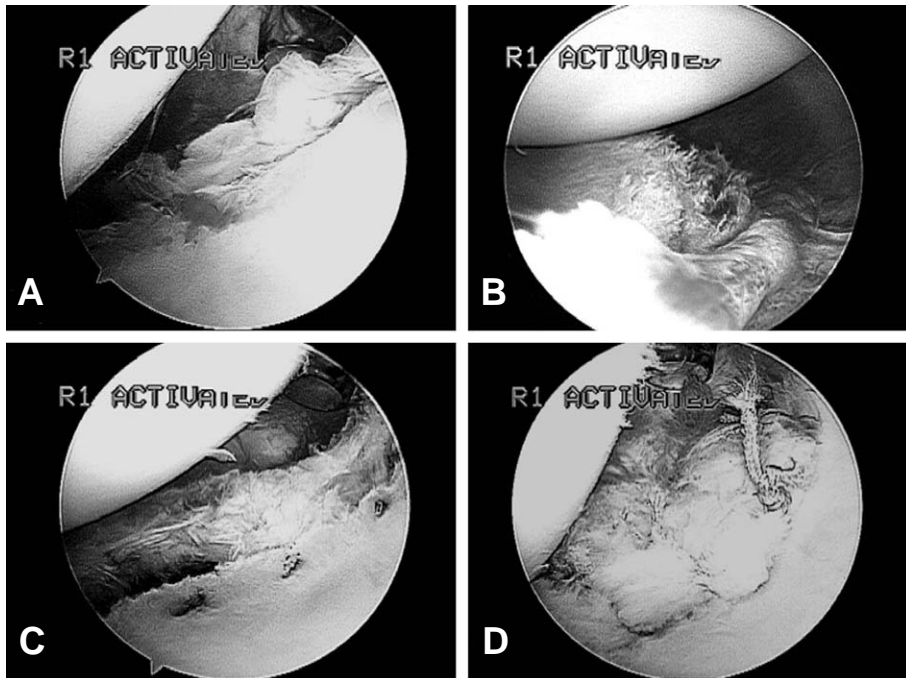


Fig. 3. AP and axial view radiograph of 37-year old man demonstrate recurrent anterior glenohumeral instability after an open Bankart repair using metal staple.



**Fig. 4.** This patient underwent arthroscopic revision instability surgery. (A) Arthroscopic view through a posterior portal shows recurrence of the Bankart lesion. (B) Arthroscopic view through an anterosuperior portal shows that anteroinferior labrum has been displaced medially on the glenoid neck. (C) For revision Bankart repair, displaced labroligamentous complex must be dissected from the glenoid until the subscapularis is visualized. (D) Postoperative arthroscopic view demonstrates well created anterior tug of the labroligamentous complex.

봉합술 후 불안정성이 존재하는 환자에서 Bankart 병변은 43%에서 완전 치유, 14%에서 부분 치유, 43%에서 Bankart 병변이 재발되었으며 불안정성이 없는 환자에서는 62.5%에서 완전 치유, 37.5%에서 부분 치유되었다고 보고하면서 수술 후 Bankart 병변의 치유 여부가 중요하다고 언급하였다.

#### 7) 재손상

새로운 재손상 시 잘 치유된 Bankart 병변도 재파열 될 수 있다. 비록 재손상에 의한 재파열은 어느 시기에나 발생할 수 있으나 봉합된 연부 조직이 치유되기 전인 봉합술 후 초기가 가장 큰 위험 시기이다. Warren은<sup>36)</sup> 다방향성 불안정성의 봉합 후 재발한 20 예 중 단지 2 예에서만 새로운 외상과 관련이 있는 반면, 외상성 전방 불안정성을 위한 Bankart 봉합술 후 재발한 23 예에서는 12 예가 새로운 외상과 관련이 있었다고 보고하였다. 그리고 특히 접촉성 운동선수에서 재손상에

의한 재발의 가능성이 더 높다.

#### 2. 치료

##### 1) 비수술적 치료

안정화 술식 후 재발한 불안정성은 새로운 외상의 정도, 재발의 빈도, 불안정성의 방향과 정도 등을 고려하여 치료를 시행한다. 일차적 치료로 비수술적 치료를 시행해 보아야 한다<sup>40)</sup>. 견관절의 고정 치료로 새로운 외상에 의한 병변은 치유될 수도 있고, 이완은 근력 강화 운동으로 호전시킬 수 있다. Rowe 등<sup>31)</sup>은 안정화 술식 후 재발한 불안정성 견관절에서 특별히 제한된 저항 운동 치료로 7 예를 치료한 결과 5 예에서 만족스러운 결과를 얻었다고 보고하였다.

##### 2) 재수술적 치료

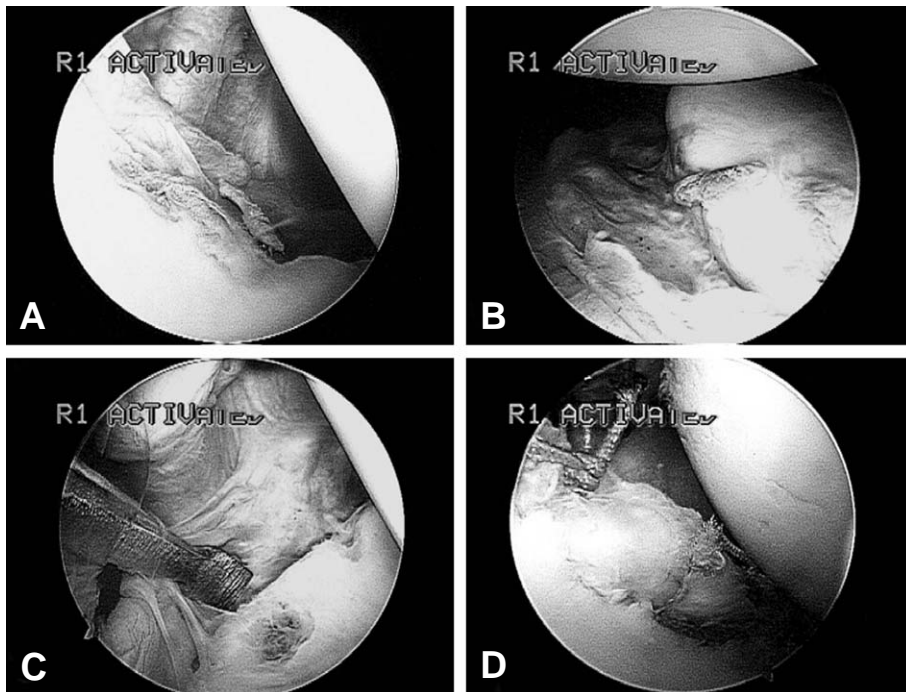
외과적 접근은 과거 시행한 술식을 고려하여 결정하여야 한다. 과거에는 개방적 술식이나 관절경

적 술식을 시행하여 재발한 경우 재수술적 치료로 개방적 술식을 선택한 경향이 많았으나<sup>15,21,37</sup>, 최근에는 수술 전 정확한 재발의 원인을 파악한 후 관절경적 재수술이 가능하다면 관절경적 술식을 시행하고 있다<sup>19</sup>(Fig. 5).

성공적인 재수술을 위해서는 교정할 수 있는 병리 소견을 잘 파악하여야 한다. 재발하였거나 일차 안정화 술식 후에도 지속된 Bankart 병변, 관절 낭 이완 또는 결손, SLAP 병변, 관절 와 또는 상완골 두 골 결손, 봉합된 견갑하근 파열 등의 병리 소견은 교정 가능한 소견이므로 수술 전 이학적 검사, 방사선 검사, 관절경 검사 등의 소견을 종합하여 재수술 계획을 수립하여야 한다. 일반적으로 병리 소견을 4가지 형태로 분류하는데 골이나 연부 조직 결손이 없는 경우, 연부 조직 결손은 없으나 골 결손이 있는 경우, 골 결손은 없으나 연부 조직 결손이 있는 경우, 골 및 연부 조직 결손이 모두 있는 경우이다<sup>37</sup>.

골이나 연부 조직 결손이 없는 경우는 새로운 외상으로 재발하였거나, 일차적 수술이 비해부학

적이어서 Bankart 병변이 재속된 경우, 비외상성이나 미세 외상에 의한 관절 낭 이동술을 시행하였던 경우이다. 이 경우에는 관절순 봉합술과 관절 낭 이동술을 시행하여 관절순-관절 낭 인대 복합체에 충분한 재긴장이 형성되도록 하면 재수술 후 결과는 양호하다. 골 결손이 있는 경우는 골 결손의 정도에 따라 수술 방법을 결정하여야 한다. 치료 방침은 관절 와 골 결손이 12.5% 미만인 경우 압흔 결손에 대해서는 봉합 나사못을 이용한 관절 낭-관절순 봉합술(capsulolabral repair)을 시행하고, 만일 작은 골성 Bankart 병변이 존재할 경우는 골편을 제거하거나 비록 골편이 해부학적 위치에 있지 않고 불유합되더라도 큰 문제가 발생하지 않으므로 골편과 더불어 관절 낭-관절순 봉합술을 시행한다. 관절 와 골 결손이 12.5~25%인 경우는 압흔 결손의 경우 봉합 나사못을 이용한 관절 낭-관절순 이동술(capsulolabral shift)을 시행하고, 골성 Bankart 병변에 대해서는 골편이 작은 경우는 절제하거나 골편을 그대로 두고 관절 낭-관절순 이동술을 시행하



**Fig. 5.** (A, B) Arthroscopic photograms show recurrent Bankart lesion after previous failed repair for anterior instability. (C) Displaced labroligamentous complex is released from the anterior medial glenoid neck through a routine anterior portal. (D) Bankart repair is completed.

며 골편이 큰 경우는 봉합 나사못을 이용하여 관절순과 골편을 동시에 봉합한다<sup>28)</sup>. 골 결손이 25% 이상인 경우는 압흔 결손의 경우 Latarjet 개방적 술식<sup>7)</sup>이나 장골을 이용한 골 이식술을 시행할 수 있고, 골성 Bankart 병변에 대해서는 개방적 정복 및 내 고정술이나 관절경 보조하에서 내 고정을 시행할 수 있다<sup>22)</sup>.

그리고 상완골 두 후외측 골 결손의 경우는 일반적으로 외과적 치료가 필요없으나 결손이 큰 경우에는 외회전 시 상완골 두가 전방 관절 와와 맞물릴 수 있으므로 30% 이상의 골 결손 시에는 개방적 술식을 통한 관절 낭 이동술을 시행하여 외회전의 제한을 주거나 골 결손부에 골연골편을 이식하여야 좋은 결과를 얻을 수 있다<sup>6,13)</sup>.

심한 연부 조직 결손이 있는 경우는 전방에 견갑하근이나 후방에 극하근의 파열이 동반되는 경우가 많다. 또한 열에너지 수축술의 잘못된 시술로 관절 낭 결손이 발생하는 경우도 있다. 이와 같은 심한 연부 조직 결손은 예후가 불량하여 재수술 시 신중한 환자의 선택을 요한다. 관절 낭 복원이 가능한 경우는 봉합술을 시행하나 관절 낭의 상태가 복원되기 힘들 정도로 불량한 경우는 자가건이나 동종건을 이용한 재건술, 대흉근 전이술 등을 시행할 수 있다<sup>29)</sup>.

심한 골 및 연부 조직 결손은 드물게 발생하나 불안정성의 수술적 치료로 여러 번 실패한 경우 발생할 수 있다. 결과는 상당히 불량하므로 환자의 선택에 주의하여야 한다. 치료 방법은 재건술이나 관절 고정술을 시행할 수 있다. 특히 재건술 시에는 종골의 일부분을 포함한 아킬레스 동종건이 골 및 연부 조직을 재건하는데 유용하다<sup>37)</sup>.

### 3. 결과

재수술 후 결과는 불안정성의 주된 원인과 병리 소견에 따라 차이가 있다. 재외상의 병력이 있고 연부 조직이나 골 결손이 적은 경우의 개방적 또는 관절경적 재수술의 결과는 일차 수술의 성공률인 80~95%와 유사하다. 그러나 외상의 병력이 불분명한 경우는 재수술의 결과가 약 30%에서 만족스럽지 않다<sup>15,19,21,36,37)</sup>. 연부 조직 결손은 없으나 골 소실이 있는 경우 재수술의 성공률은 70~85%

정도이며, 연부 조직 결손만 있는 경우는 성공률이 60~70% 정도로 보고되고 있다<sup>10,21,37)</sup>.

### 관절 강직

전방 불안정성의 안정화 술식 후 운동 범위의 감소는 흔히 발생한다. 과거 일부의 개방적 연부 조직이나 골 술식은 재탈구를 방지하기 위해 의도적으로 외회전 제한을 만들었다. 개방적 Bankart 술식은 견갑하근의 구축이나 유착에 의해 외회전의 감소가 발생할 수 있고, 관절경적 술식은 관절 낭의 과도한 이동술로 외회전 감소가 나타날 수 있다. 또한, 잘못된 재활 치료로 조기 관절 운동에 실패하면 관절 강직이 발생한다. 그러나 과도한 외회전 소실은 관절에 퇴행성 관절염을 유발시킬 수 있고 동통을 야기할 수 있다<sup>10,16)</sup>.

따라서 동통성 관절 강직은 적극적인 운동 치료를 시행하여야 하며 내회전 구축의 호전이 없을 때는 수술적 유리술을 시행할 수 있다. 관절 낭 유리술은 조기에 골성 관절염이 진행되는 환자에서 동통을 감소시키고 관절염의 진행을 막기위해 시행하며 외회전이 0도 미만인 경우 주 적응증이며 0~30도 사이는 개개인에 따라 결정해야 한다<sup>10)</sup>.

### 관절병증

전방 불안정성의 수술 시 관절 낭이나 견갑하근이 너무 긴장되게 봉합하면 내회전 장애를 초래하여 이차적인 관절 낭 봉합술 관절병증(capsulorhaphy arthropathy)이 발생할 수 있다<sup>16)</sup>. 특징적 소견은 후방 관절 와의 마모와 후방 아탈구, 그리고 시간이 경과하면서 견관절의 파괴가 나타난다. 최근에는 관절 와에 삽입한 금속 나사못의 이탈로 상완골 두가 파괴되는 봉합 나사못 관절병증(anchor arthropathy)이 보고되고 있으므로 주의를 요한다<sup>30)</sup>.

### 견갑하근 파열

견갑하근의 파열은 개방적 봉합술 후 드물게 발생하나 실패의 중요한 원인이 된다<sup>14)</sup>. 수술 후 기능 장애를 초래하게 되며 동통, 근력 약화, 불안

감, 재발성 탈구를 나타낸다. 수술 후 조기에 심한 관절 운동에 의해 견갑하근 파열이 발생할 수 있으므로 개방적 봉합술 후 3~6주 이내에 관절 운동은 견갑하근에 긴장을 주지 말아야 한다.

### 요 약

전방 불안정성의 수술적 치료의 목적은 안정성을 회복하고 동통 없는 기능 회복에 있으나 이러한 목적과는 달리 여러 합병증이 발생하여 결과가 불량하게 되는 경우가 종종 발생한다. 따라서 치료의 실패를 줄이기 위해 최대한 노력하여야 하며, 일단 실패가 발생하게 되면 정확한 원인과 해부학적 병적 상태를 정확히 파악하여야 보다 좋은 치료 결과를 얻을 수 있다.

### REFERENCES

- 1) **Abrams J, Savoie F, Tauro J, Bradley J:** Recent advances in the evaluation and treatment of shoulder instability: Anterior, posterior, multidirectional. *Arthroscopy*, 18: 1-13, 2002.
- 2) **Bacilla P, Field LD, Savoie FH:** Arthroscopic Bankart repair in a high demand patient population. *Arthroscopy*, 13: 51-60, 1997.
- 3) **Bigliani LU, Pollock RG, Soslowsky U, Flatow EL, Rawluk RJ, Mow VC:** Tensile properties of the inferior glenohumeral ligament. *J Orthop Res*, 10: 187-197, 1992.
- 4) **Burkhart A, Imhoff AB, Roscher E:** Foreign-body reaction to the bioabsorbable suretac device. *Arthroscopy*, 16: 91-95, 2000.
- 5) **Burkhart SS, Danaceau SM:** Articular arc length mismatch as a cause of failed Bankart repair. *Arthroscopy*, 16: 740-744, 2000.
- 6) **Burkhart SS, DeBeer JF:** Traumatic glenohumeral bone defects and their relationship to failure of arthroscopic Bankart repairs: Significance of the inverted-pear glenoid and the humeral engaging Hill-Sachs lesion. *Arthroscopy*, 16: 677-694, 2000.
- 7) **Burkhart SS, DeBeer JF, Barth JR, Criswell T, Roberts C, Richards DP:** Results of modified Lartarjet reconstruction in patients with anteroinferior instability and significant bone loss. Presented at 24th annual meeting, Arthroscopy Association of North America, Vancouver, 593-613, 2005.
- 8) **Burkhart SS, DeBeer JF, Tehrany AM, Parten PM:** Quantifying glenoid bone loss arthroscopically in shoulder instability. *Arthroscopy*, 18: 488-491, 2002.
- 9) **Cole BJ, Millett PJ, Remeo AA, Burkhart SS, Andrew JR, Dugas JR, Warner JJ:** Arthroscopic treatment of anterior glenohumeral instability: Indications and techniques. *AAOS, Instr Course Lect*, 53: 545-558, 2004.
- 10) **Flatow EL, Miniaci A, Evans PJ, Simonian PT, Warren RF:** Instability of the shoulder: Complex problems and failed repairs: Part II. Failed repairs. *Instr Course Lect*, 47: 113-125, 1998.
- 11) **Flatow EL, Warner JP:** Instability of the shoulder: Complex problems and failed repairs. *J Bone Joint Surg Am*, 80: 122-140, 1998.
- 12) **Gartsman GM, Roddey TS, Hammerman SM:** Arthroscopic treatment of anterior-inferior glenohumeral instability: Two to five-year follow-up. *J Bone Joint Surg Am*, 82: 991-1003, 2000.
- 13) **Gerber C, Lambert SM:** Allograft reconstruction of segmental defects of the humeral head for the treatment of chronic locked posterior dislocation of the shoulder. *J Bone Joint Surg Am*, 78: 376-382, 1996.
- 14) **Greis PE, Dean M, Hawkins RJ:** Subscapularis tendon disruption after Bankart reconstruction for anterior instability. *J Shoulder Elbow Surg*, 5: 219-222, 1996.
- 15) **Hawkins RH, Hawkins RJ:** Failed anterior reconstruction for shoulder instability. *J Bone Joint Surg Br*, 67: 709-714, 1985.
- 16) **Hawkins RJ, Angelo RL:** Glenohumeral osteoarthritis: A late complication of the Putti-Platt repair. *J Bone Joint Surg Am*, 72: 1193-1197, 1990.
- 17) **Itoi E, Lee SB, Berglund LJ, Berge LL, An KN:** The effect of a glenoid defect on anteroinferior stability of the shoulder after Bankart repair: A cadaveric study. *J Bone Joint Surg Am*, 82: 35-46, 2000.
- 18) **Jobe FW, Giangarra CE, Kvitne RS, Glousman RE:** Anterior capsulolabral reconstruction of the shoulder in athletes in overhand sports. *Am J Sports Med*, 19: 428-434, 1991.



- 19) **Kim SH, Ha KI, Kim YM:** *Arthroscopic revision Bankart repair: A prospective outcome study.* *Arthroscopy*, 18: 469-482, 2002.
- 20) **Lazarus MD, Walsh M:** *Complications of instability surgery.* In: *Iannotti JP and Williams GR eds, 2nd ed. Disorders of the shoulder: Diagnosis and management.* Philadelphia, Lippincott Williams and Wilkins, 487-537, 2007.
- 21) **Levine WN, Arroyo JS, Pollock RG, Flatow EL, Bigliani LU:** *Open revision stabilization surgery for recurrent anterior glenohumeral instability.* *Am J Sports Med*, 28: 156-160, 2000.
- 22) **Lo IK:** *Arthroscopic approaches for repairable glenoid defects.* Presented at 24th annual meeting, Arthroscopy Association of North America, Vancouver, 614-622, 2005.
- 23) **Lo IK, Parten PM, Burkhart SS:** *The inverted pear glenoid: An indicator of significant glenoid bone loss.* *Arthroscopy*, 20: 169-174, 2004.
- 24) **Mazzocca AD, Broun FM, Carreira DS, Hayden J, Romeo AA:** *Arthroscopic anterior shoulder stabilization of collision and contact athletes.* *Am J Sports Med*, 33: 52-60, 2005.
- 25) **Mishra D, Fanton G:** *Two-year outcome of arthroscopic Bankart repair and electrothermal-assisted capsulorrhaphy for recurrent traumatic anterior shoulder instability.* *Arthroscopy*, 17: 844-849, 2001.
- 26) **Nelson BJ, Arciero RA:** *Arthroscopic management of glenohumeral instability: Current concepts.* *Am J sports Med*, 28: 602-614, 2000.
- 27) **Norris TR, Bigliani LU:** *Analysis of failed repair for shoulder instability: A preliminary report.* In: *Bateman JE, Welsh RP, eds. Surgery of the shoulder.* Philadelphia, BC Decker, 111-116, 1984.
- 28) **Porcellini G, Campi F, Paladini P:** *Arthroscopic approach to acute bony Bankart lesion.* *Arthroscopy*, 18: 764-769, 2002.
- 29) **Resch H, Povacz P, Ritter E, Matschi W:** *Transfer of the pectoralis major muscle for the treatment of irreparable rupture of the subscapularis tendon.* *J Bone Joint Surg Am*, 82: 372-382, 2000.
- 30) **Rhee YG, Lee DH, Chun IH, Bae SC:** *Glenohumeral arthropathy after arthroscopic anterior shoulder stabilization.* *Arthroscopy*, 20: 402-406, 2004.
- 31) **Rowe CR, Zarins B, Giulio JV:** *Recurrent anterior dislocation of the shoulder after surgical repair.* *J Bone Joint Surg Am*, 66: 159-168, 1984.
- 32) **Speer KP, Warren RF, Pagnani M, Warner JP:** *An arthroscopic technique for anterior stabilization of the shoulder with a bioabsorbable tack.* *J Bone Joint Surg Am*, 78: 1801-1806, 1996.
- 33) **Sperling JW, Anderson K, McCarty EC, Warren RF:** *Complications of thermal capsulorrhaphy.* *Instr Course Lect*, 50: 37-41, 2001.
- 34) **Thomas SC, Matsen FA:** *An approach to the repair of avulsion of the glenohumeral ligaments in the management of traumatic anterior glenohumeral instability.* *J Bone Joint Surg Am*, 71: 506-513, 1989.
- 35) **Warner JP, Deng X-H, Warren RF, Torzilli PA:** *Static capsuloligamentous restraints to superior-inferior translation of the glenohumeral joint.* *Am J Sports Med*, 20: 675-685, 1992.
- 36) **Warren RS:** *Abstract: Revision shoulder stabilization.* *J Shoulder Elbow Surg*, 5: 118, 1995.
- 37) **Williams GR, Hassan A:** *Surgical management of failed anterior instability surgery.* *Oper Tech in Orthop*, 13: 242-251, 2003.
- 38) **Wolf EM, Cheng JC, Dickson K:** *Humeral avulsion of glenohumeral ligaments as a cause of anterior shoulder instability.* *Arthroscopy*, 11: 600-607, 1995.