

원저

## 배독요법을 통한 아토피환자 2례에 대한 임상적 고찰

- 나원민 · 이성용 · 장은하 · 김성철
- 문형철\* 원광대학교 부속광주한방병원 침구과
- 김성민\*\* 광양시 봉강면 보건지소 한방과
- 윤창호\*\*\* 강진군 병영면 보건지소 한방과
- 전봉환\*\*\*\* 강진군 보건소 한방과

### Clinical study of Atopic Dermatitis patient treated with Poison Extraction Method

Park Chi-young · Hong Kwon-eui

Department of Acupuncture & Moxibustion, College of Oriental Medicine, Dae Jeon University

#### ABSTRACT

- Objectives** This study is desinged in order to evaluate the Poison extraction method for the Atopic dermatitis.
- Methods** The authors observed the two cases of Atopic dermatitis patients who previously used steroid-based ointment, for treating the Poison Extraction Method.
- Conclusions**
1. In case 1, the patient with mild case of Atopic dermatitis in face is treated with the Poison extraction method. Rash symptoms intensed for first few days. As sweating appeared in the local area from the seventh day, all the symptoms was disappeared rapidly. No recurrence was found.
  2. In case 2, the patient with severe case of Atopic dermatitis in whole body is treated with the Poison extraction method. The symptoms intensed after two months and all the symptoms of itchiness, rash, scaly letter dissapeared in the third and fourth months. No recurrence was found.
  3. In both cases of mild and severe cases of Atopic dermatitis, all the symptoms were disappeared and no recurrence was found with the Poison Extraction Method.

## 1. 서론

아토피 피부염은 흥반, 부종, 심한 소양증, 삼출물과 부스럼을 특징으로 하며 급성기에는 표피 내에 수포를 형성하며 만성기에는 인설과 피부의 비후가 생기는 피부염증을 말하는 것<sup>1)</sup>으로, 천식, 식품 알레르기, 알레르기 비염등과 같은 다른 알레르기 질환보다 선행하여 발병하며 주위에서 흔히 볼 수 있는 만성 염증성 피부질환이다<sup>2)</sup>.

원인에 대한 연구는 다양하게 이루어지고 있으며 최근에도 수많은 사실들이 밝혀지고 있지만, 아직도 이 질환의 기전에 대해서 명확히 밝혀진 바는 없다. 다만, 아토피 피부염은

유전학적인 면과 환경적인 요인이 결합된 복잡한 질환으로 추정하고 있는 실정이다<sup>3)</sup>.

영유아기에 흔히 발생하는 이 질환은 최근 전세계적으로 유병률이 증가하면서 이에 대한 관심도 증가하고 있으며, 전 세계적으로 10-20%정도의 유병률을 보이고 있는데, 대한 소아알레르기 호흡기학회에서 1995년과 2000년에 시행한 전국 역학조사에서 우리나라 유병률도 15.3%에서 17%로 증가하고 있는 추세이다<sup>4)</sup>.

한의학에서는 아토피 피부염을 胎熱, 內癩, 小兒濕疹, 胎斂瘡, 匹鬻風의 범주<sup>5)</sup>에서 바라보지만 오늘날 아토피 피부염의 전체적인 증상과 명확히 일치하지는 않으며 부분적인 연관에 머물고 있다<sup>6)</sup>.

배독요법<sup>7)</sup>이란 아토피 피부염의 원인을 여러 가지 병인에

의해 피하의 氣血鬱滯로 보고 이를 해결하기 위하여 피부에 기혈의 공급을 촉진하고 땀을 통해 노폐물을 제거하는 일종의 溫熱療法이다. 현재까지 아토피 피부염의 원인을 비롯해 정확한 치료접근법이 확립되어 있지 않아 치료 방법 제시가 명확하지 않은 상황이며 아토피 피부염의 한의학적 연구 방법을 이용한 논문<sup>8)</sup>은 있으나 배독 요법을 이용한 논문은 아직 접하지 못하였다.

이에 대전배독한의원에 내원한 환자 중 비교적 경증의 아토피 피부염과 중증의 아토피 피부염 환자 각각의 1례에 있어 배독요법<sup>7)</sup>을 통해 임상에서 유의한 효과를 얻었기에 이를 보고하는 바이다.

## II. 증례

### 1. 증례 I

1) 환자: ○○○ (F/1985년 12월 출생)

2) 주소증: 顏面發赤, 癩瘡症

3) 발병일: 1992년 5월

4) 과거력: 別無

5) 가족력: 別無

6) 초진시 소견

① 호흡기: 양호

② 소화기: 양호

③ 수면: 淺眠

④ 대변: 양호

⑤ 소변: 양호

7) 치료방법 및 치료경과

① 2006년 10월 23일 (Figure 1-1 참조)

20대 초반의 여자환자로서 초등학교 입학전부터 소아과와 피부과에서 연고제, 내복제로 치료를 받았다. 본원 내원 당일까지 안면부에 세레스톤지 크림을 사용하였다. 양방 피부과에서 아토피피부염으로 진단받았으며 스테로이드 함유 외용제를 얼굴에 도포하다 소양증, 발적 등의 증상이 지속되어 내원하였다.

배독요법을 본원의 배독치료실에서 실시하도록 하였으며 반신욕 20분, 찜질 20분, 찜질후 외용조치 15분을 기본으로 하여 1일 6회 반복토록 하였다. 일체의 스테로이드제제의 연고를 끊도록 하였다.

외용조치 시간에 침을 시술하였으며 환부 즉 안면에 청피

팩을 이용한 냉팩을 시술하였다. 침은 사암침법의 비정격을 시술하였다.

처방은 少陰人, 虛/平/燥/裏라는 체질진단과 팔강진단에 근거하여 甘草2錢半 人蔘1錢半 半夏 陳皮 蘇葉 白芷 香附子 當歸 巴戟 熟地黃 山查 砂仁 1錢을 처방하였다. 1일 3회 식후 30분에 복용토록 하였다.

② 2006년 10월 24일~10월 27일 (Figure 1-1 ~ 1-5 참조)

발적이 계속해서 뚜렷해지는 경과를 겪었다. 또한 발적 부위와 그 주변부위에 극심한 소양감을 호소하였다. 배독요법은 반신욕을 20분, 찜질 25분 외용조치 15분을 1일 6회 반복토록 하였다. 침은 사암침법의 삼초정격을 시술하였다. 아토피 환부인 안면에서는 발한이 이루어지지 않았다.

③ 2006년 10월 28일~10월 31일 (Figure 1-6 ~ 1-8 참조)

발적이 미약하나마 약해지면서 안면 부종을 호소하였다. 아토피 환부에서 여전히 발한은 이루어지지 않았다.

배독요법은 반신욕 20분, 찜질 30분 외용조치 15분을 1일 6회 반복토록하였다. 침은 사암침법의 삼초정격을 시술하였다.

④ 2006년 11월 1일~11월 11일 (Figure 1-9 ~ 1-17 참조)

발적이 확연하게 사라지면서 원래의 피부상태로 회복하였다. 또한 발한이 이루어지면서 소양감이 해소되었다. 배독요법은 반신욕 15분, 찜질 25분, 외용조치 15분을 1일 3회 반복토록 하였다.

처방은 甘草2錢半 人蔘1錢半 白灼藥 山查 神曲 麥芽 蘇葉 白芷 熟地黃 當歸 巴戟 肉桂1錢 薑三棗二를 처방하였고 1일 3회 식후 30분에 복용토록 하였다.

침은 사암침법의 비정격을 시술하였다.

⑤ 2006년 11월 12일~11월 24일 (Figure 1-18 ~ 1-28 참조)

호전된 피부상태로 계속 유지가 되었으며 이마와 하악에 여드름양 발진이 2~3개 발생하였다. 배독요법은 반신욕 15분 찜질 25분, 외용조치 15분을 1일 2회 반복하였다.

침은 사암침법의 비정격을 시술하였다.

⑥ 2006년 11월 25일 (Figure 1-29 참조)

본원에서의 치료를 종결하였으며 피부상태가 정상적으로 계속해서 유지될 수 있도록 일주일에 반신욕 15분 찜질 25분, 외용조치 15분을 1~2회 하도록 하였으며 가벼운 조깅을 매일 30분 정도 하도록 하였다. 이후에도 정상적인 피부상태를 유지하였다.

### 2. 증례 II

1) 환자: ○○○ (F/1971년 12월 출생)

- 2) 주소증: 발적, 삼출물, 소양감, 부종
- 3) 발병일: 1996년 4월
- 4) 과거력: 부정맥으로 인한 심장수술
- 5) 가족력: 별무
- 6) 초진시 소견

- ① 호흡기: 양호
- ② 소화기: 양호
- ③ 수면: 淺眠
- ④ 대변: 양호
- ⑤ 소변: 양호

7) 치료방법 및 치료경과

① 2006년 9월 22일 (Figure 2-1 참조)

10년 이상 양방의 피부과에서 치료를 받았으며 본인 내원 일 전까지도 스테로이드 외용제를 사용한 상태로 내원하였다. 전신적으로 발적, 부종, 홍반, 림설, 삼출물, 소양감을 호소하였다. 한의원 내원치료가 불가능한 상태라 집에서 배독요법을 할 수 있는 일인용 사우나기를 구비하고 배독요법을 실시하기로 하였다. 이후 한달에 한번 내원하도록 하였다. 배독요법은 다음 내원일까지 반신욕 25분 찜질 20분 외용조치 10분을 하루 6회 반복토록 하였다. 외용조치는 찜질이후에 냉수건과 냉팩으로 전신을 감싸서 열감을 완전히 제거하도록 하였다.

처방은 太陰人 虛/寒/濕/裏라는 체질진단과 팔강진단에 근거하여 葛根2錢半 龍眼肉 肉蓯蓉 1錢半 山藥 麻黃 續斷 黃芪 山查 神曲 桔梗 石菖蒲 蘇葉 桂枝 鹿茸 1錢을 처방하였다.

② 2006년 10월 25일 (Figure 2-2 참조)

초기 내원에 비해 전신적으로 진물이 줄어들었으며 체간 부위에 땀이 나면서 소양감이 많이 해소되고 있다고 하였다. 초기 내원시에 비해 외상의 흔적이 확연히 줄어들었다. 背部의 부종은 여전하였다. 배독요법은 다음 내원일까지 반신욕 30분 찜질 20분 외용조치 15분을 하루 6회 반복토록 하였다. 특징적으로 생리불통을 호소하였다. 사지말단의 근육이 떨리고 당기는 증상을 호소하였다.

처방은 續斷 大蒜 2錢半 葛根 1錢半 黃芪 桂枝 白芷 麻黃 半夏 陳皮 乾薑 肉桂 薏苡仁 鹿茸 1錢을 처방하였다.

③ 2006년 11월 22일 (Figure 2-3 참조)

땀이 사지말단과 전신에 걸쳐 나면서 증상의 개선이 현저하였다. 여전히 생리불통을 호소하였다. 사지말단의 근육이 떨리고 당기는 증상은 개선되었다.

처방은 葛根2錢半 龍眼肉 肉蓯蓉 1錢半 肉桂 麻黃 續斷 山查 神曲 熟地黃 當歸 鹿茸 甘草1錢1錢을 처방하였다.

배독요법은 다음 내원일까지 반신욕 20분 찜질 30분 외용

조치 15분을 하루 6회 반복토록 하였다.

④ 2006년 12월 28일 (Figure 2-4 참조)

증상의 호전이 뚜렷하였다. 창백했던 안면피부가 정상인의 피부처럼 홍조를 보이고 있으며 배부는 약간의 각질반을 보이고 있다.

생리불통은 해소되었으나 탈모증상을 호소하였다.

처방은 薏苡仁3錢 乾粟2錢 半夏 麻黃 黃芪 當歸 陳皮 肉桂 桂枝 萊菔子 桔梗 石菖蒲 藁本 鹿茸1錢을 처방하였다.

배독요법은 다음 내원일까지 반신욕 20분 찜질 30분 외용조치 15분을 하루 3회 반복토록 하였다.

⑤ 2007년 1월 17일 (Figure 2-5 참조)

계속해서 증상의 호전이 이루어지고 있으나 배부 우측 아래쪽에 발진이 있었다. 미약한 감염증상을 의심할 수 있었다. 탈모 증상이 개선되고 있다고 하였다.

배독요법은 반신욕 20분 찜질 30분 외용조치 15분을 하루 1~2회 하도록 하였다

처방은 12월 28일의 처방에 大蒜1錢半을 추가하였다.

⑥ 2007년 2월 9일 (Figure 2-6 참조)

계속해서 증상의 호전이 이루어지고 있으며 배부 감염발진 소견도 없어졌다. 거의 정상인의 피부와 다름없이 호전되었다.

배독요법을 중지하였으며 배독요법을 통한 발한을 가벼운 조깅으로 대체 하였고 피부 소양감이 심할 경우 배독요법을 반신욕 20분 찜질 30분 외용조치 15분을 1회 반복토록 하였다.

처방은 大蒜2錢 黃芪1錢半 白朮 香附子 蘇葉 半夏 陳皮 麻黃 乾粟 乾薑 肉桂 鹿茸1錢을 처방하였다.

III. 고찰

아토피 피부염은 소아기에서 가장 먼저 나타나는 알레르기성 질환으로 흔히 영아습진, 알레르기성 습진이라고도 하며<sup>9)</sup> 임상적으로는 홍반, 부종, 심한 소양증, 삼출, 부스럼 딱지와 鱗屑을 특징으로 하며<sup>10)</sup> 조직학적으로는 면역세포의 침윤을 특징으로 하는 만성적으로 재발하는 염증성 피부질환이다<sup>10)</sup>.

아토피 피부염의 원인에 대해서 최근 서양의학에서는 흡연 및 곰팡이, 공기오염등과 같은 주위환경과 연관관계를 살피는 연구 경향이 한 축을 이루고 있다<sup>11)</sup>. 그리고 다른 한 축은 IgE, CD14, CD4+, CD25+, T-cell, IL receptor등의 면역학 계통을 연구 하고 있고<sup>12)</sup> 다른 질환, 특히 천식과 연관

Fig. 1-1 06/10/23



Fig. 1-2 06/10/24




Fig. 1-3 06/10/25



Fig. 1-4 06/10/26



Fig. 1-5 06/10/27



Fig. 1-6 06/10/28



Fig. 1-7 06/10/30

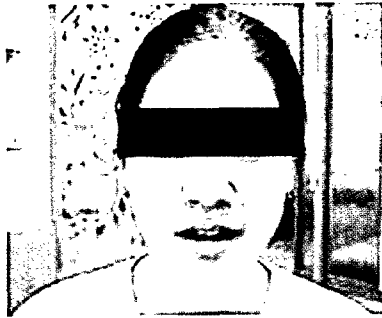


Fig. 1-8 06/10/31



Fig. 1-9 06/11/01

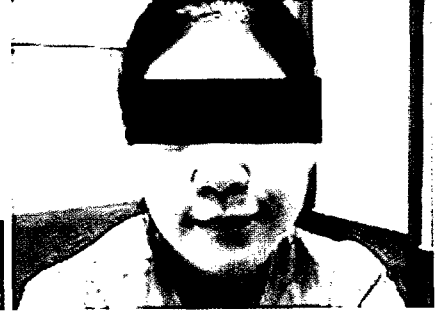

Fig. 1-10 06/11/02

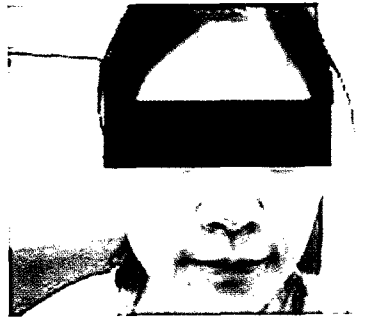


Fig. 1-11 06/11/03



Fig. 1-12 06/11/04



Fig. 1-13 06/11/06



Fig. 1-14 06/11/07




Fig. 1-15 06/11/09

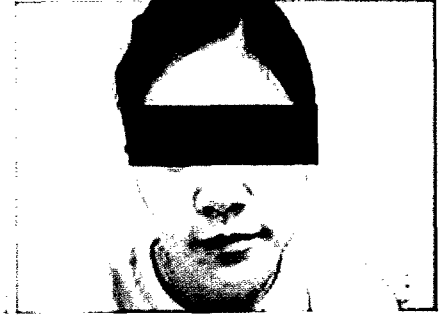

Fig. 1-16 06/11/10




Fig. 1-17 06/11/11



Fig. 1-18 06/11/13




Fig. 1-19 06/11/14




Fig. 1-20 06/11/15




Fig. 1-21 06/11/16



Fig. 1-22 06/11/17



Fig. 1-23 06/11/18



Fig. 1-24 06/11/20



Fig. 1-25 06/11/21




Fig. 1-26 06/11/22



Fig. 1-27 06/11/23



Fig. 1-28 06/11/24




Fig. 1-29 06/11/25



Fig. 2-1 06/09/22




Fig. 2-2 06/10/25



Fig. 2-3 07/11/22

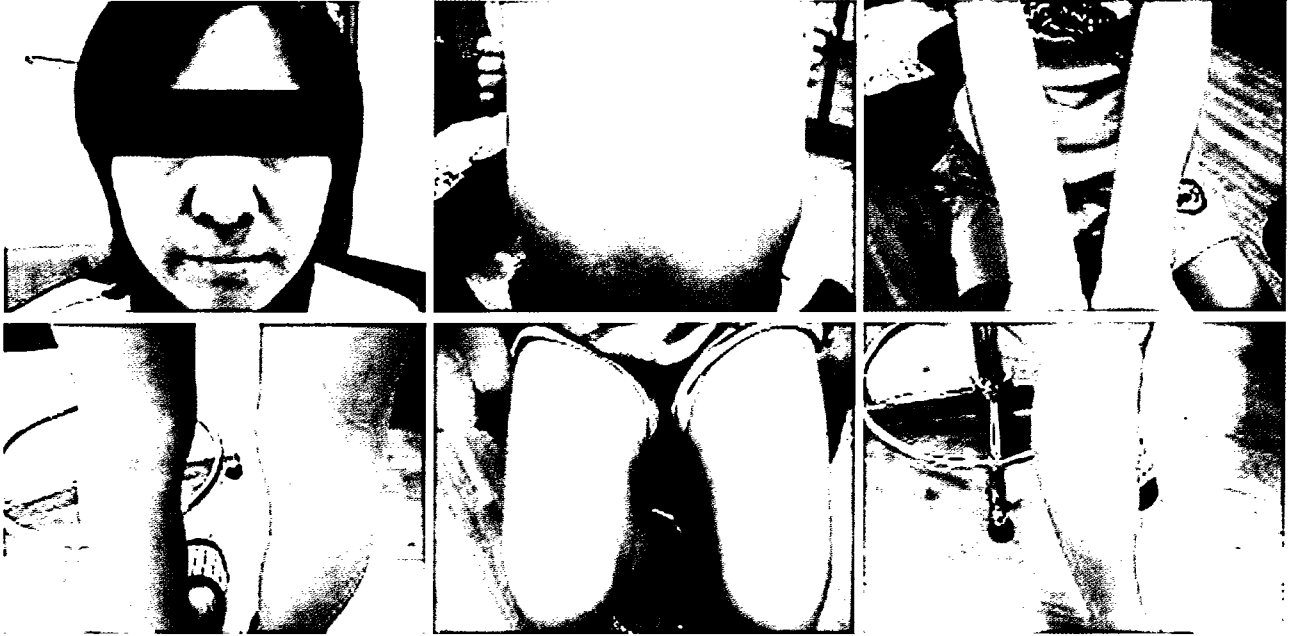


Fig. 2-4 06/12/28



Fig. 2-5 07/01/17

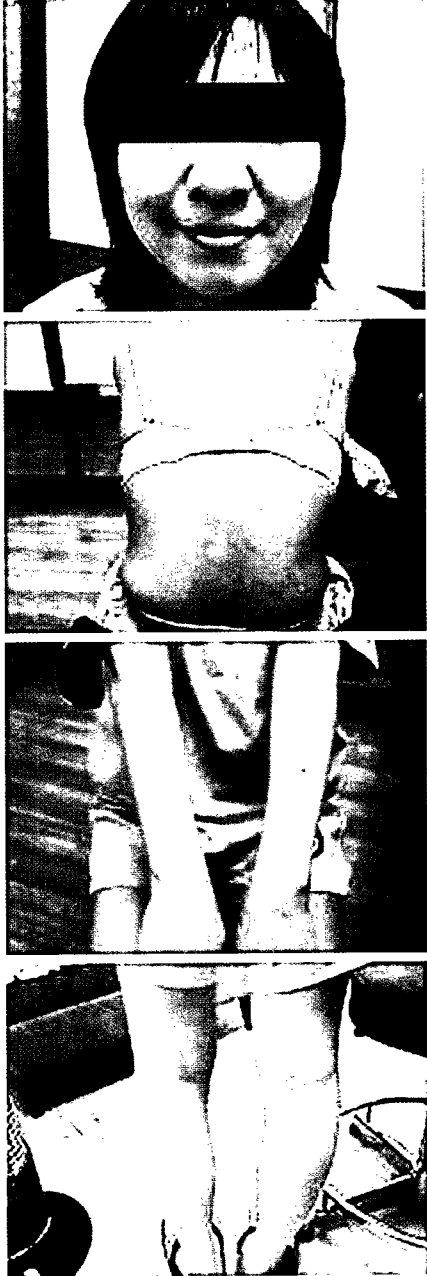


Fig. 2-6 07/02/09





관계에 대한 다양한 연구가 행해지고 있다<sup>4)</sup>.

아토피 피부염의 치료는 항히스타민제, 국소 및 전신 스테로이드제, 칼시뉴린 억제제, 기타 보조제로  $\gamma$ -linolenic acid, 광선치료, cyclospiroine로 행해지고 있다<sup>2)</sup>.

아토피 피부염의 양방치료에 있어 대증요법에 흔히 사용되는 스테로이드제는 피부와 피부 속 모세혈관에 직접적으로 작용하여 면역을 억제시키고 그 과정에서 모세 혈관을 수축시키는 작용을 하게 된다<sup>15)</sup>. 2~4주의 단기간 치료가 효과적이고 안전한 것으로 밝혀졌지만 1년 이상 장기간 치료는 안정성과 효과가 성립되어 있지 않고 부작용이 있는 것으로 알려져 있다<sup>2)</sup>.

배독요법은 인체의 虛弱이 그 주된 원인이고, 이를 해결하기 위해서 손상된 피부에 충분히 기혈의 공급을 촉진하고 땀을 통해 노폐물을 제거하여 허약해진 체력을 보강하여 인체 스스로 정체를 풀어야 한다는 것을 치료원칙으로 설정하여 배독법이라 명명하였으며, 피부나 내장기에 잔류한 독성을 직접적으로 배출시키는 방법이다<sup>7)</sup>. 특히 스테로이드 독성 및 아토피피부염의 원인이 되는 노폐물을 배출하기 위해 실시하는 일종의 溫熱療法이며 표피배독, 진피배독, 피하조직배독, 내장배독의 4단계로 진행된다. 스테로이드의 사용 기간이 6개월 미만이고 삼출물 및 苔癬化가 없을 경우 경증으로 진단하여 탕욕을 하거나 따뜻한 공간에서 생리식염수를 몸에 분사하는 방법으로 보습 시킨뒤 혈액순환을 촉진하기 위해 온열요법을 실시하는 표피배독 및 진피배독을 실시한다. 스테로이드를 장기간 사용하여 피부에 독성이 다량 축적되었다고 생각되며 苔癬化 및 鱗屑이 환부에 전체적으로 나타날 경우는 중증의 경우로 보아 위의 방법 외에 체질에 따른 약물복용 등으로 피하배독 및 내장배독을 실시하게 된다<sup>7)</sup>.

이에 본 논문은 스테로이드의 사용 후 발적 및 소양증, 인설이 증가하는 등의 아토피 피부염 악화소견을 보인 환자들을 대상으로 피부에 침착된 스테로이드 성분 및 노폐물을 배설하기 위해 배독요법을 실시하여 다음과 같은 결과를 얻었다.

상기 증례의 환자 중 첫 번째 증례의 환자의 경우 오랜 기간의 악화와 호전의 반복에도 불구하고 국소부위 즉 안면부위의 발적과 소양을 주증으로 하였다. 따라서 필자는 이 글의 서론에서 임상상 비교적 경증의 아토피 사례라는 표현을 사용하였다.

이 환자의 경우 치료 초기에 매일 6회의 배독요법을 반복하게 하였으며 증상의 호전과 함께 이후에는 2~3회로 배독요법의 강도를 조절하였다. 침은 사암침법의 비정격과 삼초정격을 환자의 증상에 따라 1일 1회 시술하였으며 한달간의 치료기간 동안 총 2회의 약물투여를 하였다.

배독요법은 환자의 피부 상태에 따라서 반신욕을 20~25분, 찜질을 20~30분 한 이후 외용조치를 10~20분에 걸쳐 시행하였으며 외용조치 시간에 침 시술과 안면에 청피팩을 이용한 냉팩을 시술하였다.

배독요법을 실시한 초기에 1주일간은 고강도로 6회의 배독법을 시행하였다. 그 기간동안 환부의 발적과 소양감이 증감하였다. 그 이후에 환부에서 땀의 배출과 함께 발적이 현격하게 감소하였으며 소양감도 점점 감소하였다. 발한이 이루어진 3~4일 이후에 피부증상이 대부분 소실되었다.

이후에는 일일 2~3회의 배독요법을 시행하였는데 환부가 말끔히 치료되었다. 아토피 피부염 증상의 소실이후 현재까지 발적, 소양등이 나타나지 않으며 피부 상태가 지속적으로 유지되었다.

두 번째 증례의 환자의 경우 10년이상 양방의 스테로이드 외용제를 도포하였으며 전신 발적, 부종, 홍반, 인설, 소양감을 주증상으로 한 경우이다.

배독요법은 환자의 피부 상태에 따라서 반신욕을 20~25분, 찜질을 20~30분 한 이후 외용조치를 10~20분에 걸쳐 시행하였다.

전신적인 아토피 피부염 정체반응을 보이는 두 번째 증례 환자의 경우 치료 초기에 일일 6회의 배독요법을 지속적으로 시행토록 한 결과 치료의 시작일로부터 2개월 이후 명확한 호전반응을 보였으며 3~4개월에 접어들면서 소양증, 발적, 인설등이 소실되어 피부가 정상상태로 유지되었다.

현재 아토피 피부염의 한의학적 접근법에 있어서 아토피 피부염의 한의학적 원인으로 風熱, 血熱, 血虛, 脾胃濕熱 등으로 보고 있으며<sup>16)</sup> 아토피 피부염에 활용된 방제의 기본방은 生料四物湯, 溫清飲, 升麻葛根湯, 回春涼膈散, 導赤散, 平胃散, 荊防敗毒散, 九味羌活湯, 白虎湯, 桂枝湯, 六味地黃湯 등이 있다<sup>17)</sup>.

이러한 약물치료에 대한 치험례를 발표한 논문들<sup>18-22)</sup>의 대부분은 아토피 피부염의 진단과 치법이 열에 편향되어 있음을 알 수 있다. 필자는 위의 두 증례에서 대부분 따뜻한 약물위주로 처방을 구성하여 양허증상을 보강하는 약물을 주로 사용하였다. 이는 진단과 치법이 양극단으로 나뉘는 경우이다.

물론 두가지 증례를 보편화하는 것은 오류가 있으나 기존의 논문에서는 아토피 피부염을 피부의 發赤된 상태에 주안점을 두고 열로 진단하여 주로 성미가 苦寒한 약들을 처방하고 있다.

또한 아토피 피부염의 대체보완요법 이용에 관한 연구 논문에서는 대체보완요법을 사용하는 72명 중 67명이 한약치료를 하였으나 22%만이 호전되었고 58.6%는 別無好轉하고,

19.4%는 오히려 악화되었다<sup>23)</sup>는 보고도 있다.

아토피 피부염의 원인을 열로 진단하여 처방으로 차가운 약제들 위주로 구성된 방들을 쓰는 것은 문제가 있음을 지적하고 싶다. 아울러 이후에 아토피 피부염의 약물치료에 대한 임상적 통계와 치료 약물에 대한 보다 광범위하고 객관적인 임상적 연구가 필요하다고 보인다.

#### IV. 결론

상기 증례에서 스테로이드제를 사용한 아토피피부염 환자 2례에 대하여 배독요법으로 치료한 결과 다음과 같이 나타났다.

1. 첫 번째 증례에서 비교적 경증의 국소적인 아토피 피부염 정체반응을 보이는 환자의 경우, 환부의 국소적인 명현반응이 현저하게 나타났으며 발한과 더불어 그 증상이 급속하게 개선되었으며 이후 지속적으로 피부가 정상 상태로 유지되었으며 배독요법을 시행하지 않은 경우에도 아토피 피부염이 재발하지 않았다.
2. 두 번째 증례에서 비교적 중증의 전신적인 아토피 피부염 정체반응을 보이는 환자의 경우, 지속적인 치료를 한 결과, 치료시작 2개월 이후 명확한 호전반응을 보였으며 3~4개월에 접어들면서 소양증, 발적, 인설등이 모두 소실되어 피부가 정상 상태로 유지되었다.
3. 배독요법을 실시한 비교적 경증의 아토피 피부염 환자 증례와 중증의 아토피 피부염 환자 증례 모두에서 아토피 피부염 증상의 개선이 이루어졌으며 증상의 소실 이후 피부가 정상적인 상태로 유지되었다.

#### 참고문헌

1. 강병수: 한방임상 알레르기, 성보사, 서울, 1988:196-201
2. 김정희: 아토피피부염의 최신 지견, 소아알레르기 및 호흡기 제 14권 제1호, 2004, 12
3. 박용민: 아토피 피부염 병태생리에 대한 최신지견, 소아알레르기 호흡기 제16권 제 3호, 2006, 189, 196
4. Oh, JW, Kim, KE, Pyun, BY, Lee, HR, Choung, JT

and Hong, SJ: Nationwide study for epidemiological changes of atopic dermatitis in school aged children between 1995 and 2000 and kindergarten aged children in 2003 in Korea, *Pediatir Allergy Resp. Dis*, 2003, 13:277-280

5. 정규만: 알레르기와 韓方, 서울:第一路, 1985, 101-8
6. 차관배, 김윤식, 설인찬: 아토피 피부염에 관한 文獻的考察, 대전대학교 한의학연구소 논문집 제14권 제2호, 2005, 114-119
7. 도영민: 아토피란 무엇인가, 서울, 미크로, 2003, 9-13, 71-85, 195-200, 81-90, 127-159
8. 김기봉, 민상연, 김장현: 最新 臨床研究를 중심으로 한 아토피 피부염에 관한 方法論的 研究, 대한한방소아과학회지 제20권 제1호, 2006, 152-164
9. 김덕곤 외 7명: 동의 소아과학, 서울, 정담, 2002, 660-4.
10. 홍창의: 小兒科學, 서울, 대한교과서주식회사, 1997, 1016-8.
11. Clark RA, Kristal L. Atopic dermatitis. In: Sams WM, Lynch PJ, editors. *Prisiples and practice of dermatology*, New York, Churchill Linvingston, 1996, 403-18.
12. Sengler C, Lau S, Wahn U, Nickel R. Interactions between genes and environmental factors in asthma and atopy: new developments
13. Leung DY, Boguniewicz M, Howell MD, Nomura I, Hamid QA. : New insights into atopic dermatitis, *J Clin Invest*, 2004, 651-657
14. 박홍우외: 3차 의료기관을 방문한 천식 환자에서 아토피 유병률의 변화, 천식 및 알레르기, 제20권 제1호, 2000, 99-105
15. 아도보로 우지흠, 이정환 옮김: 면역혁명, 서울, 부광, 2003, 141-168
16. 김기봉, 민상연, 김장현: 最新 臨床研究를 중심으로 한 아토피 피부염에 관한 方法論的 研究, 대한한방소아과학회지 제20권 제1호, 2006, 157-158
17. 이상현, 윤용갑: 아토피 피부염 치료 처방에 대한 方劑學的 考察, 한방안이비인후과피부과학회지 제19권 제 3호, 2006, 103.
18. 이승희, 김장현: 補肺定喘湯을 이용한 아토피 피부염 치료에 관한 임상연구, 대한 한방소아과학회지, 제14 권 제1호, 2000, 137-52

19. 박호순, 김윤범: 六味地黃湯加味方으로 치료한 소아기 아토피 피부염의 한방치험 5례, 대한안이비인후피부과학회지, 제16권 제2호, 2003, 255-60
20. 정환수, 이진용: 加味熱多寒少湯 투여후 아토피 피부염 환자의 임상상 변화에 대한 연구, 대한한방소아과학회지, 제15권 제2호, 2001, 177-88
21. 김우연: 沈瀧丹이 아토피 피부염 환자 단핵세포의 Cytokine 분비능에 미치는 영향, 경희대학교 대학원 박사 학위 논문, 2000
22. 서형식, 노석선: 消風散의 Allergy 억제효능에 관한 연구, 대한외관과학회지, 제13권, 2000, 22-9
23. 장은영, 정승원, 안강모, 이상일: 소아 아토피 피부염에서의 대체보완요법 이용에 관한 연구, 천식 및 알레르기학회지, 제25권 제2호, 2005, 110-6