

증례

# 藥疹으로 심한 소양감을 보인 환자에 대한 溫清飲 투여 1례

김영지, 김미영, 이승엽, 최원우, 황재용, 정재한, 홍진우, 나병조\*, 문상관

경희대학교 한의과대학 심계내과학교실, 강남경희한방병원 내과학교실\*

## A case report of Onchungeum(溫清飲) for drug eruption with severe itching

Young-je Kim, Mi-young Kim, Seung-yeop Lee, Won-woo Choi, Jae-woong Hwang,  
Jae-han Jeong, Jin-woo Hong, Byong-jo Na\*, Sang-kwan Moon

Department of Cardiovascular and Neurologic Diseases(Stroke Center), College of Oriental Medicine, Kyung-Hee University, Seoul, Korea  
Department of Internal Medicine, Kang-Nam Hospital, College of Oriental Medicine, Kyung-Hee University, Seoul, Korea\*

Drug eruption is a relatively common dermatological disorder and may cause significant problems. The treatment is to stop using a drug that may cause a drug eruption. In some cases, steroids and antihistamines can be used supportively.

According to some reports, Onchungeum(溫清飲) has steroid-like effects and antihistaminic effects.

We administered Onchungeum(溫清飲) a patient with severe itching because of a drug eruption. After administration of Onchungeum(溫清飲), itching decreased to much degrees.

It can be suggested that Onchungeum(溫清飲) can be used to treat symptoms of allergic skin disease like a drug eruption.

Key Words : Onchungeum(溫清飲), Drug eruption, Itching

## 서론

약물을 내복, 주사, 좌약, 경피 등의 방법으로 투여한 결과 본래의 사용 목적과는 달리 예기치 않은 또는 원하지 않은 피부의 발진이 발생하는 경우를 약진이라고 한다. 약진의 임상형태에는 고정약진, 반상구진, 습진, 여드름, 두드러기, 다형홍반, 박탈피부염, 탈모증, 맥관부종, 중독성표피괴사용해증, 광과민증, 혈관염, 편평태선, 색소변화, 반상발진, 결절홍반, 수포성

발진, 육아종으로 매우 다양하게 나타난다<sup>1)</sup>. 약진의 기본적인 치료는 의심되는 원인 약물의 사용을 중단하고 증상에 따라 스테로이드 및 항히스타민제를 보조적으로 사용하는 것이다.

溫清飲은 補血養血하는 四物湯과 清熱瀉火解毒하는 黃蓮解毒湯이 합방된 방제로 正氣를 보강시켜 체내 抗病力을 증강시키며 각종 충혈성 염증과 체내에 응집된 독소를 제거하여 면역을 증강시키는 효능이 있다<sup>2)</sup>. 또한 동물실험에서 항IgE 및 항히스타민 효과가 입증된 바 있다<sup>3)</sup>.

경희의료원에서 입원치료 중 약진으로 심한 소양감을 보인 환자에게 溫清飲을 투여하여 증상의 호전을 보였기에 보고하는 바이다.

교신저자 : 홍진우  
주소 : 서울특별시 동대문구 회기동 1번지 경희의료원 한방병원 심계내과학교실  
전화 : 02-958-9128      팩스 : 02-958-9132  
E-mail : curly2000@freechal.com

## 증례

1. 환자 : 박○○ (M/61)

2. 주소증

① 頭痛, 語微澁, 全身少力 ② 丘疹, 紅斑, 瘙癢感

3. 발병일

① 2007년 7월 19일 ② 2007년 8월 20일

4. 과거력 : 흡연 하루에 반갑씩 25년, 음주 하루에 소주 반병씩 25년

5. 가족력 : 母-고혈압

6. 현병력

165cm, 56kg의 61세 남환으로 평소 별무대병 중 2007년 7월 19일 갑자기 쓰러져 의정부 성모병원 응급실 방문함. Anterior communicating artery의 aneurysm rupture로 인한 Subarachnoidal hemorrhage(SAH) 진단 후 Guglielmi Detachable Coil(GDC) coiling 및 External ventricular drainage

(EVD) 시행함. 이후 보존적 치료 중 8월 10일 경희의료원으로 전원하여 지속적 치료 중 8월 20일부터 상반신에서 丘疹 및 紅斑이 발생하고 瘙癢感 호소하기 시작함.

7. 한방진찰소견 (8월 19일)

淺眠

頭痛

大便 1-2回/日, 小便 6-7回/日

面赤, 惡熱

舌紅苔微黃厚 脈浮數

8. 검사소견

1) CT Angio (Brain)+Contrast

Diffuse bilateral SAH and small IVH

A small saccular aneurysm at A-com area

2) 심전도 검사 : 이상 소견 없음

3) 흉부 X선 검사

Pleural calcification on left lower hemithorax.

Mild tortuous aorta.

4) 혈액학 검사

Glucose(mg/dL): 76, BUN/Creatinine(mg/dL): 13/0.5,

Na/K/Cl(mmol/L): 140/3.9/105, White Blood Cell( $10^3/\mu\text{l}$ ): 7.14, Hemoglobin(g/dL): 11.1, Hematocrit(%):

33.3, Platelet( $10^3/\mu\text{l}$ ): 339

9. 치료방법

1) 한방치료

① 침치료 : 小腸正格(臨泣 後谿 補, 通谷 前谷 瀉)

② 뜸치료 : 百會 미립대 9장

③ 한약치료

桃仁承氣湯 加味(8/17-8/21) 補中益氣湯 合 黃連解毒湯(8/22-8/25) 補中益氣湯 合 黃連解毒湯 加 樺皮(8/26-8/27) 溫清飲 加 樺皮(8/28-9/4)

2) 양방치료

① 약물치료

큐란정(8/17-8/23) : H2 receptor blockers

cignatin(8/22-9/4) : H2 receptor blockers

이연니모디핀정(8/17-8/24) : vasodilators

pritor(8/17-8/24) : angiotensin II receptor antagonist

dynacirc(8/17-8/24) : Ca channel antagonist

solondo(8/17-8/23) : adrenal corticosteroids

데파코트정(8/17-8/21) : antiepileptics

췌로켈정(8/17-8/24) : 정신분열증

nicetile(8/24, 8/30-9/4) :

acetylcholine의 생성촉진, 신경세포 기능개선

ucerax(8/22-9/4) :

두드러기, 피부질환에 수반하는 가려움

azeptin, 알레지온정, ebastel(8/22-9/4) : antihistamines

② 외용약

desowen, nerisona(8/22-9/4) :  
항염증 작용 및 알레르기 반응 억제

10. 치료경과

- 8/20 목, 가슴, 배에 발진 생기면서 (위에서부터 아래로) 소양감 호소.
- 8/21 상반신의 발진 및 전신 소양감 지속됨. 소양감으로 잠시도 가만히 있지 못함.
- 8/22 발진 및 소양감 더 심해짐. 침상에 누운 상태에서 벌떡벌떡 일어나려 함. 얼굴 붉음. 피부과약 복용 및 도포 시작함
- 8/23 전신 소양감으로 밤에 움직임 많음.
- 8/24 전신 소양감 호소하며 피부 긁는 모습 보임. 얼굴 붉고, 피부 발진이 다리까지 내려오는 양상임  
저녁부터 신경과약 hold함.
- 8/25 소양감 때문에 수면에 어려움 겪음. 소양감 호소 여전히 심함.
- 8/26 양팔, 등 쪽으로 발진 심하며 배는 호전 경향. 자꾸 긁음.
- 8/27 전신의 발진은 여전히나 소양감 줄면서 수면 양상 호전.  
낮에는 여전히 소양감 때문에 가만히 있지 못함.

- 8/28 전일보다 소양감 약간 나아졌으나 발진은 여전히 전함.  
양팔과 허벅지의 피부 특히 붉음. 가슴, 배 등의 발진은 가라앉는 양상임
- 8/29 발진과 소양감 호전 중임.
- 8/30 신경과약 중 nicetile만 복용 시작. 주로 양팔에 발진 남아 있음. 소양감 호소
- 8/31 발진 지속적으로 호전되고 있음. 긁는 횟수 크게 감소함.
- 9/1 피부 발진 많이 좋아짐. 소양감 거의 호소하지 않음.
- 9/2 피부 발진 가라앉아 더 이상 눈에 잘 보이지 않음.
- 9/3 소양감 거의 없음.(Fig.1).

고찰 및 결론

약진은 피부과 영역에서 비교적 흔한 질환으로 국내에서는 피부과 외래 환자의 2.7-3.8%, 피부과 입원 환자의 8.9%를 차지하며 피부과로 의뢰된 입원 환자의 2.6%가 약진으로 진단된다고 알려져 있다<sup>9)</sup>. 약진의 병인에 대해 정확히 알려져 있지 않으나 면

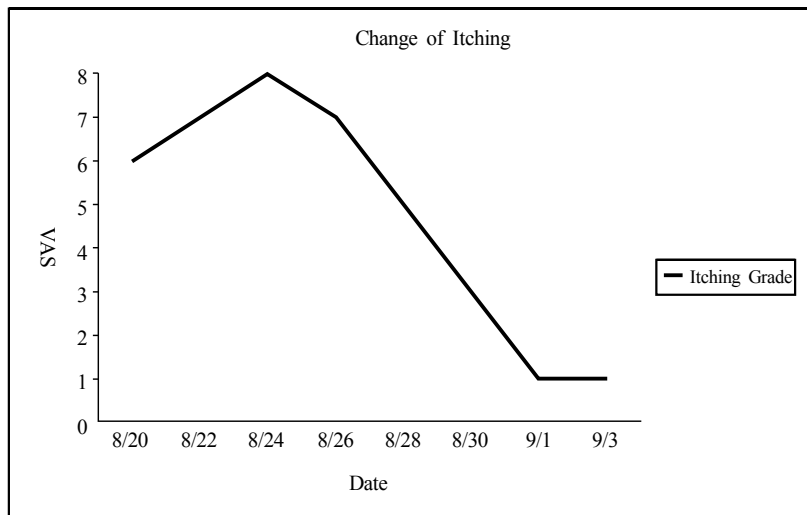


Fig. 1. Change of Symptom

역학적 기전과 비면역학적 기전이 관여하리라 생각되어 왔다. 면역학적 기전으로는 Gell & Coombs 등이 제시한 4 종류의 알레르기 반응에 의하며 환자의 연령, 유전적 요인, 면역반응을 제한시킬 수 있는 대사 능력, 감염이나 자외선 등의 환경요인, 약물의 화학성상, 용량과 치료기간 및 약물투여경로에 의해 영향받게 된다<sup>6)</sup>.

임상소견은 예상되는 약물의 약리학적 작용과 다른 증상이 나타나며 증상은 수분 내에 나타날 수도 있으나 대개 수일 후 발생하고 재투여시 재발하고 구조적으로 유사한 약물과 교차반응을 보일 수 있다<sup>6)</sup>.

약진의 임상형태는 발진형 약진, 담마진, 고정 약진, 광과민성 약진, 다형 홍반, Stevens-Johnson 증후군, 중독성 표피괴사 용해증, 색소 변화, 혈관염, 태선양 약진, 자반증 및 수포성 약진 등으로 나눌 수 있다<sup>5)</sup>.

일반적으로 가장 흔한 임상형태는 발진형 발진으로 지연형 알레르기 및 면역복합체에 의해 발생한다고 생각된다. 약물로 인한 담마진은 주로 I, III형 알레르기 반응에 의해 발생된다고 생각되고 있고 그 밖에 약제가 직접 비만세포를 자극하여 탈과립을 유발해서 발생되기도 한다. 고정약진은 비교적 흔한 약진의 임상형태로서 특징적인 밤색의 색소침착을 남기며 점막을 침범하는 특징으로 진단이 쉽고 진단적 첩포검사로도 용이하게 원인약제를 알 수 있다. 광과민성 발진은 햇빛에 노출되는 부위에 국한되어 나타나며 다형 홍반, Stevens-Johnson 증후군, 중독성 표피괴사 용해증은 면역복합체에 의존하는 기전과 하나의 스펙트럼으로 생각할 수 있다<sup>5)</sup>.

약진의 잠복기는 일반적으로 24시간부터 일주일 이내가 가장 흔한데 태선양 약진, 사지 선단부 홍피증, 장미색 비강진행 약진은 비교적 잠복기가 길어 태선양 약진은 평균 175일의 잠복기를 보였다는 연구가 있고, 원인 약물로는 항생제, 비스테로이드성 소염 진통제, 신경계에 작용하는 약물이 가장 많다<sup>7)</sup>.

검사실 소견상 백혈구 증다증, 호산구 증다증, 간기능 검사 수치 상승, 혈청 IgE 수치의 상승을 보이거나 이들 검사실 소견은 전반적으로 양성률이 낮고 약진의 특정 임상 형태와도 연관성이 적다<sup>7)</sup>.

약진의 진단에 있어서 방사알레르겐 흡착법, 림프

구 전형검사, 대식세포 억제검사 등의 시험관내 방법이 보고되고 있으나 방법이 복잡하고 시간과 비용이 많이 들어 아직 임상에서 널리 사용되지 못하고 있다. 피부반응 시험은 안전성과 간편성 및 특이성 때문에 약진의 원인 약물 규명에 주로 이용되고 있으며 여기에는 소파시험, 피내시험, 첩포시험, 소파첩포시험, 유발시험, 광검사 등이 사용된다<sup>7)</sup>.

피부발진을 약진으로 확진하기 위해서는 다음과 같은 6가지 조건을 만족시켜야 한다고 알려져 있다.

- 1) 약제 투여와 피부발진 발생 사이의 기간이 짧아야 함.
- 2) 약제투여 중단 후 피부 병변이 호전되어야 함.
- 3) 재투여시 피부발적이 다시 발생하여야 함.
- 4) 해당약제를 단독 투여하거나 병용약제가 있을시 그 약제는 장기간 투여한 약제여야 함.
- 5) 다른 요인에 의해 악화될 수 있는 기존의 피부질환을 배제해야 함.
- 6) 약진에 합당한 조직 소견을 보여야 함<sup>8)</sup>.

상기 환자의 경우 8월 10일 타병원에서 전원하여 각각의 약물을 복용하기 시작한 시기가 정확하지 않으나 발병일이 7월 19일이고 특이한 과거력이 없으므로 약물 복용을 시작하고 한달 내에 피부발진이 발생한 것으로 볼 수 있다. 복용 중이던 양약을 완전히 중단한 25일 이후부터 전신의 발진 및 소양감이 조금씩 호전되는 경향을 보였고 다른 피부 질환이나 아토피 등의 기왕력은 없었다. 피부 조직 검사는 시행하지 못했으나 약진의 피부 조직 검사 소견은 비특이적이므로 진단에 필수적인 검사는 아니며 다른 피부질환을 배제하는데 주로 이용된다. 따라서 상기 환자에게 발생한 발진 및 소양감은 약진에 의한 것으로 판단할 수 있다.

한방에서의 논문을 살펴보면 百中丸을 복용한 후 발생한 약진에 대하여 항히스타민제, 스테로이드와 甘豆湯과 黃連解毒湯을 합방한 甘豆湯加味方을 병용하여 좋은 치료효과를 보였다는 보고가 있다<sup>9)</sup>. 그리고 은행잎 추출약물 복용 후 홍배부 이하의 전신 구진성 발진과 심한 소양감이 발생한 경우에 少陰人 藿香正氣散이 탁월한 효과를 보였다는 증례<sup>10)</sup>가 있으며 소양인 환자를 태음인으로 誤治하여 약진의 양상을 보인 환자에게 少陽人 涼膈散火湯加味方을 투여하여 임상증상의 유의한 호전을 보였다는 보고<sup>11)</sup>도 있다. 또한 약진 환자에게 淸肺瀉肝湯 加 樺皮를 사용하여

증상의 호전을 보인 예<sup>12)</sup>도 있었다.

상기 환자에게 투여한 溫清飲은 補血養血하는 四物湯과 清熱瀉火解毒하는 黃蓮解毒湯이 합방된 방제로 四物湯으로 溫補養血하여 血虛를 보하고 혈액순환을 촉진시켜 陳久瘀血을 제거하며 血熱을 清케 하므로 만성적인 질환에 사용하여 正氣를 보강시켜 체내 抗病力을 증강시키며 黃蓮解毒湯은 清熱瀉火解毒하여 각종 충혈성 염증과 이로 인하여 체내에 응집된 독소를 제거하여 면역을 증강시키는 효능이 있다<sup>2)</sup>.

실제로 溫清飲이 항알레르기 반응에 미치는 영향을 관찰하기 위하여 溫清飲 건조 엑기스를 흰쥐와 생쥐에 투여하여 serotonin과 histamine에 의한 혈관투과성 반응이 유의성 있게 억제되고 picric chloride에 의한 피부염증에 있어서 1, 2차 감각실험에서 모두 유의성 있는 억제효과가 인정되었다는 보고가 있다<sup>2)</sup>.

또한 BALB/c 마우스에 溫清飲을 투여한 결과 세포성 면역 및 체액성 면역이 유의성 있게 증가하고 강력한 항IgE 및 항히스타민 효과가 확인되었다<sup>3)</sup>.

본 증례에서 溫清飲에 가하여 사용한 樺皮는 한국, 일본, 중국 등지에 분포하는 자작나무의 껍질로서 清熱, 利濕, 祛痰, 止咳, 消腫, 殺蟲하여 폐렴, 신염, 만성 기관지염, 황달 등에 좋은 효능을 나타내는 것으로 알려져 있다. 폐의 風邪로 온몸에 은진이 돌아 가려운 증상에 樺皮를 君藥으로 하는 樺皮散을 널리 사용한다<sup>4)</sup>. 지루성 피부염으로 습열형 소양증을 보인 환자에게 사용하여 양호한 치료효과를 보인 예가 있다<sup>13)</sup>.

상기 환자는 평소 더위를 많이 타는 편으로 얼굴이 붉고 간헐적으로 두통을 호소하였다. 또한 가만히 누워있지 못하고 기즈모를 자꾸 빼는 등 억제대 사용이 필요했다. 桃仁承氣湯을 복용하는 상태에서 대변을 하루에 1-2회 정도 보고 있었고 舌紅苔微黃厚하며 脈은 浮數하였다.

상기 환자는 8월 20일부터 전신의 발진 및 소양감이 발생하여 8월 22일부터 피부과에서 처방받은 항히스타민제 및 스테로이드를 사용하였음에도 증상이 악화되었다. 24일 저녁부터 신경과에서 복용하고 있던 기존의 양약을 모두 중단하고 (피부과 처방 지속적으로 사용) 경과를 살펴본 결과 증상의 악화없이 소양감이 조금 호전되는 경향을 보였다. 환자의 방문문절에

근거하여 血熱로 인하여 전신 발진이 발생한 것으로 보고 28일부터 동물실험에서 항IgE 효과가 입증된 溫清飲을 투여하였고 이후 전신의 발진이 가라앉으면서 소양감도 꾸준히 호전되었다. 9월 4일까지 처방을 유지한 결과 소양감으로 굶는 모습은 거의 없었고 전신의 발진이 모두 가라앉아 정상 피부와 잘 구별되지 않았다. 또한 수면 및 배변이 양호해졌고 억제대 사용이 거의 필요 없을 만큼 상태가 안정되면서 인지능력도 향상되었다. 더 이상의 두통 호소가 없어지면서 얼굴의 붉은 기운도 많이 사라지는 것을 확인할 수 있었다.

그동안 약진에 대하여 甘豆湯과 黃連解毒湯을 합방한 처방, 少陰人 藿香正氣散, 少陽人 涼膈散火湯加味方, 清肺瀉肝湯 加 樺皮 등을 사용하여 증상의 호전을 보인 예가 있었다. 본 증례에서는 동물실험에서 항IgE 및 항히스타민 효과가 입증된 溫清飲을 항히스타민제 및 스테로이드 사용 후에도 증상 호전이 없는 약진 환자에게 사용한 결과 빠른 증상의 호전을 확인할 수 있었다. 그러나 피부 반응 검사를 통하여 약진의 원인 약물을 구체적으로 밝히지 못한 것 및 기존 약물 복용을 중단하고 溫清飲을 투여한 것은 본 증례의 한계이며 향후 溫清飲의 항IgE 및 항히스타민 효과에 대한 지속적인 연구를 통하여 임상에서의 溫清飲 사용범위를 보다 확대시킬 수 있으리라 기대한다.

## 참고문헌

1. 강원형. 피부질환이틀라스. 서울: 한미의학;2002, p.45.
2. 범희변 외 1인. 溫清飲과 加味溫清飲이 항알레르기반응과 혈액응고에 미치는 영향. 경희의학 1990;6(4):490-499.
3. 권오규 외 2인. 한약의 지속효과와 내성상태에 대한 실험적 연구 -小青龍湯, 溫清飲의 항Allergy 작용 실험을 중심으로-. 제한동의학술원논문집 1995;1(1):49-64.
4. 이진아 외 1인. 마황근과 화피 추출물의 국소 도포에 따른 피부주름의 변화에 관한 연구. 대한피부과학회지 2004;42(11):1396-1405.

5. 김계정 외 2인. 약진에 대한 임상적 관찰 및 피부 반응 검사. 대한피부과학회지 1998;36(5):887-896.
6. 장가연 외 4인. 약진에 대한 임상적 고찰과 피부 반응 검사에 대한 연구. 대한피부과학회지1998; 36(6):997-1004.
7. 김대호 외 3인. 약진의 임상적 고찰. 천식 및 알레르기학회지 2000;20(3):517-527.
8. 주영현 외 3인. 안와주위 부종과 박탈 피부염 소견을 보인 Imatinib Mesylate(Gleevec(TM))에 의한 약진 1예. 대한피부과학회지 2007;45(2):194-196.
9. 박병욱 외 1인. 백중환 복용 후 발생한 약진 1례. 대한한방내과학회지 2003;24(4):1075-1079.
10. 조세왕 외 1인. 은행잎 추출의약품으로 유발된 약진을 少陰人 藿香正氣散으로 치료한 치험 1례. 사상체질학회지 2003;15(2):111-116.
11. 정용재 외 5인. 太陰人 誤治로 인하여 약진이 발생한 少陽人 환자 1례. 사상체질학회지 2003; 15(1):118-122.
12. 구분수 외 6인. 약진 환자 淸肺瀉肝湯 加 樺皮 치험 1례, 대한한방내과학회지 2001;22(별호 임상논문편):362-6.
13. 노진환 외 3인. 중풍 환자의 특발성 소양증에 양격산화탕 가 화피로 치료한 1례. 전국한의학 학술대회 1998;70-72.