대한임상검사학회지 : 39권 제3호, 190-195, 2007
ISSN 1738-3544

겨우살이 lectin의 흰쥐 간세포 독성에 미치는 영향

김천대학 임상병리과[1], 대한적십자사 혈장분획센터[2]

장 철 수[1] · 류 재 기[1] · 김 태 호[2]

The Cytotoxicity of Rat Hepatocytes on *Viscum album* Lectin

Choul-Soo Chang,[1] Jae-Ki Ryu,[1] and Tae-Ho Kim[2]

Department of Biomedical Laboratory Science, Gimcheon College, Gimcheon 740-704, Korea[1]
Plasma Fraction Center, Korean Red Cross, Umsong, 369-851, Korea[2]

In the present study, the author investigated to the cytotoxocity in cultured rat hepatocytes of *Viscum album* lectin. The cytotoxcity effect in *Viscum album* lectin on the activity of LDH was also investigated. *Viscum album* lectin significantly increased LDH leakage into medium of hepatocytes treated or untreated with CCl_4 ($p<0.001$). However, *Viscum album* lectin significantly increased LDH leakage from CCl_4-induced hepatocyte ($p<0.001$). There was a significant increase in LDH levels relative to the control group. Histological observation basically supported the result obtained from LDH assay. The livers of rats challenged with CCl_4 produced a marked increased cytoplasmic vacuoles and inflammatory cells in number, while the number of necrotic cells and swollen hepatocytes did not change significnatly. Rats administered DMSO alone did not alter the normal hepatic architecture. Histological observation of liver section in rat treated 72 hrs with either *Viscum album* lectin CCl_4-induced liver damage showed number of cytoplasmic vaculoe and necrotic cell. The number of inflammatory cell increased markedly. This results suggest to the conclusion that *Viscum album* lectin has a effect of hepatotoxicity activator.

Key words : *Viscum album* lectin, Cytotoxocity, Cultured rat hepatocytes

I. 서 론

적혈구 및 여러 종류의 세포를 응집시키는 능력을 지닌 단백질인 응집소(agglutinin)가 식물의 종자에서 먼저 발견 되었으며 그 외 뿌리, 잎, 껍질은 물론 달팽이, horseshoe crab의 무척추동물 그리고 어류와 같은 척추동물과 미생물등에서도 널리 발견되었다(Bird, 1959; Toms와 Western, 1971). 이러한 결합인자가 여러 생물에서 다양하게 발견되므로 Boyd와 Shapleigh(1954)는 이러한 응집소에 대해 라틴어 legere(choose, pick out)부터 “lectin” 이라고 명명하였다.

Lectin에 관한 연구에서는 1888년 St illmark가 caster bean 씨앗의 추출물인 ricin이 적혈구를 응집시키는 독성 단백질임을 확인하였고, jequirtity bean에서는 abrin이라는 또다른 lectin을 발견하였다(Bird, 1959).

교신저자 : 장철수, (우) 740-704 경북 김천시 삼락동 754, 김천대학 임상병리과
T디 : 054-420-4042
E-mail : changcs4053@hanmail.net

1950년대 초 혈액형과 특이적으로 반응하는 lectin에 관한 연구에서 사람의 주된 혈액형 특이성 결정인자가 당으로서 A형에는 α-N-acetylgalactosamine, B형에는 α-galactose, O형에는 α-L-fructose가 특이적이라는 것이 밝혀졌다(Sharon와 Lis, 1972).

Lectin에 의한 응집이 흥미를 끄는 것은 정상세포 및 악성세포, 배세포 및 성숙세포사이 응집이 현저한 차이를 보인다는 것으로 생명과학 분야에서 큰 관심을 가지게 되었다(Nicolson, 1974).

Lectin은 이외에도 인슐린유사 활성, 효소막 활성의 변이, 생체 방어물질, 영양물질의 수송 및 저장, 수정억제 등의 많은 생물학적 활성을 가지고 있으며 이를 이용한 연구에서 중요한 도구로 사용되고 있다(Shier, 1971; Liener, 1974; Nicolson, 1974; Sharon, 1977; Sharon와 Lis, 1989). 더욱 관심을 갖는 것은 백혈병, 악성종양, 면역계질환, 간질환, 당뇨병, 알레르기 및 심질환 등의 임상적 응용에도 많은 연구가 활발히 진행되고 있다(Wolf, 1975; Plaa, 1986; David, 1994).

Lectin에 관한 연구를 위하여 사용한 겨우살이는 국내는 물론 아프리카, 유럽, 아시아 등 전 세계적으로 널리 분포하며 약용 및 식용자원으로 이용되었으며 여러 질환의 만병치료제로 널리 사용되어 왔다(Paine와 Harrison, 1992). 한국산 겨우살이는 전국 각지 해발 50~1,100 m 지역에 참나무류, 팽나무, 물오리나무, 밤나무 및 자작나무 등에 기생하는 기생식물로 한방과 민간에서 잎, 줄기를 진통, 고혈압, 산후, 동상, 동맥경화 등의 약재로 사용하고 있다(김, 1996).

그 동안 저자는 국내산 겨우살이에 대한 연구에서 lectin을 분리 정제하였고, 항당뇨 효과 및 지질대사에 미치는 영향 등의 약리작용을 보고 한 바 있다(장 등, 1999, 2000, 2005). 겨우살이 추출물이 민간 요법에서 간염 치료제로 널리 사용되어 왔으나, 이미 실험을 통해 간기능 개선제나 치료제보다는 간기능을 억제한다는 결과를 보고 한 바 있다(장 등, 2002). 따라서 본 실험에서 lectin이 배양된 간세포에 어떤 독성효과를 나타내는지 알아보고자 간세포에서 독성을 여부를 측정하고 관찰하였기에 보고 하고자 한다

II. 재료 및 방법

1. 재 료

본 실험에 사용한 한국산 겨우살이(*Viscum album*)는 덕유산 백련사 부근에서 10～12 월에 채취된 후, 동결 저장되었다가 사용하였다

2. Lectin의 추출 및 정제

추출방법은 Ziska 등(1977)의 방법을 변형하여 사용하였다. 겨우살이 100 g을 액체질소를 사용하여 분쇄하고, 0.15 M NaCl을 가하여 교반 후, 원심분리하여 상청액을 얻었다. 이어서 $(NH_4)2SO_4$(60 g/100 mL)을 첨가하여 용해시킨 후, 현탁액을 원심분리하였고, 이를 냉동건조기를 사용하여 건조시켰다.

Sephrose4B affinity chromatography 에서 정제한 시료를 sephadex G-150 column(2.8×60 cm)에 주입하고, 이를 각각의 파장 280 nm에서 흡광도 및 lectin 활성능을 측정하였고 활성이 있는 분획을 모아 투석하고 냉동건조 하였다(장 등, 1999).

3. 흰쥐의 간세포 분리

흰쥐로부터 간세포의 분리는 Seglen(1976)의 방법을 변형하여 실시하였다. 20% salined urethane을 복강내 주사하여 마취시킨 다음 개복하였다. 간 문맥을 18 gauge catheter로 삽입한 후, 11 mL/min 속도로 perfusion하였고 하대정맥을 잘라 간문맥에서 삽입되는 Hank's balanced salt solution(HBSS) buffer로 혈액을 제거하였다. HBSS로 perfusion한 후, 흉강을 열어 상대정맥을 20 gauge catheter로 삽입한 후 하대정맥을 묶어서 소화용액이 상대정맥을 통하여 공급 flask로 되돌아오는 recirculation이 이루어지게 하였다. Recirculation은 collagenase가 포함된 HBSS buffer로 관류시켰다. 간을 적출하여 HBSS buffer를 가한 후, 간세포가 완전히 suspension되도록 하고, nylon망으로 여과한 후 여과액을 100 ×g에서 2 분간 원심분리시켰다. 침전된 세포는 HBSS buffer에서 2 번 더 원심분리 하고 세척하여 alpha-minimal essential medium(α

-MEM), 배양액으로 cell suspension을 획득하였다.

4. 간세포 배양

흰쥐 간세포로부터 얻어진 cell suspension은 2×10^5 cell/mL의 농도로 희석하여 24-mutiwell plate에 1 mL씩 넣은 후, 5% CO_2 incubator에 넣어 37℃에서 overnight시켰다. 이때 배양액의 조성은 430 mL WME solution, 10% FBS, 10^{-6} M dexamethason, 10^{-7} M insulin, 4 mM L-glutamin, streptomycin(100 μg/mL)이었다.

5. 간세포 독성 측정

Dimethylsulfoxide(DMSO)가 함유된 배양액 1 mL에 간세포(2×10^5 cell)를 가해 overnight 시킨 후, 배양액을 제거하고 5 mM 사염화탄소(CCl_4)가 함유된 배양액으로 갈아준 다음 각각 0.1~5 μg의 lectin 10 μL를 가해 간세포와 72 시간 반응 시켰다. 이때 배양액을 채취하여 정상 간세포와 CCl_4에 의해 간독성이 유발된 세포에서의 영향을 측정하고자 lactic dehydrogenase(LDH)의 활성을 Amador 등(1963)의 방법을 이용하여 측정하였다.

6. 간조직 검사

간조직의 일반적인 형태학적 변화를 관찰하고자 정상군, DMSO 투여한 대조군, CCl_4 투여군과 lectin 단독 투여군과 lectin 및 CCl_4 병행 투여군으로 나누었다. 간조직 고정, 탈수, 투명, paraffin침투, 포매 후 block을 제작하였고 이를 4~5 μm 두께로 section하였고 hematoxylin-eosin으로 염색하여 광학현미경으로 간세포를 관찰하였다.

7. 통계 분석

유의성 검정은 Student's t-test(Schefler, 1980)로 하였으며 이때 유의 수준은 0.05 이하로 하였다.

III. 결 과

1. 간세포 독성 측정

CCl_4 처리로 손상된 간세포 배양액의 LDH 활성은 CCl_4로 처리하지 않은 정상군 및 DMSO군에 비해 현저히 증가($p<0.001$)하였으며(Table 1), 특히 정제된 lectin 0.1 μg 첨가시 약 64.7% 정도 증가하였으나 1, 5 μg 첨가시 LDH 활성은 정상군에 비해 670%에서 829%까지 급격히 증가하였다(Table 2). 또한 CCl_4에 의해 손상된 간세포에 대해 정제된 lectin 첨가시 LDH 활성은 정상세포에 비해 1016%에서 최대 1507%까지 유의한 증가($p<0.001$)를 나타내었다(Table 3).

Table 1. LDH activity on rat hepatocytes injuried by CCl_4 performed cultured medium

Group	Dose (μg)	LDH activity (W. Unit)
Normal	-	85±8 * †
DMSO	10	89±6
CCl_4	5	270±44‡

* Each value represents the mean±SD.
† The cytotoxicity was tested in vitro.
‡ $p<0.001$; Statistically significant compared with the data of normal group (Student t-test).

Table 2. The cytotoxic effect of *Viscum album* on rat hepatocytes in cultured medium

Group	Dose (μg)	LDH activity (W. Unit)
Normal	-	85±8† §
Purified lectin *	0.1	140±55‡
〃	1	655±38‡
〃	5	790±76‡

* It was added to 2×10^5 rat liver cells suspended in MEM solution.
† Each value represents the mean±SD.
§ The cytotoxicity was tested in vitro.
‡ $p<0.001$; Statistically significant compared with the data of normal group (Student t-test).

Table 3. The cytotoxic effect of *Viscum album* on rat hepatocytes injured by CCl_4 in cultured medium

Group	Dose	LDH activity (W. Unit)
CCl_4	5 mM	270±44† §
Purified lectin *	0.1 μg	944±125‡
〃	1 μg	976±174‡
〃	5 μg	1366±50‡

* It was added to 2×10^5 rat liver cells suspended in WMS solution.
† Each value represents the mean±SD.
§ The cytotoxicity was tested in vitro.
‡ $p<0.001$; Statistically significant compared with the data of CCl_4 group (Student t-test).

2. 간조직 관찰

흰쥐 간의 조직을 광학현미경으로 관찰하였을 때, 정상군 및 DMSO 투여군에서 hepatic cell 및 sinusoid가 central vein과 portal triads를 따라 잘 보존되어 있었고 세포질도 잘 형성되어 구조적인 차이점은 없었다(Fig. 1A, B). CCl_4 투여군은 정상군 및 DMSO 투여군에 비해 지방변화 및 inflammatory cell이 현저하게 증가하였고 모세혈관 및 세포질 주위가 소실되었으며, lectin 투여군에서 necrotic cell 및 cytoplasmic vacuole이 정상군에 비해 크게 증가하였다(Fig. 1C).

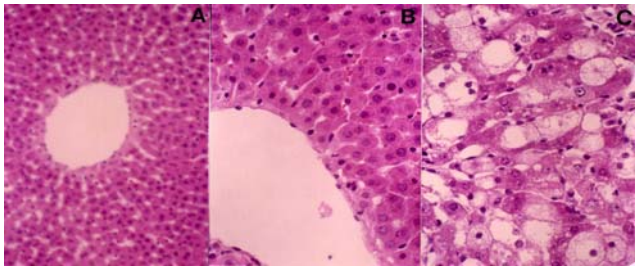

Fig. 1. Sections of rat liver. A; normal control group, B; control group (DMSO), C; abnormal control group (CCl_4 only). The hepatic cell pattern was the same normal control group and control group (HE stain, ×100). Abnormal control group (CCl_4/DMSO, 4 mL/kg) caused 72 hrs after administration of CCl_4. Inflammatory cells and cytoplasmic vacuole were marked but only necrotic cells, swollen hepatocytes (HE stain, ×400).

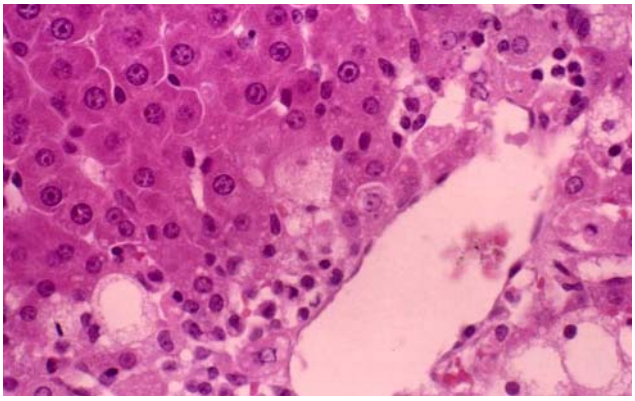

Fig. 2. Sections of rat liver taken treated with 72 hrs of purified lectin only. There were light cytoplasmic vacuole and moderate necrotic cells (purified lectin, 0.1 μg). The treatment of 1.0 μg, 5.0 μg, with purified lectin had the high cytotoxocity similier, HE stain, ×400.

정제된 lectin 투여군에서 0.1, 1, 5 μg 투여시 necrotic cell 및 cytoplasmic vacuole이 정상군에 비해 크게 증가하였으며 농도차에 따른 영향은 큰 차이가 없었다(Fig. 2).

CCl_4와 lectin을 동시 투여시 CCl_4 투여군에 비해 cytoplasmic vacuole은 현저히 증가하였으며 inflammatory cell 및 necrotic cell도 월등히 증가하였고 거의 모든 간세포 조직이 파괴 되었으며 농도 증가에 따른 조직학적으로 큰 차이를 보이지는 아니 하였다(Fig. 3). 이때 조직학적으로 관찰한 판독 결과와 혈청 LDH의 측정치는 유사

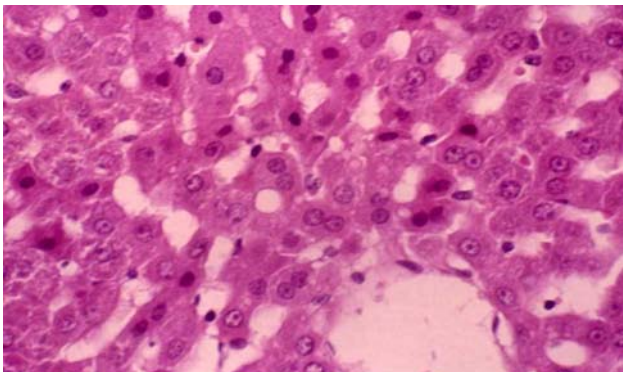

Fig. 3. Sections of rat liver treated 72 hrs with purified lectin in hepatotoxicity induced by CCl_4. There were moderate cytoplasmic vaculoe and necrotic cells but the inflammatory cells were observed very intensive (purified lectin, 0.1 μg). The treatment of 1.0 μg, 5.0 μg with purified lectin had the high cytotoxocity similier, HE stain, ×400.

한 결과를 나타내었다.

IV. 고 찰

겨우살이(*Viscum album*)는 한국은 물런 유럽과 동양에서 당뇨, 고질혈증, 고혈압, 암등 치료하기 위한 민간치료제로 사용해 왔고, 건강과 행운을 가져다 주는 신비의 약초로 전해 오고 있다. 한국산 겨우살이는(*Viscum album* L. var. *coloratum*) 겨우살이과에 속하며 주로 밤나무, 도토리나무 등에 기생하고 숙주로부터 수분과 무기질만 공급 받으며 스스로 광합성을 하여 당을 생성하며, 무엇보다 이에 대해 관심을 갖는 것은 이들이 인간에 대한 생리적 효과를 갖는 화합물을 포함하고 있으며 옛부터 약용으로 이용되고 있다는 것이다(Calder, 1983).

겨우살이에는 독성화합물도 포함되어 있어 이에 따른 위험성에도 불구하고 질병의 치료제로 널리 이용되고 있다. 즉, 늑막염, 통풍, 심장질환, 염증, 궤양, 동상, 고혈압, 간질환 등에 대해 민간요법으로 널리 사용되고 있다. 겨우살이가 가지고 있는 저분자량의 단백질인 lectin은 세포에 강한 독성을 나타내나 여러 연구를 통해 이러한 독성 추출물의 알레르기, 심장병, 고혈압 및 동맥경화에 대한 치료 효과를 밝혀냈고, 또한 항암제로의 작용을 규명하고 있다(Shier, 1971; Wolf, 1975; Kuttan 등, 1990).

이처럼 임상적으로 적용할 수 있는 lectin은 구조적으로 유사한 항체와는 달리 조성, 분자량, 구조, 및 당-결합 부위의 수 등에 있어 매우 다양하며, 종류로는 concanavalin A, soybean agglutinin, wheat germ agglutinin, red kidney bean lectin, caster bean lectin, peanut agglutinin 등의 식물성 lectin과 selectin, galactin 등의 동물성 lectin이 있다. 과거에는 주로 식물에서 분리 정제되어 왔으나 현재는 미생물 뿐만 아니라 수많은 동물로 부터도 추출 분리되고 있으며 식물에서도 이미 800 여종 이상의 lectin이 발견되였다(Allen 등, 1973).

용제로 널리 사용되는 CCl_4는 일산소 첨가효소제의 활성에 의해 trichloromethyl free radical(CCl_3)로 활성화되어 간독성을 유발한다. 이때 생성된 free radical은 지질막을 공격하여 지질의 과산화를 일으키거나 세포내 단백질이나 지질 등의 거대 분자와 결합하여 간의 괴사 지질침착, 약물대사, 효소활성 저하 등의 간독성을 나타내는 것으로 알려져 있다(Recknagel, 1967). 특히 겨우살이 추출물은 민간 요법에서 간염 치료제로 사용되어 왔으나 저자는 오히려 간치료 효과나 간개선제 보다는 오히려 기능을 저해 하는 것으로 보고 이미 보고 한적이 있다(장 등, 2002).

또한 흰쥐 간세포 배양시 배양된 간세포에서 이에 대한 대사조절 및 약물효과에 관한 연구가 진행되고 있다(Ichihara 등, 1980). 따라서 본 실험에서는 배양된 흰쥐 간세포를 이용하여 이처럼 CCl_4에 의해 독성을 유발 시킨 간세포가 lectin에 대해 어떠한 반응을 나타내는지 알아보고자 하였다. 간세포에 대한 작용은 정상세포보다 손상된 간세포에서 더욱 뚜렷하게 나타날 것으로 기대되어 CCl_4로 인위적으로 간손상을 유도하였다. 겨우살이 lectin의 정상 세포 및 CCl_4에 의해 손상된 흰쥐 간세포에 대한 독성은 배양액속에서 LDH 활성을 측정함으로써 알아볼 수 있다.

흰쥐 간세포 배양액에서 정상군과 DMSO 투여군에서 LDH 측정치가 각각 85±8 U/L, 89±6 U/L 로 나타났으나 CCl_4 처리시 270±44 U/L로 높게 나타났다. 또한 lectin 처리시 0.1 μg에서는 140±55 U/L로 큰 차이를 보이지는 아니 했으나 1 μg 및 5 μg 농도 처리시 656±38, 790±76 U/L로 급격히 증가 하였으므로 저농도(0.1 μg) 보다 고농도(1 μg 및 5 μg)에서 lectin이 간세포 손상에 큰 영향을 나타내었다. 그러나 조직학적 소견으로는 저 및 고농도에서 CCl_4와 정제된 lectin을 동시 투여시 정제된 lectin 0.1, 1, 5 μg 처리시 각각 944±125 U/L, 976±1749 U/L, 1366±50 U/L로 손상된 간세포에서는 lectin의 농도와 관계 없이 급격히 증가하였다.

이를 결과로 보아 정상세포에서 저농도 lectin 처리시 간 손상은 LDH 활성이 정상세포에서 64% 상승한 반면, 고농도(1, 5 μg) 처리시 670～829%로 급격히 상승한 것으로 보아 lectin에 대한 간독성은 현저 하였다. 또한 CCl_4 손상된 간세포에서 정제된 lectin 첨가했을 때 LDH 활성이 1016~1507%까지 상승하는 것으로 보아 정상세포보다 손상된 간세포에서 더 뚜렷한 세포 독성이 나타남을 알 수 있었다.

이와같이 손상된 간세포에서 세포 독성 효과가 뚜렸하게 나타났으므로 앞으로의 연구에서는 암세포 및 이상

세포와 lectin과의 작용 기작을 밝혀 각종 암에 대한 항암제 개발과 그 활용 가능성을 제시하는데 연구에 중점을 두려고 한다.

참 고 문 헌

1. Allen AK, Neuberger A, Sharon N. The purification, composition and specificity of wheat-germ agglutinin. *Biochem J* 131(1):155-162, 1973.
2. Amador E, Dorfman LF, Wacker WEC. Serum lactic dehydrogenase activity. An analytical assessment of current assay. *Clin Chem* 9:391-394, 1963.
3. Bird GW. Hemaagglutinins in seeds. *Brit Med J* 15:165-168, 1959.
4. Boyd WC, Shapleigh E. Specific precipitating activity of plant agglutinins(Lectin). *Science* 119:419, 1954.
5. Calder DM. Mistletoes in focus: An introduction. In Calder M, Bernhardt P(eds.), The biology of mistletoes. p19-46. *Academic Sydney*, 1983.
6. Ichihara A, Nakamura T, Tanaka K, Tomita Y, Aoyama K, Kato S, Shinno H. Biochemical functions of adult rat hepatocytes in primary culture. *Ann N Y Acad Sci* 349:77-84, 1980.
7. Kuttan G, Vasudevan DM, Kuttan R. Effect of a preparation from Viscum album on tumor development in vitro and in mice. *J Ethnopharmacol* 29(1):35-41, 1990.
8. Liener IE.. Phytohemagglutinins: their nutritional significance. *J Agric Food Chem* 22(1):17-22, 1974.
9. Nicolson GL. The interactions of lectins with animal cell surfaces. *Int Rev Cytol* 39:89-190, 1974.
10. Obatomi DK, Bikomo EO, Temple VJ. Anti-diabetic properties of the African mistletoe in streptozotocin-induced diabetic rats. *J Ethnopharmacol* 43(1):13-17, 1994.
11. Paine LK, Harrison HC. Mistletoe: Its role in horticulture and human life. *Horttechnology* 2:324-330, 1992.
12. Plaa GL. Toxic response of the liver. In Klassen CD ed. Casarett and Doull's Toxicology. p286-309, Macmillan Publishing Company. New York, 1986.
13. Recknagel RO. Carbon tetrachloride hepatotoxicity. *Pharmacol Rev* 19(2):145-208, 1967.
14. Schfler WC. Statistics for the biological sciences. Addison-Wesley Publishing Com, USA. 1980.
15. Seglen PO. Isolation of hepatocytes. In Prescott DM eds., Methods in cell biology, 13:29-83. Academic Press. New York. 1976.
16. Sharon N, Lis H. Lectins: Cell-agglutinating and sugar-specific proteins. *Science* 177:949-959, 1972.
17. Sharon N. Lectins. *Sci Am* 236:108-119, 1977.
18. Sharon N, Lis H. Lectins as cell recognition molecules. *Science* 246(4927):227-234, 1989.
19. Shier WT. Preparation of a chemical vaccine against tumor progression. *Proc Nat Acad Sci USA* 68:2078-2082. 1971.
20. Wolf O. The mistletoe in cancer therapy. Biological Abstract, Illus Victorio Klosterdam. Frankfurt West Germany, 1975.
21. Ziska O, Franz H, Kindt A. The lectin from Viscum album L. purification by bispecific affinity chromatography. *Experientia* 34:123-124, 1977.
22. 김태정. 한국의 자원식물(Ⅰ). p140-141, 서울대학교 출판부, 1996.
23. 장철수, 오미정, 노광수. 겨우살이 lectin의 정제 및 생화학적 특성. 한국생물공학회지 14:578-584. 1999, .
24. 장철수, 노광수. 겨우살이 lectin의 항당뇨효과. 대한의생명과학회 6:151-157, 2000.
25. 장철수, 신숙희. 겨우살이 lectin의 간기능 영향. 임상병리검사과학회지 34:113-120, 2002.
26. 장철수, 신숙희. 겨우살이 Lectin이 지질대사에 미치는 영향. 임상병리검사학회지 38:123-128, 2005.