

CO₂레이저를 이용한 성인 후두유두종의 치료

단국대학교 의과대학 이비인후-두경부외과학교실¹, 청주성모병원 이비인후-두경부외과학교실²
오 장 근¹, 윤 준 식², 이 상 준¹, 정 필 상¹

=Abstract=

CO₂ Laser Treatment of Adult-onset Laryngeal Papillomatosis

Jang Keun Oh¹, M.D., Jun-Sik Yoon², M.D., Sang Joon Lee¹, M.D., Phil-Sang Chung¹, M.D.

¹Department of Otorhinolaryngology-Head and Neck Surgery, College of Medicine, Dankook University, Cheonan,

²Department of Otolaryngology-HeadandNeckSurgery, CheongJu Saint Mary Hospital, Cheongju, Korea

Background and Objective : Laryngeal Papillomatosis (LP) is the most common benign neoplasm of the larynx, but it tend to recur and it makes eradicating difficult. Meticulous CO₂ laser excision has been the most effective treatment to date. This article analyzes the clinical feature and therapeutic results of 42 LP patients who were undergone CO₂ laser excision.

Methods : Forty two patients with recurrent LP were treated with CO₂ laser. And their medical records were reviewed retrospectively. Demographics, chief complaints at onset, initial distribution of papillomas, number of operations performed on each patient, and current results were evaluated.

Results : Male in their twenties and forties are dominant in number in patient number. Most common site was anterior one thirds (69%) of glottis area (86%). LP recurred in 17 cases (40%), and in 4 cases, the lesion extended over the original margin. Patients were undergone surgery 1.62±0.87 times, 2.53±0.72 in recurred cases. Mean relapsing time was 6 months (from 1month to 8years). Ant. laryngeal web occurred in 2 cases (4.8%) and 1 case was combined with squamous cell carcinoma.

Conclusion : Meticulously performed CO₂ laser excision can achieve significant voice and airway improvement and clinical cures. The CO₂ laser through microdirect laryngoscopy allows more precise and bloodless removal of papillomas

Key Words : Laryngeal papillomatosis, CO₂ laser.

1. 서 론

후두유두종은 후두에서 발생하는 가장 흔한 양성종양으로서 human papilloma virus type 6 과 11의 감염이 주원인으로 알려져 있다.¹⁾²⁾ 연령에 따라 성인형 과 소아형으로 분류하고 있으며, 조직학적

으로 양성종양이지만 임상적으로 재발이 잘되고 때때로 기도폐색으로 인한 기관절개술이 필요하며, 재발로 인한 빈번한 수술, 반흔조직으로 인한 목소리 상태가 불량하며 드물지만 악성화 소견도 보인다.³⁾⁴⁾

유두종의 주 치료는 CO₂레이저를 이용한 외과적 절제가 주된 치료로 많이 사용되고 있으며 microdebrider를 이용한 절제, 그밖에 alpha interferon, cidofovir, 광역학 치료도 시도되고 있다.^{5)~9)} 1976년 Strong이 CO₂레이저를 후두종양치료에 도입한 이

교신저자 : 이상준, 330-715, 충청남도 천안시 안서동 산16
단국대학교 의과대학 이비인후-두경부외과학교실
전화 : 041-550-3976 FAX : 041-556-1090
E-mail : lsj72@dankook.co.kr

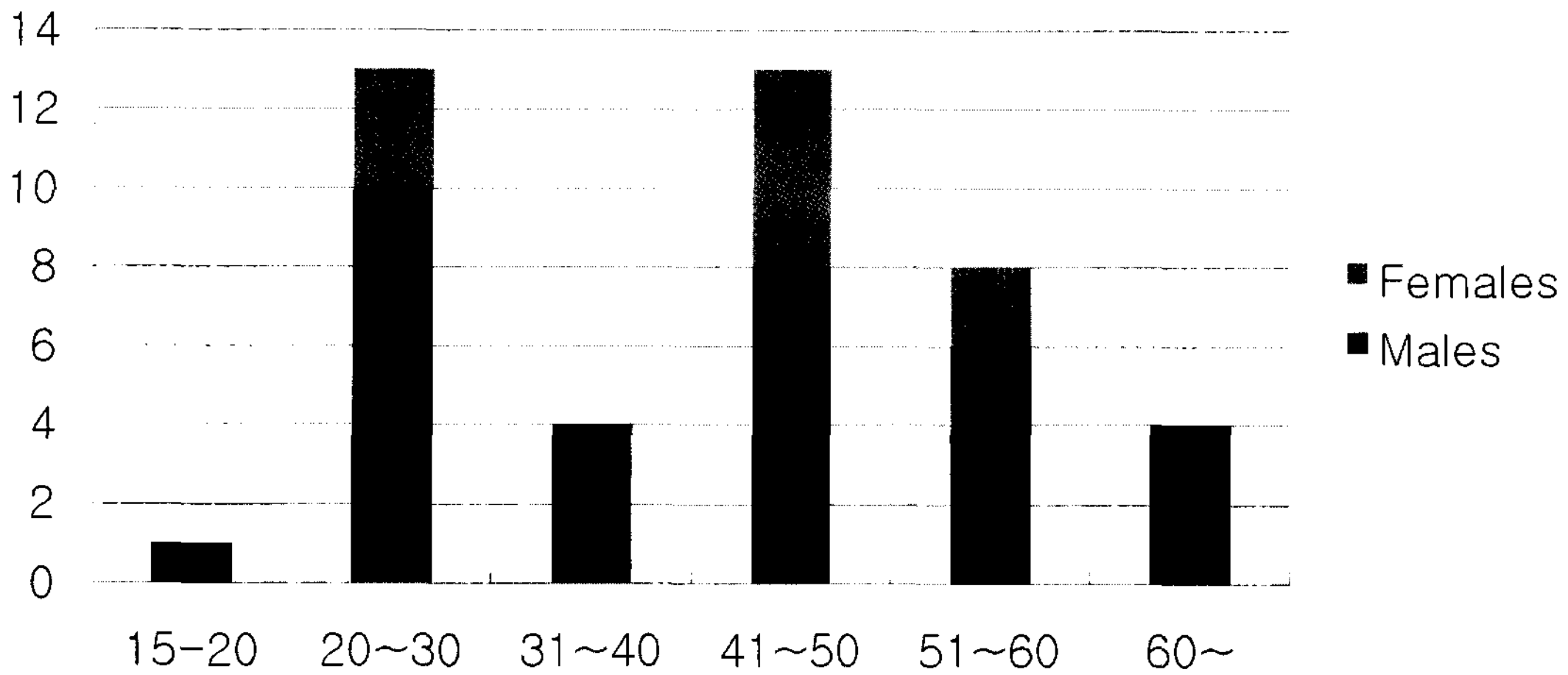


Fig. 1. Age and sex distribution.

후 CO₂레이저가 탁월한 지혈효과와 고배율의 현미경하에서 충분한 시야확보와 함께 정확한 병변의 절제가 가능하여 광범위하게 사용되고 있는 실정이다.¹⁰⁾¹¹⁾

저자들은 최근 10년 동안 단국대학병원을 방문하여 후두유두종을 진단받고 CO₂레이저 수술을 받은 42예의 환자들을 대상으로 후향적으로 조사하여 후두유두종의 임상양상, 발생부위, 치료, 합병증 및 예후를 분석함으로써 향후 후두유두종 치료에 도움을 얻고자 한다.

II. 대상 및 방법

대상환자는 1995년 5월부터 2005년 12월까지 단국대학병원 이비인후과에서 후두유두종으로 진단받고 CO₂레이저를 이용한 후두미세수술로 치료 받은 15세 이상 성인 42예 였다. 수술후 최소한 12개월 이상 추적관찰이 되고 재발이 없는 경우를 완치로 판정 하였다.

CO₂레이저는 Sharplan 1041s 을 사용하였으며 수술시 현수후두경하에서 수술현미경에 미세조종기(micromanipulator)를 부착하여 이를 통해 레이저 광을 병변부위에 조사하였다. 수술 시에는 레이저를 superpulse mode 2 watts, spot size는 250 μ m로 사용하였고 고배율의 수술현미경하에서 충분한 시

야를 확보하며 유두종을 완전 절제하였다. 수술 방법은 유두종을 흡인기(suction)로 당기면서 성대 인대에 손상을 주지 않는 깊이로 절제하였으며 가능하다면 유두종이 주변의 정상조직이나 절개면에 닿지 않도록 하여서 유두종이 다른 부위로 퍼지는 것을 방지하였다.

최소 12개월 이상 추적관찰된 환자중에서 재발군과 비재발군으로 나누고 유두종이 단발성인 군과 다발성인 군으로 나누어 분석하였다. 연령, 성별, 주증상, 병변부위, 합병증에 대해서도 분석조사 하였다.

III. 결 과

대상환자의 남녀비는 32 : 1 로 남자가 많았으며 연령은 19세부터 73세로 평균 43세 였으며 20대와 40대에서 빈도가 가장 높았다(Fig. 1). 발생부위는 성문부가 36예(85.7%)로 가장 빈도가 높았고 성문상부가 2예(4.8%), 성문부와 성문상부에 동시에 발견된 경우가 3예(7.1%), 성문부에 있으면서 성문하부까지 내려가 있는 경우가 1예(2.4%) 있었다(Table 1). 성문부에서는 전방 1/3부위가 29예, 중간 1/3부위가 20예, 후방 1/3부위가 12예 있었다.

42예 중 25예(59.5%)는 1회 수술로 완치되었고, 17예(40.5%)는 재발하였다. 재발양상은 17명중 8명

Table 1. Primary lesion site, grouping in vertical measure.

Initial location	No.
Glottic	36
Supraglottic	2
Glottic ~ supraglottic	3
Glottic ~ subglottic	1

에서 원래 부위보다 병변이 확대되는 양상을 보였다. 이중 4명은 성문에서 병변의 크기가 유의하게 커지거나 성문 반대편으로 넘어가는 양상을 나타냈고 3명은 성문부에서 성문상부로 확대되는 양상이었으며 1명은 성문에서 성문하부로 확대되는 양상을 보였다.

재발한 17예의 평균수술횟수는 2.7회였으며 수술간격은 1개월에서 8년으로 6개월 이었다. 2명에서는 전연합부 격막이 발생하였으며 1명에서는 악성종양이 동반되었다. 2회 재발한 경우가 10예, 3회 재발한 경우가 5회, 4회 재발한 경우가 2회 있었으며, 타병원에서 수술 받은 것을 포함할 경우, 5회 재발한 경우가 1예, 13회 재발한 경우가 1예 있었다.

성대유두종의 발현양상을 단발성과 다발성으로 나누어 보았을 때 단발성인 경우가 20예 중 7예(35%)에서 재발 하였고 다발성인 경우는 22예 중 10예(45.5%)에서 재발하였으나 통계적으로 유의하지는 않았다($p=.491$).

전교련 부위에 발생한 격막이 42예 중 2예(4.8%)가 있었으며 편평상피세포암으로의 악성화소견 또한 1예(2.4%)가 발생 하였다

IV. 고 찰

후두유두종은 후두에 발생하는 가장 흔한 양성 종양으로서 미국의 경우 발병률이 성인 10만명당 1.8명으로 보고된다.¹²⁾ 유두종의 원인으로 Human papilloma virus(HPV)으로 알려져 있으며 최근에는 분자생물학과 면역조직화학법의 발달로 HPV 아형 6과 11이 후두유두종의 주원인임이 밝혀졌다. 임상적 양상에 따라서, 15세를 기준으로 소아형과 성인형으로 분류할 수 있다. 소아형은 보통 다발성

이며 치료를 하더라도 자주 재발하며, 저절로 퇴화하는 경향이 있다. 반면에 성인형은 보통 단발성이며, 재발이 흔하지 않고 악성으로 변하는 경향이 있다. 본 연구에서 보면 성인형에서는 20대와 40대에서 빈도가 가장 높았으며, 남녀비는 3.2 :1로 남자가 훨씬 높았다.

후두유두종의 치료에 중요한 원칙으로는 기도 확보와 목소리보존, 병소의 완전한 제거를 들 수 있는데, 이에 적합한 치료도구로서 CO₂레이저는 1976년 Strong 이 1982년 Dedo 와 Jackler¹⁰⁾¹¹⁾에 의해 이비인후과영역에서 치료에 이용하면서 다른 외과적 도구에 비해, 수술중 출혈을 줄이며 기도부종 없이 유두종을 효과적으로 제거함으로써 술후 발생 할 수 있는 출혈과 기도 부종으로 인한 기도폐색을 줄일 수 있었으며, 또한 후두점막에 발생하는 병변을 주위근육의 손상 없이 정확하게 제거함으로써 수술부위의 반흔형성이나, 격막형성 및 후두협착의 가능성이 적으며, 술후 음성보존에도 효과가 있었다. 과거에는 겸자로 유두종을 제거하다가 정상조직을 손상시켜 유두종이 주위조직으로 침윤되는 경우가 많았으나 CO₂레이저를 도입한 이후로는 이러한 위험성은 크게 감소하였으며, 그 밖의 치료로는 microdebrider를 이용한 절제, alpha interferon, cidofovir, 광역학치료, pulsed dye 레이저, indole 3 carbinol 등도 시도되고 있다.⁵⁾⁶⁾ 병변제거후 협착이나 격막의 방지목적으로 Mitomycin C 도 사용되고 있다. 또한 여러가지 보조적인 치료법들이 시도되고 있는데 병변 제거후 Bleomycin을 병소에 주사하는 방법, 5-FU를 병소에 도포 및 술후 흡입케하는 방법, AgNO₃ 및 Podophyllin등의 국소부식제를 도포하는 방법등이 소개되고 있다.¹⁰⁾ 하지만 이러한 치료들은 큰효과를 나타내지는 못하였다. Haglund¹³⁾와 Saito¹⁴⁾등은 후두유두종을 CO₂ 레이저로 제거한 후 Alpha Interferon, 300만 unit를 1주일에 3번씩 최소한 6개월 정도 근육주사함으로써 우수한 결과를 얻었다고 보고하였다. 본 연구에서는 CO₂ 레이저를 통한 세심하고 주의 깊은 절제와 술 후 협착 방지를 위해 사용한 Mitomycin C이외에 다른 치료들은 아직까지 그 효과가 증명되지 못한 실험적 수준이므로 사용하지 않았다.

본 연구에서 저자들은 고배율의 수술현미경하

에서 충분한 시야를 확보하며, CO₂ 레이저를 이용하여, 유두종을 기화시키지 않고, 흡인기로 당기면서 성대인대에 손상을 주지 않는 깊이로 절제하면서, 유두종이 주변의 정상조직이나 절개면에 닿지 않도록 하여서 유두종이 다른 부위로 퍼지는 것을 방지하면, 유두종의 잔존조직 없이 완전 절제할 수 있었고, 42예 중 25예(59.5%)는 1회 수술로 완치되었을 만큼 좋은 결과를 나타내었다. 절제후 협착이나 격막의 방지 목적으로 Mitomycin C 도 사용하였다.

후두유두종치료에 면역조절물질(immunomodulators)이나 항바이러스 치료제 같은 좀더 효과적인 치료를 찾기 위한 여러 가지 연구시도에도 불구하고 아직까지, 가장 효과적이고 우수한 결과를 나타내는 치료도구는 여전히 외과적 절제이며, 또한 가장 우수한 외과적 도구는 CO₂레이저이다. 하지만 여러 가지 장점에도 불구하고 진성대와가성대사이의심한반흔조직과성문하협착, 기관협착 같은 심각한 부작용도 있다.¹⁵⁾ 전교련부위의 협착을 피하기 위해 한쪽 성대의 전방 3mm는 유두종을 남겨두기도 한다. 전교련 부위의 유두종을 무리하게 제거 하려고 하기보다는, 완전히 제거될 때 까지 2개월 간격으로 자주, 세심하게 절제를 하는 것도 좋은 방법일 것이다.¹⁾¹⁶⁾¹⁷⁾

본 연구에서도 전교련 부위에 발생한 격막이 42예중 2예(4.8%)가 있었으며 편평상피세포암으로의 악성화 소견 또한 1예(2.4%)가 발생 하였다. 기관절개술이 필요할 만큼 기도협착소견은 1예도 발생하지 않았다.

Hybridization 과 PCR(polymerase chain reaction) 연구에서 HPV type 16, 18이 방사선조사 없이도 악성화를 일으킬 수 있다는 것을 보고 하였다.¹⁸⁾ HPVtype16,18의 E6 단백질과 p53 유전자 사이에 E6 단백질이 in vitro에서 p53 유전자의 degradation 을 촉진시켜 p53의 암유발 억제기능을 감소시키는 역할을 한다는 것을 보고하였다. 하지만 다행히도 HPV type 6, 11 에서는 여전히 p53이 암유발억제 활동이 감소되지 않는다.¹⁹⁾²⁰⁾

본 연구의 한계는 추적관찰기간이 짧아 완치 판정을 하는데 있어 다소 부족한 점이 있는 것 또한 부인 할 수 없는 사실이지만, 환자가 증상이 없으면

병원에 내원하지 않는 국내 환자들의 특성을 감안 해 볼 때 어느 정도는 완치 판정을 하는데 무리가 없을 듯 하다.

성인에서의 CO₂ 레이저를 이용한 후두유두종의 치료는 소아에서 보다 치료률이 현저히 높았으며, 재발률과, 수술횟수 또한 줄어드는 결과를 나타내었다. CO₂ 레이저가 후두유두종 치료에 주된, 효과적인 치료도구임을 확인 하였으며, 고배율의 현미경을 통한 정확한 병변의 절제와 세심하고, 경험이 풍부한 술자의 숙련된 술기가 술 후 합병증 및 재발을 줄이는 데 큰 역할을 하리라는 결론을 얻었다. 그러나 아직까지 후두유두종은 소아에 있어서는 심각한 합병증 및 재발률이 매우 높으므로 더 많은 연구가 필요하리라 생각된다.

V. 결 론

후두유두종은 재발이 잘되고, 완치가 잘되지 않는 난치성 질환으로 여겨져 왔으나, 성인에 있어서의 후두유두종은 고배율의 수술현미경하에서 충분한 시야를 확보하며, CO₂레이저를 이용하여, 유두종을 흡인기로 당기면서 성대인대에 손상을 주지 않는 깊이로 절제하면서, 가능하면 유두종이 주변의 정상조직이나 절개면에 닿지 않도록 하여서 유두종이 다른 부위로 퍼지는 것을 방지하면, en bloc 으로 유두종의 잔존조직 없이 완전 절제할 수 있었고, 42예중 25예(59.5%)는 1회 수술로 완치되었을 만큼 좋은 결과를 나타내었다.

중심단어 : 후두유두종, CO₂ 레이저.

References

1. Shapshay SM, Rebeiz EE. Benign lesion of the larynx. In: Bailey BJ, Calhoun KH, Deskin RW, Johnson JT, Kohut RI, Pillsbury HC, et al, editors. *Head Neck Surgery-Otolaryngology 2nd ed.* 1998. p.753-65.
2. Derkay CS. Task force on recurrent respiratory papillomas. A preliminary report. *Arch Otolaryngol Head Neck Surg* 1995;121:1386-91.
3. Eicher SA, Taylor-Cooly LD, Donovan DT.

- Isotretinoin therapy for recurrent respiratory papillomatosis. Arch Otolaryngol Head Neck surg 1994;120:405-9.*
4. Bishai D, Kashima H, Shah K, *The cost of juvenile-onset recurrent respiratory papillomatosis. Arch Otolaryngol Head Neck surg 2000;126:935-9.*
 5. Pransky SM, Brewster DF, Magit AE, Kearns DB. *Clinical update on 10 children treated with intralesional cidofovir injections for severe recurrent respiratory papillomatosis. Arch Otolaryngol Head Neck surg 2000;126:1239-43.*
 6. Bradlow HL, Sepkovic DW, Telang NT, Osborne MP. *Indole-3-carbinol. A novel approach to breast cancer prevention. Ann N Y Acad Sci 1995;768:180-200.*
 7. El-Bitar MA, Zalzal GH. *Powered instrumentation in the treatment of recurrent respiratory papillomatosis: an alternative to the carbon dioxide laser. Arch Otolaryngol Head Neck surg 2002;128:425-8.*
 8. Myer CM 3rd, Willging JP, McMurray S, Cotton RT. *Use of a laryngeal micro resector system. Laryngoscope 1999;109:1165-6.*
 9. Patel RS, Mackenzie K. *Powered laryngeal shavers and laryngeal papillomatosis: a preliminary report. Clin Otolaryngol Allied Sci 2000;25:358-60.*
 10. Dedo HH, Jackler RK. *Laryngeal papilloma: results of treatment with the CO2 laser and podophyllum. Ann Otol Rhinol Laryngol 1982;91:425-30.*
 11. Strong MS, Vaughan CW, Cooperband SR, Healy GB, Clemente MA. *Recurrent respiratory papillomatosis: management with the CO2 laser. Ann Otol Rhinol Laryngol 1976;85:508-16.*
 12. Derkay C. *Task force on recurrent respiratory papillomas. Arch Otolaryngol Head Neck surg 1995;121:1386-91.*
 13. Haglund S, Lundquist PG, Cantell K, Strander H. *Interferon therapy in juvenile laryngeal papillomatosis. Arch Otolaryngol 1981;107:327-32.*
 14. Saito R, Date R, Uno K, Ueda S, Quijano M, Ogura Y. *Treatment of juvenile laryngeal papilloma with a combination of laser surgery and Interferon. Auris Nasus Larynx 1985;12:117-24.*
 15. Perkins JA, Inglis AF Jr, Richardson MA. *Iatrogenic airway stenosis with recurrent respiratory papillomatosis. Arch Otolaryngol Head Neck Surg 1998;124:281-7.*
 16. Murray LN, Miller RH. *Recurrent respiratory papillomatosis. J La State Med Soc 1998;150:456-9.*
 17. Glynn M, Sanford T, Hoover L, Kinsey W, Dobbs L, Bruegger D. *Characterization of human papillomavirus in airway papillomas by histologic and biochemical analysis. Ann Otol Rhinol Laryngol 1999;108:1073-7.*
 18. Moore CE, Wiatrak BJ, McClatchey KD, Koopmann CF, Thomas GR, Bradford CR, et al. *High-risk human papillomavirus types and squamous cell carcinoma in patients with respiratory papillomas. Otolaryngol Head Neck Surg 1999;120:698-705.*
 19. Werness BA, Levine AJ, Howley PM. *Association of human papillomavirus types 16 and 18 E6 proteins with p53. Science 1990;248:76-9.*
 20. Scheffner M, Werness BA, Huibregtse JM, Levine AJ, Howley PM. *The E6 oncoprotein encoded by human papillomavirus types 16 and 18 promotes the degradation of p53. Cell 1990;63:1129-36.*