

구연산이 HA임플란트 표면구조에 미치는 영향

김중현, 권영혁*, 박준봉, 허익, 정종혁, 신승일

경희대학교 치의학전문대학원 치주과학교실, 구강생물학연구소

I. 서론

치과 임플란트는 타이타늄이 연조직의 개재 없이 경조직인 골과 직접 결합하는 골유착의 개념 하에 지난 30여 년 이상 결손치아를 대체하는 한 방법으로서 그 이해와 적용에 많은 발전이 있었다¹⁻³⁾. 이제 보편적인 치과치료의 한 분야로 자리 잡은 치과 임플란트는 높은 성공률을 보이고 있으며, 저작력의 회복과 같은 기능적인 면의 개선과 함께 심미적인 면의 개선에서도 큰 역할을 담당하고 있다.

그러나 성공적인 골유착이 이루어진 후에도 임플란트 주위염과 연관된 실패가 발생할 수 있으며, 임플란트 주위염의 치료와 이환된 임플란트의 유지 관리가 큰 문제로 대두되고 있다. 임플란트 주위 질환의 발병률을 보고한 연구는 많지 않고 임플란트 주위염은 정확히 평가하기 어려우나 2~10%로 다양하게 보고되었다^{4,5)}. 임플란트 주위염은 임플란트 주위에서 점진적으로 골소실이 일어나고 있는 상태로 과도한 교합력^{6,7)}과 세균의 감염^{8,9)}이 주요한 원인이다. 세균감염에 의한 임플란트 주위염은 연조직의 염증으로 시작되어 골조직으로 이환되고 심한 경우 임플

란트의 동요를 야기한다. 반면에 과도한 교합력은 임플란트 주위 골조직에 미세한 파절선을 만들고 계속 진행시 염증소견 없이 골유착의 파괴를 일으킨다. 임플란트 주위 조직의 세균조성은 자연치의 세균조성과 유사하지만 임플란트 주위 조직은 자연치의 치주조직보다 세균에 더 쉽게 감염된다⁸⁾. 이는 자연치에서 결합조직섬유 다발이 백악질에 수직으로 배열되어 있는 반면 임플란트에서는 표면에 평행하게 배열되어 있고 교원질 섬유에 혈액 공급이 부족하기 때문이다⁹⁾.

임플란트 주위염 발생 시 임플란트 표면은 점차 구강 내로 노출되고 세균 및 내독소로 피복될 수 있다^{10,11)}. 내독소가 잔존하는 한 생리적인 치유 및 재생을 도모하기 어렵기 때문에 최대의 골유착을 얻기 위하여 골아세포의 부착을 방해하는 세균과 내독소를 제거하여 주위 연조직과 경조직이 생리적으로 적합할 수 있는 표면 상태로 만들어 주어야 하기 때문에 임플란트의 표면처치가 중요하다. 임플란트 주위염 발생 시 표면 처치는 크게 금속 큐렛, 타이타늄 큐렛, 플라스틱 큐렛, 초음파기구 및¹²⁻²³⁾ 공기-분말 연마기¹⁵⁻¹⁷⁾를 이용하는 기계적인 방법과 클로르헥시

* 교신저자 : 권영혁, 서울시 동대문구 회기동 1번지 경희대학교 치과대학 치주과학교실, 130-702 (전자우편 : kyhyuk@khu.ac.kr)

딘¹⁸⁾, 불화주석¹⁹⁾, 구연산²⁰⁾, 델모피놀^{21,22)} 등의 약제 및 테트라싸이클린^{23,24)}, 메트로니다졸¹⁸⁾ 등의 항생제를 이용하는 화학적인 방법이 있다. 이 중 클로르헥시딘과 델모피놀은 세포실험에서 임플란트 표면에 치밀한 막을 형성하여 오히려 임플란트 표면과 골이 유착되는 것을 방해하는 것으로 확인되었다²⁵⁾.

골유착을 증가시키기 위하여 다양한 표면처리 방법을 통해 표면조도를 증가시킨 임플란트가 사용되고 있다. 이러한 거친 임플란트의 표면특성상 기계적인 기구조작으로는 세균과 내독소를 완전히 제거하기 어려울 뿐만 아니라 임플란트의 고유한 표면구조에 유해한 효과를 나타낼 수 있다. 따라서 기존의 임플란트 표면 구조를 변화시키지 않으면서 효과적인 해독 작용을 할 수 있는 화학제의 사용이 필요하다.

구연산은 내독소 및 도말층의 제거, 신생 백악질의 형성 촉진, 신부착 등을 도모하기 위해 치근면의 처치에 사용된 약제이다²⁶⁻²⁸⁾. Zablotsky 등^{29,30)}은 pH 1의 구연산으로 수산화인회석으로 피복된 임플란트 표면(hydroxyapatite-coated surface)에 처리하였을 때 효과적으로 세균 내독소를 제거할 수 있다고 하였으나 그 적용시간이 증가하면 표면 구조에 변화를 야기하므로 30초~1분의 적용시간이 중요하다고 보고하였다.

이번 연구의 목적은 구연산의 적용시간을 변화시켜서 상용되고 있는 가공 처리된 타이타늄 임플란트 표면과 수산화인회석으로 피복된 임플란트 표면에 적용한 후 주사전자현미경을 이용하여 표면의 변화를 관찰하여 적절한 적용시간을 알아보는 것이다.

II. 연구재료 및 방법

1. 연구재료

직경 3.75mm, 길이 10mm인 Pure titanium machined surface Implant(Sterngold Implamed[®], Cookson Co., U.S.A)와 직경 3.8mm, 길이 10mm인 HA coated surface Implant(Steri-Oss[®], Stero-Oss Inc., Yorba Linda, CA, U.S.A)를 사용하였으

며, 임플란트 표면처리를 위해 구연산(saturated, 40%, pH 1)을 사용하였다.

2. 연구방법

Pure titanium implant와 HA coated Implant를 각각 접착제를 이용하여 시료대 위에 고정하고, pure titanium surface와 HA coated surface에 pH 1의 구연산을 스폰지에 적셔 30초, 45초, 60초, 90초, 120초간 문지르는 방법을 사용하였다. 이 때 매 30초마다 새로운 스폰지로 교환해 주었다. 임플란트의 표면처리가 끝나면 1분간 생리식염수로 세척한 후 건조시켰다. 준비된 시편을 ion sputting coater(Eiko, IB-3, Japan)를 이용하여 0.1 Torr 진공 상태에서 4분간 금으로 피복시킨 후 주사전자현미경(Model S-2300, Hitachi Com., JAPAN)을 이용하여 20kV 상태에서 임플란트 표면을 관찰하고 polaroid film(Polaroid[®], UK)으로 촬영하였다.

III. 연구성적

1. Pure titanium machined surface

생리식염수를 처리한 군에서는 임플란트 가공시 형성된, 일정한 방향으로 평행하게 주행하고 있는 얇은 골과 융선을 보였다(Figure 1).

구연산으로 표면을 처리한 군에서는 적용시간에 관계없이 구연산에 의해 표면이 부식되거나 크게 변화된 양상을 관찰할 수는 없었고, 약간 거칠어진 양상을 보였다(Figure 2-6).

2. HA coated surface

생리식염수를 처리한 군에서는 수산화인회석 결정이 불규칙하게 부착되어 있는 거친 표면을 볼 수 있었다(Figure 7).

구연산으로 표면을 처리한 군에서는 적용시간 30초, 45초에서 생리식염수를 처리한 군과 유사한 표




Figure 1. Pure titanium machined surface with saline for 1min, shows few shallow grooves and ridges($\times 2,000$).




Figure 2. Pure titanium machined surface following conditioning with pH 1 citric acid for 30s($\times 2,000$).




Figure 3. Pure titanium machined surface following conditioning with pH 1 citric acid for 45s($\times 2,000$).




Figure 4. Pure titanium machined surface following conditioning with pH 1 citric acid for 60s($\times 2,000$).




Figure 5. Pure titanium machined surface following conditioning with pH 1 citric acid for 90s($\times 2,000$).

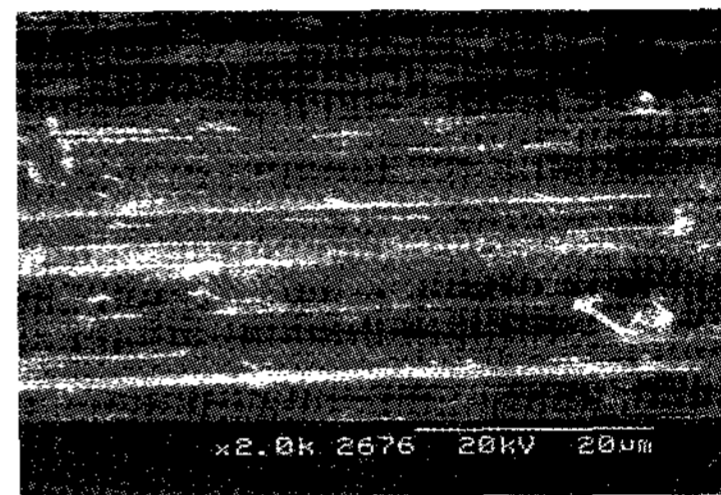


Figure 6. Pure titanium machined surface following conditioning with pH 1 citric acid for 120s. In general, the roughness of surfaces conditioned with pH 1 citric acid is slightly increased($\times 2,000$).




Figure 7. HA surface with saline for 1min, shows a rather rough and isotropic surface with round particles($\times 2,000$).




Figure 8. HA surface following conditioning with pH 1 citric acid for 30s. Note no remarkable change($\times 2,000$).




Figure 9. HA surface following conditioning with pH 1 citric acid for 45s. Note no remarkable change($\times 2,000$).




Figure 10. HA surface following conditioning with pH 1 citric acid for 60s. The specimen begins to be changed($\times 2,000$).

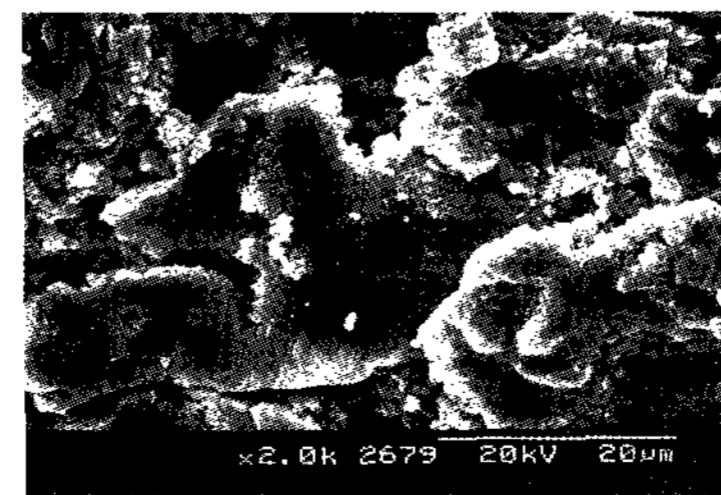


Figure 11. HA surface following conditioning with pH 1 citric acid for 90s($\times 2,000$).




Figure 12. HA surface following conditioning with pH 1 citric acid for 120s. The roughness of surfaces was lessened and the surface dissolution was increased relative to the application time($\times 2,000$).

면구조를 보였으나, 60초에서 불규칙한 수산화인회석 결정들이 점차 평탄해지고 용해된 양상을 보였고, 90초, 120초에서 구연산의 적용시간이 증가할수록 더욱 더 평탄화 되는 양상을 보였다(Figure 8-12).

IV. 고안

이번 연구에서는 가공 처리된 타이타늄 표면(pure titanium machined surface)과 수산화인회석 피복 표면(hydroxyapatite-coated surface)을 대상으로 하여 구연산으로 표면처리를 한 후 주사전자현미경으로 표면의 변화를 관찰하였다. 가공 처리된 타이타늄 표면의 경우 구연산의 적용 시 약간 거칠어진 양상을 보였으며, 수산화인회석 피복표면의 경우 1분 이상 적용 시 평탄해지고 부식된 양상을 보였다.

임플란트 주위염 치료의 최종목표는 골소실로 노출된 오염된 임플란트의 표면에 재골유착을 형성하는 것이다. 동물실험 결과 재골유착이 형성되었다는 보고들이 있다^{16,17,31}. 그리고 Persson 등^{32,33}은 재골유착 형성 여부는 임플란트 표면 해독뿐만 아니라 초기 치유 과정동안 혈병의 부착 및 유지에 필요한 능력을 임플란트 표면이 가지고 있는지에 달려 있다고 하였다. 다시 말하면 임플란트의 고유한 표면구조가 재골유착에 가장 중요한 요인임을 알 수 있다.

임플란트의 표면은 골유착에 영향을 미치는 중요한 요소이다³⁴. 다양한 표면구조의 임플란트가 소개되었는데, 임플란트의 표면조도를 증가시키면 골과 임플란트간의 접촉 면적이 커지기 때문에 최근에 사용되는 임플란트는 대부분 거친 표면을 가지고 있다. 거친 표면의 임플란트는 초기 고정력이 우수하고 골유착에 소요되는 시간이 빠르며 치유 후 골유착 정도가 크다^{35,36}. 그러나 거친 표면의 임플란트는 여러 장점들을 가지고 있음에도 불구하고 임플란트 주위염이 발생하여 표면이 노출되면 치태침착이 더 용이하다고 하였다³⁷. 그리고 세균과 내독소 제거 시 표면 변성의 가능성도 높다²⁰.

이번 연구에서는 각기 다른 표면 구조를 보이는 두 종류의 임플란트를 사용하였다. 가공 처리된 타

이타늄 표면은 절삭날과 타이타늄의 강도에 따라 표면의 거칠기가 결정되는데 평균 거칠기는 0.53~0.96 μm 을 보인다³⁸. 수산화인회석 피복표면은 화학적 구성이 골조직과 유사하고 표면조도가 크기 때문에 골유착의 형성이 빠르고 그 정도가 매우 크다고 알려져 있으며³⁹, 평균 거칠기는 1.68 μm 을 보인다³⁸. 가공 처리된 타이타늄 표면은 가장 먼저 고안된 임플란트로서 이후에 개발된 거친 표면의 임플란트와의 비교를 위하여 선택하였다. 그리고 수산화인회석 피복표면은 거친 표면을 가진 임플란트로서는 초기부터 사용해왔기 때문에 임플란트 주위염에 이환된 경우가 다른 임플란트 표면보다 많을 것이라 생각하여 실험대상으로 하였다. 또 수산화인회석 피복표면이 임플란트 주위염에 대한 감수성이 더 높다는 보고도 있다^{31,40}.

Shou 등은 재생형 술식으로 임플란트 주위염을 치료할 경우 재골유착 정도가 미미한 것은 임플란트 표면의 해독이 불완전하거나 표면이 변성되었기 때문이라 하였다. 그동안 이상적인 임플란트 표면처리 방법을 찾기 위해 많은 연구가 시행되었는데 Thomson-Neal 등¹⁴은 순수 타이타늄 임플란트, 수산화인회석 피복 타이타늄 임플란트와 크리스탈 사파이어 임플란트에 다양한 방법의 표면처리를 시행하였다. 그 결과 금속기구나 초음파기구를 이용한 경우 표면이 불규칙하게 변화한 반면 클로르헥시딘을 사용한 경우와 러버컵을 사용한 경우에는 임플란트의 고유한 표면구조가 거의 변화하지 않았다. Dennison 등²⁰은 가공 처리된 타이타늄 표면, 타이타늄 분사피복 표면, 수산화인회석 피복표면에 대해서 공기-분말 연마기구의 내독소 제거 효과가 우수하다고 하였으며 특히 가공 처리된 타이타늄 표면에서 그 효과가 탁월하다고 하였다. Chairay 등¹⁵은 가공 처리된 타이타늄 표면과 타이타늄 분사피복 표면에 공기 분말 연마기구를 5초와 15초간 사용하고 주사전자현미경을 통하여 표면의 변화를 관찰하였는데 5초 후에는 표면변화가 거의 일어나지 않는 반면 15초 후에는 모든 표면이 변형된다고 보고하였다. 한편 Augthun 등은 타이타늄 분사피복 표면, 수산화인회석 피복표

면과 평활한 순수 타이타늄 표면에 대하여 플라스틱 큐렛, 금속 큐렛, 다이아몬드 기구, 초음파 기구, 공기분말 연마기구, 0.1% 클로르헥시딘 용액을 적용했는데, 공기분말 연마기구, 클로르헥시딘 및 플라스틱 큐렛을 사용한 경우에 표면의 변화를 거의 보이지 않았다.

이상의 연구들을 보면 임플란트 표면 변화를 야기하지 않는 기계적 방법으로 플라스틱 큐렛과 리버컵을 이용한 방법, 공기분말 연마기구를 이용하는 방법 등을 들 수 있다. 그러나 플라스틱 큐렛과 리버컵을 이용한 방법으로는 골결손부 내부의 임플란트 표면에 기구조작을 한다는 것이 거의 불가능하다. 또한 공기분말 연마기구는 공기전색증 또는 기종을 유발할 수 있고 임플란트 표면의 산화막을 제거하여 부식을 증가시킬 수 있다.

일반적으로 사용되는 화학적 약제에는 구연산, 염산 테트라사이클린, 클로르헥시딘, 불화주석 등이 있다. 구연산은 여러 연구에서 우수한 내독소 제거 효과가 입증되었으나^{20,30} 임상적으로 사용 시 쉽게 구할 수 없다는 단점을 가지고 있다. 그리고 염산 테트라사이클린은 치근면 처치에 널리 사용되고 있고 임상적으로 사용이 편리한 장점을 가지고 있다. 또한 클로르헥시딘은 내독소와 결합하려는 성질을 가지고 있고 임플란트 표면에 적용 시 막을 형성하여 재골유착을 방해한다고 하였다²⁵. 아직까지 오염된 임플란트 표면처리에 가장 적절한 방법은 규명되지 않았다. 그리고 Rimondini 등은 어떠한 방법으로도 임플란트 표면을 완전히 해독할 수는 없다고 하였다. 또 생리식염수만으로 오염된 임플란트 표면을 문질러 좋은 결과를 얻은 연구도 있다³³. 그래서 이번 연구에서는 기계적 방법에 비해 표면의 변화가 적은 화학적 방법을 선택하였으며, 그 중 치근면 처치에 널리 사용되며 수산화인회석 피복 임플란트의 표면 처리에 그 효과가 입증된 바 있는 구연산을 사용하였다.

Daly²⁶는 치주질환에 이환된 치근의 표면을 구연산으로 처리하였을 때 세균의 성장을 억제한다고 하였고, Tanaka 등²⁷은 치근면에 기구조작을 한 후에

pH 1의 구연산으로 처리하였을 때 잔사와 세균을 거의 다 제거한다고 하였다. 또한 Larjava 등²⁸은 치근면을 구연산으로 처리하면 상피의 하방이동을 억제하고 결합조직 부착을 증진시킨다고 하였다. Lozada 등과 Dennison 등²⁰은 타이타늄 임플란트와 수산화인회석 피복 임플란트에 대해서, 다른 화학적 약제보다 구연산의 내독소 제거 효과가 크다고 하였다. Zablotsky 등²⁹은 클로르헥시딘과 불화주석이 전하를 띠고 있어 임플란트 표면에서 내독소를 제거하기 보다는 표면에 부착한다고 하였고, 테트라사이클린, polymyxin B, 과산화수소도 내독소의 제거에 비효과적이라 하였다. 반면 pH 1의 구연산으로 1분간 표면을 처리하였을 때 효과적으로 내독소를 제거할 수 있으며 표면의 변화를 일으키지 않는다고 하였다.

현재 임플란트 주위염을 치료하는데 가장 효과적인 방법은 화학적 약제를 이용한 표면처리와 함께 골유도재생술을 시행하는 것으로 알려져 있다. Hürzeler 등^{16,17}은 비글견을 대상으로 하여 염증조직만 제거한 군, 골이식을 시행한 군, 골유도재생술을 시행한 군, 골이식과 함께 골유도재생술을 시행한 군으로 나누어 실험을 하였다. 그 결과 골이식과 함께 골유도재생술을 시행한 군과 골유도재생술을 시행한 군에서 가장 많은 골재생이 일어났고 그 다음으로는 골이식을 시행한 군, 염증조직만 제거한 군의 순이었다. Mellonig 등²⁴은 3명의 환자를 대상으로 탈회동결건조골과 e-PTFE 차폐막을 이용하여 임플란트 주위염을 치료하고 임상증례를 발표하였는데, 1년 뒤 수술 받은 모든 부위에서 치주낭 탐침깊이의 감소, 임상적 부착획득 및 골재생이 관찰되었다. Muller 등²³은 Bio-Oss[®]와 Gore-Tex 차폐막을 이용하였을 때, 골재생과 치주낭의 감소가 있었으며 8년 후에도 임플란트가 기능을 하고 있었다고 보고하였다.

그러나 임상적으로는 좋은 결과를 얻을 수 있지만 아직까지 재골유착은 일어나기 힘든 것처럼 보인다. Wetzel 등¹⁸은 가공 처리된 타이타늄 임플란트와 타이타늄 분사피복 임플란트 그리고 SLA 표면

(Sandblasted, large grit, acid-etched surface)을 갖는 임플란트를 대상으로 골유도재생술을 시행하였을 때, 골재생은 일어나지만 진정한 재골유착은 일어나지 않았다고 하였다. Persson 등은 재골유착이 일어난다 하더라도 그 양은 매우 적다고 하였으며 Baron 등은 탈회동결건조골을 이용하여 골유도재생술을 시행하였을 때, 골재생과 재골유착에 있어 가장 좋은 결과를 얻을 수 있지만 재골유착은 거의 일어나지 않았다고 보고하였다. Persson 등³²⁾은 오염된 임플란트 표면에 다시 재골유착이 일어나기는 어렵다고 하였고 재골유착이 일어나기 위해서는 임플란트의 표면 처리가 가장 중요한 요소라고 하였다. 송 등은 가공 처리된 타이타늄 표면과 SLA 표면은 구연산으로 표면처리를 하여도 그 표면의 특성이 그대로 유지되었고, 타이타늄 플라즈마 분사피복 표면(Titanium plasma-sprayed surface)은 30초 이상부터 입자들의 배열이 점차 평탄해지고 균열이 나타났다고 하였다.

이번 연구에서 가공 처리된 타이타늄 표면의 경우 구연산의 적용시 약간 거칠어진 양상을 보였다. 반면 수산화인회석 피복표면의 경우 45초 이하에서는 변화가 거의 없었으나, 60초 이상에서는 불규칙한 수산화인회석 결정들이 점차 평탄해지고 용해된 양상을 보였다. 따라서 이번 연구결과를 통해서 수산화인회석 피복표면에서는 구연산의 적용을 60초 이상 적용하는 것은 바람직하지 않다는 사실을 제시해 주고 있다. 앞으로 이러한 표면에 대해서 해독효과에 대한 평가 및 완전한 해독이 일어날 수 있는 시간에 대한 연구가 필요할 것이다. 아울러 표면처리를 시행한 임플란트를 대상으로 생물학적인 조직반응에 대한 연구를 시행한다면 임상에 응용하는데 있어 더 큰 의미가 있을 것으로 생각된다.

V. 결론

임플란트 주위염이 발생했을 때 임플란트의 구조적 형태 및 표면특성 때문에 치주염이 이환된 치아처럼 기계적인 치근면 처리를 시행하기 어렵다. 따

라서 임플란트 표면을 해독하기 위해 화학적 약제가 널리 사용되고 있다. 이번 연구에서는 구연산을 이용하여 임플란트 표면 처리를 시행한 후 표면처리 시간에 따른 표면의 구조변화를 관찰하고자 하였다. pH 1의 구연산 용액을 pure titanium machined surface와 HA coated surface에 30초, 45초, 60초, 90초, 120초간 적용하여 표면처리한 후 적용 시간에 따른 표면변화를 주사현미경을 이용하여 관찰해서 다음과 같은 결론을 얻었다.

1. Pure titanium machined surface는 생리식염수를 처리한 군과 구연산으로 표면처리를 시행한 군 모두에서 얇은 골과 용선을 보였으며, 구연산으로 표면처리를 시행한 군에서 약간 거칠어진 양상을 보였다.
2. HA coated surface는 생리식염수를 처리한 군에서 수산화인회석 결정이 불규칙하게 부착되어 있는 거친 표면을 볼 수 있었으나, 구연산으로 표면처리한 군은 60초 이상에서부터 불규칙한 수산화인회석 결정들이 점차 평탄해지고 용해된 양상을 보였으며, 구연산의 적용시간이 증가할수록 더욱 더 평탄화 되는 양상을 보였다.

이상을 미루어 보면, 임플란트 주위염 시 수산화인회석 피복표면의 해독을 위하여 구연산을 적용할 때에는 60초 이상 적용하는 것은 바람직하지 않다고 생각된다.

VI. 참고문헌

1. Brånemark PI, Hansson BO, Adell R et al. Osseointegrated implants in the treatment of the edentulous jaw. Experience from a 10-year period. Scand J Plast Reconstr Surg 1977;16:1-132.
2. Albrektsson T, Zarb G, Worthington P, Eriksson AR. The long-term efficacy of

- currently used dental implants: A review and proposed criteria of success. *Int J Oral Maxillofac Implants* 1986;1:11–25.
3. Meffert RM, Langer B, Fritz ME. Dental implants: A review. *J Periodontol* 1992;63:859–870.
 4. Esposito M, Hirsch JM, Lekholm U, Thomsen P. Biological factors contributing to failures of osseointegrated oral implants. (I). Success criteria and epidemiology. *Eur J Oral Sci* 1998;106:527–551.
 5. Mombelli A & Lang NP. Anti-microbial treatment of peri-implant infections. *Clin Oral Implants Res* 1992;3:162–168.
 6. Quirynen M, Naert I, Van Steenberghe D. Fixture design and overload influence marginal bone loss and fixture success in the Brånemark system. *Clin Oral Implants Res* 1992;3:104–111.
 7. Isidor F. Loss of osseointegration caused by occlusal load of oral implants. *Clin Oral Implants Res* 1996;7:143–152.
 8. Mombelli A, Van Oosten MAC, Schürch EJ, Lang NP. The microbiota associated with successful or failing osseointegrated titanium implants. *Oral Microbiol Immunol* 1987;2:145–151.
 9. Hickey JS, O'Neal RB, Scheidt MJ et al. Microbiologic characterization of ligature induced peri-implantitis in the microswine model. *J Periodontol* 1991;62:548–553.
 10. Meffert RM. How to treat ailing and failing implants. *Implant Dent* 1992;1:25–33.
 11. Parham PL, Cobb CM, French AA et al. Effects of an air-powder abrasive system on plasma-sprayed titanium implant surfaces: An in vitro evaluation. *J Oral Implantol* 1989;15:78–86.
 12. Bowers KT, Keller JC. Optimization of surface micromorphology for enhanced osteoblast in vitro. *Int J Oral Maxillofac Implants* 1992;7:302–310.
 13. Meffert RM. Periodontitis vs. peri-implantitis: The same disease? The same treatment? *Crit Rev Oral Biol Med* 1996;7:278–291.
 14. Thomson-Neal D, Evans G, Meffert R. Effect of various prophylactic treatments on titanium, sapphire, and hydroxyapatite-coated implants: An SEM study. *Int J Periodont Rest Dent* 1989;9:301–311.
 15. Chairay JP, Boulekbache H, Jean A, Soyer A, Bouchard P. Scanning electron microscopic evaluation of the effects of an air-abrasive system on dental implants: A comparative in vitro study between machined and plasma-sprayed titanium surfaces. *J Periodontol* 1997;68:1215–1222.
 16. Hürzeler MB, Quinones CR, Morrison EC, Caffesse RG. Treatment of peri-implantitis using guided bone regeneration and bone grafts, alone or in combination, in beagle dogs. Part I: Clinical findings and histologic observations. *Int J Oral Maxillofac Implants* 1995;10:474–484.
 17. Hürzeler MB, Quinones CR, Schüpbach P, Morrison EC, Caffesse RG. Treatment of peri-implantitis using guided bone regeneration and bone grafts, alone or in combination, in beagle dogs. Part II: Histologic finding. *Int J Oral Maxillofac Implants* 1997;12:168–175.
 18. Wetzel AC, Vlassis J, Caffesse RG, Hammerle CH, Lang NP. Attempts to obtain reosseointegration following experimental peri-implantitis in dogs. *Clin Oral Implants Res* 1999;10:111–119.
 19. Wielder R, Newman H, Strahan J. Stannous

- fluoride and subgingival chlorhexidine irrigation in the control of plaque and chronic periodontitis. *J Clin Periodontol* 1983;10:172-181.
20. Dennison DK, Huerzeler MB, Quinones C, Caffesse RG. Contaminated Implant Surfaces: An In vitro comparison of implant surface coating and treatment modalities for decontamination. *J Periodontol* 1994;65:942-948.
 21. Ericsson I, Persson LG, Berglundh T, Edlund T, Lindhe J. The effect of antimicrobial therapy on peri-implantitis lesions. An experimental study in the dog. *Clin Oral Implants Res* 1996;7:320-328.
 22. Persson LG, Ericsson I, Berglundh T, Lindhe J. Guided bone generation in the treatment of peri-implantitis. *Clin Oral Implants Res* 1996;7:366-372.
 23. Muller E, Gonzaliz YM, Andreana S. Treatment of peri-implantitis: Longitudinal clinical and microbiological findings: A case report. *Implant Dent* 1999;8:247-254.
 24. Mellonig JT, Griffiths G, Mathys E, Spitznagel J. Treatment of the failing implant: A case reports. *Int J Periodont Rest Dent* 1995;15:385-395.
 25. Krozer A, Hall J, Ericsson I. Chemical treatment of machined titanium surfaces. An in vitro study. *Clin Oral Implants Res* 1999;10:204-211.
 26. Daly CG. Anti-bacterial effects of citric acid treatment of periodontally diseased root surfaces in vitro. *J Clin Periodontol* 1982;9:386.
 27. Tanaka K, O'Leary TJ, Kafrawy AH. The effect of citric acid on retained plaque and calculus. *J Periodontol* 1989;60:81-83.
 28. Larjava H, Salonen J, Häkkinen L, Närhi T. Effect of citric acid treatment on the migration of epithelium on root surfaces in vitro. *J Periodontol* 1988;59:95-99.
 29. Zablotsky MH, Diedrich DL, Meffert RM, Wittrig E. The ability of various chemotherapeutic agents to detoxify the endotoxin infected HA-coated implant surface. *Int J Oral Implant* 1991;8:45-51.
 30. Zablotsky MH, Diedrich DL, Meffert RM. Detoxification of endotoxin contaminated titanium and hydroxyapatite-coated surfaces utilizing various chemotherapeutic and mechanical modalities. *Implant Dent* 1992;2:154-158.
 31. Jovanovic SA, Kenney EB, Carranza EA, Donath K. The regenerative potential of plaque induced peri-implant bone defects treated by a submerged membrane technique: An experimental study. *Int J Oral Maxillofac Implants* 1993;8:13-18.
 32. Persson LG, Ericsson I, Berglundh T, Lindhe J. Guided bone regeneration in the treatment of peri-implantitis and replacement of implant components. An experimental study in the dog. *J Clin Periodontol* 2001;28:258-263.
 33. Persson LG, Berglundh T, Lindhe J, Sennerby L. Reosseointegration after treatment of peri-implantitis at different implant surfaces. An experimental study in the dog. *Clin Oral Implants Res* 2001;6:595-603.
 34. Albrektsson TO, Johansson CB, Sennerby L. Biological aspects of implant dentistry: Osseointegration. *Periodontol* 2000 1994;4:58-73.
 35. Buser D, Schenk RK, Steinemann S et al. Influence of surface characteristics on bone integration of titanium implants. A histom

- orphometric study in miniature pigs. *J Biomed Mater Res* 1991;7:889–902.
3. Cochran DL, Schenk RK, Lussi A, Higginbottom FL, Buser D. Bone response to unloaded and loaded titanium implants with a sand-blasted and acid-etched surface: A histometric study in the canine mandible. *J Biomed Mater Res* 1998;1:1–11.
7. Rimondini L, Fare S, Brambilla E et al. The effect of surface roughness on early in vivo plaque colonization on titanium. *J Periodontol* 1997;6:556–662.
38. Lindhe J, Karring T, Lang NP. Surface topography of titanium implants. *Clinical periodontology and implant dentistry* 2003;4th edition:821–828.
39. Ong JL, Carnes DL, Bessho K. Evaluation of titanium plasma-sprayed and plasma-sprayed hydroxyapatite implants in vivo. *Biomaterials* 2004;19:4601–4606.
40. Johnson BW. HA-coated dental implants: Long-term consequences. *J Calif Dent Assoc* 1992;6:33–41.

The Effects of Citric Acid on HA coated Implant Surface

Joong-Cheon Kim, Young-Hyuk Kwon*, Joon-Bong Park, Yeek Herr,
Jong-Hyuk Chung, Seung-II Shin

Department of Periodontology and Institute of Oral Biology, School of Dentistry,
Kyung Hee University

The present study was performed to evaluate the effect of citric acid on the change of implant surface microstructure according to application time. Implants with pure titanium machined surface, and HA coated surface were utilized. Pure titanium machined surface and HA coated surface were rubbed with pH 1 citric acid for 30s., 45s., 60s., 90s., and 120s. respectively. Then, the specimens were processed for scanning electron microscopic observation.

The following results were obtained.

1. The specimens showed a few shallow grooves and ridges in pure titanium machined surface implants. The roughness of surfaces conditioned with pH 1 citric acid was slightly increased.
2. In HA-coated surfaces, round particles were deposited irregularly. The specimens were not significant differences within 45s. But, began to be changed from 60s. The roughness of surfaces was lessened and the surface dissolution was increased relative to the application time.

In conclusion, pure titanium machined surface implants and HA coated surface implants can be treated with pH 1 citric acid for peri-implantitis treatment if the detoxification of these surfaces could be evaluated.