

가토 두개골 결손부에서 비흡수성 차단막의 유지 기간에 따른 골조직 형성효과

정민구¹, 장현선^{1,2}, 김병욱^{1,2*}

1. 조선대학교 치과대학 치주과학교실
2. 조선대학교 치과대학 구강생물학연구소

I. 서론

현재 임플란트 치료는 저작 기능과 심미성을 회복하는 결손부 보철의 효과적인 한 수단이 되었다. 하지만 임플란트 식립을 요구하는 증례 중에는 골의 양이 부족하여 심미적으로나 생체 역학적으로 이상적인 부분에 식립할 수 없는 증례가 적지 않게 존재한다. 이런 골양 부족을 해결하는 방법 중 하나로서 골유도재생술이 있으며, 이를 이용하여 높이와 폭이 부족한 악골에 대해 골의 형태와 골양을 추가하는 치료가 많이 이루어졌다. 이와 같은 골유도재생술을 이용한 골의 증대에 의해 임플란트 치료의 적응증이 비약적으로 확대되었으며 기능적이고 심미적인 임플란트 치료가 가능해졌다.

이러한 골유도재생술은 Hurley¹⁾에 의해 실험적 척추 융합의 치료를 위해 처음 기술되었고, Bassett 등²⁾과 Boyne 등³⁻⁵⁾은 microporous cellulose acetate laboratory filters(Millipore)를 각각 장골에서의 피질골 치유와 안면골 재건을 위해 사용하였다. 하지만 이들 초기 연구들은 차단막 기술을 실제 환

자에게서 폭넓게 사용하지 못하였다. Karring과 Nyman^{6,7)}은 치아에서 차단막을 이용한 조직유도재생술을 처음으로 소개하였다. 이러한 이론은 치주인대세포가 치아에 치주부착기구를 재생하는 잠재력을 가지고 있다는 가정에 근거하였으며 골과 치주인대에서 유래한 세포의 재증식을 위한 공간확보와 치은상피의 하방이주를 차단하기 위하여 차단막을 사용하였다.

Dahlin 등⁸⁾은 치주염으로 소실된 골흡수부분에 있어 polytetrafluoroethylene(PTFE) 차단막을 이용하여 골조직 세포의 골유도를 시행함에 있어 "osteopromotion"이라는 용어를 사용하였다. Buser 등⁹⁾은 '골유도재생술(Guided bone regeneration)'이라는 용어를 제안하였으며, 그 후 많은 연구자들에 의해 현재까지 차단막을 이용한 다양한 실험과 임상 연구를 기초로 하여 골유도재생술이 치과치료에 있어 새로운 치료 방향으로 받아들여지고 있다.

골유도재생술의 임상 적용이 증가함에 따라, 다양한 종류의 차단막이 개발되었다¹⁰⁾. 골유도재생술에 사용될 차단막의 선택시 생체 적합성, 세포 차단성,

* 교신저자 : 김병욱, 광주광역시 동구 서석동 421번지 조선대학교 치과대학 치주과학교실, 501-759, (전자우편 : bobkim@chosun.ac.kr)

* 이 논문은 2006년도 조선대학교 학술연구비의 지원을 받아 연구되었음

공간형성 능력, 조직 적합성 및 임상적 조작성 등을 고려하여야 한다¹¹⁾. 또한 안전하고, 가격이 저렴하고 사용이 편해야 하며 재생이 완성될 때까지 유지되어야 하며 신생조직과 반응하지 말아야 한다^{12,13)}.

이러한 차단막은 크게 흡수성과 비흡수성으로 나뉜다. 흡수성 차단막은 추가적인 이차 수술이 필요하지 않기 때문에 환자의 불편감과 비용을 줄일 수 있다는 장점을 갖는다¹⁴⁾. 그러나 단점으로는 차단막이 노출되었거나 피판에 열개가 발생한 경우 조직 처치에 문제가 있을 수 있으며, 결손부 내로 차단막이 붕괴되는 것을 방지함으로써 적절한 공간을 형성하기가 어렵다는 점이 있다¹⁵⁾. 반면에 비흡수성 차단막을 사용시 이를 제거하기 위해 추가적인 수술이 필요하나 더 예지성 있고, 장기적인 합병증이 적다¹⁶⁾. 연조직 처리에 문제가 있을 것으로 예상되거나 피판을 완전히 폐쇄할 수 없는 경우에는 비흡수성 막을 사용하는 것이 유리한데, 특히 조기에 막을 제거할 경우에도 재생조직에는 영향을 끼치지 않는다는 보고가 있다¹³⁾. 팽창시키지 않은(non-expanded) PTFE 차단막을 사용시 연조직에 적합하여 염증 및 농양을 형성하지 않고, 막이 구강 내로 노출되더라도 골 결손부의 골 재생과정은 정상적으로 이루어진다고 보고되었다¹⁷⁾.

Ohnishi 등¹⁸⁾은 백서의 악골에서 비흡수성 차단막인 PTFE를 이용하여 골유도재생술을 시행시 4주 때부터 골수의 양적 증가가 나타나며, 4주 후까지 유지하더라도 신생골의 성숙을 보이지 않고 골의 위축을 보인다고 보고하였다. 하지만 이러한 PTFE 막의 제거시기에 따른 골형성에 관한 연구는 미비한 상태이다. 따라서 본 연구에서는, 가토의 두개골 결손부에서 골형성 유도술시 비흡수성 차단막인 PTFE의 유지기간에 따른 신생골 형성 효과에 대해 알아보려고 한다.

II. 연구재료 및 방법

1. 실험재료 및 방법

무게 2.8~3.2kg 사이의 8마리 New Zealand

white female rabbit를 이용하였다. 각각의 가토는 Zoletil 50[®](10mg/kg, VIRBAC Lab, France)와 Xylazine hydrochlorid(Rompun[®], 2.323mg/kg, Bayer, Korea)을 이용하여 진정마취를 시행하였다. 그 후 두개골 측에 삭모를 시행하고, 포타딘을 이용하여 표면소독을 시행하였다. 두개골의 가피와 골막 부분에 절개를 시행하고 Trephine bur(외경 : 8mm, 3i, USA)를 이용하여 가토의 두개골에 4개의 'through and through' 형태의 골창을 형성하였다(Figure 1). 이 때 두개골의 열 손상을 방지하기 위하여 충분한 식염수로 관주하였으며, 두개골 하방의 뇌막에 손상을 주지 않도록 주의를 하였다. 각각의 골창에 아무것도 넣지 않는 군(대조군), 자가골을 분쇄한 군(bone mill 이용 ; 실험 1군)과 탈단백우골(OCS-B[®] ; 실험 2군, NIBEC, Korea)으로 형성하였다. 골창은 팽창시키지 않은, 고밀도의 PTFE 차단막(Cytoplast[®], ACE, USA)을 사용하여 이식부를 보호하였다. 각각의 수술부는 흡수성 봉합사(Surgifit[®], AILEE, Korea)를 이용하여 골막 봉합 후 가피의 봉합을 시행하였다. 수술 후 모든 실험동물에 근주 항생제 Gentamicin(5mg/kg, 대성미생물연구소, Korea)을 술 후 1주일간 주사하였다.

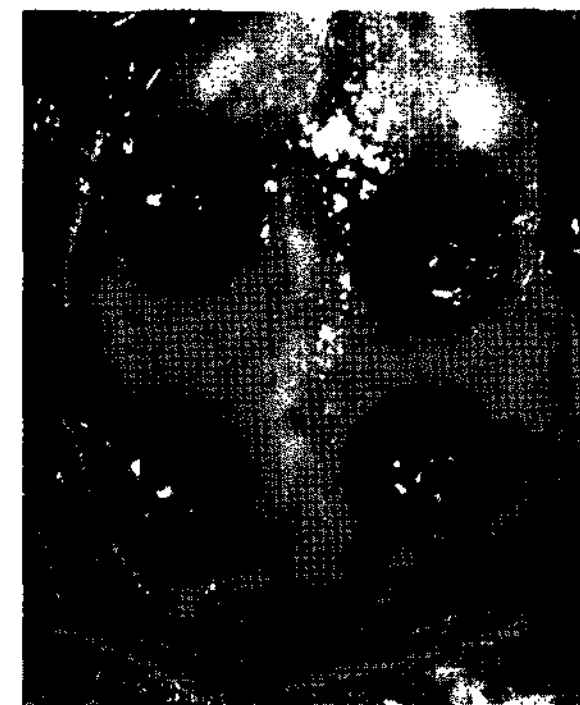


Figure 1. Photograph of the surgical sites.

2. 차단막 제거 및 희생

차단막은 제거 시기별로 골유도재생술 후 1주, 2주, 4주와 8주 때에 각각 2마리의 가토에서 차단막을 제거하였다. 그 후 모든 가토는 술 후 8주 때,

phentobarbital(100mg/kg)을 정맥 주사하여 희생하였다. 이식한 두개골 절편은 reciprocating saw를 사용하여 인접 자연골을 최소 2mm정도 포함하여 이식부에 영향을 받지 않도록 조심히 얻어졌다.

3. 조직학적 평가

각각의 가토 두개골 시편은 10% 완충 포르말린으로 2주간 고정하고, 10% formic acid로 4개월간 탈회하였다. 파라핀에 포매 후 5 μ m 두께로 절단하였다. H-E염색을 시행한 후 광학현미경상 관찰을 실시하였다.

III. 연구결과

1. 대조군

1주 때 제거한 군에서 골창의 대부분은 거의 골형성은 보이지 않았으며 결체조직으로 치유됨을 확인할 수 있었다. 2주 때 제거한 군에서는 골창의 측방으로부터 약간의 골형성이 이루어졌으며 골창의 중심부에서는 인접한 자연골의 두께에는 훨씬 미치지

못한 가교 형태의 골형성이 이루어지고 나머지는 결합조직으로 치유됨을 확인하였다. 4주 때 제거한 군에서는 전체적인 골창의 골형성 두께는 인접 자연골보다는 적은 수준밖에 형성되지 못하였다. 8주 때까 지 유지된 군에서는 4주 때 제거한 군과 유사하게 인접 자연골보다 적은 불완전한 골 형성과 나머지는 결합조직으로 치유됨이 관찰되었다(Figure 2).

2. 실험1군

1주 때 제거한 군에서는 원래의 인접 자연골의 두께는 회복되었지만 이식부 중앙부에 약간의 결합조직의 증식 양상이 관찰되었다. 이는 2주 때 제거한 군에서도 유사한 양상이 관찰되었다. 4주 이상 유지 후 제거한 군에서는 이식부의 중앙부분에도 골이 형성되는 소견을 보였고, 인접한 자연골의 골의 두께 만큼 회복됨이 관찰되었다. 또한 자가골과 신생골간의 혼화가 이루어졌다(Figure 3, 4).

3. 실험2군

1주, 2주 때와 4주 때 차단막 제거한 군에서 거의

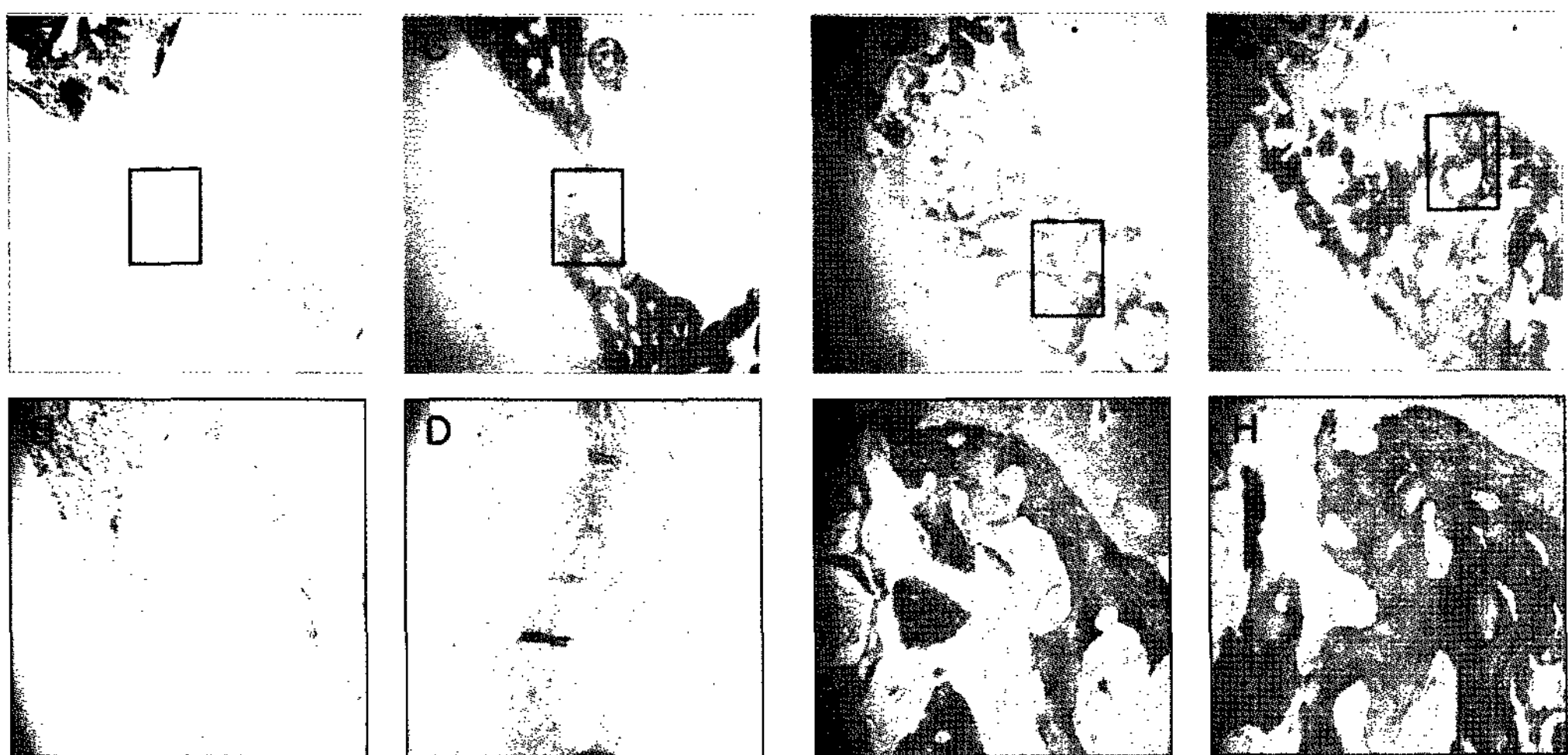


Figure 2. Histological findings of control group. Membranes were removed after 1(A, B), 2(C, D), 4(E, F) and 8-week(G, H) of GBR. (A, C, E, G - magnification $\times 20$; B, D, F, H - magnification $\times 100$) After 1 week(A, B) any new bone formation was not evident. After 2 weeks(C, D) minimum of bridge-shaped new bone are formed. After 4 weeks(E, F) the defect was filled with new bone, though the thickness of regenerated bone less than that of adjacent bone. After 8 weeks(G, H) the new bone formation appears incomplete in the bony cavity, with connective tissue invaded on the superficial surface.

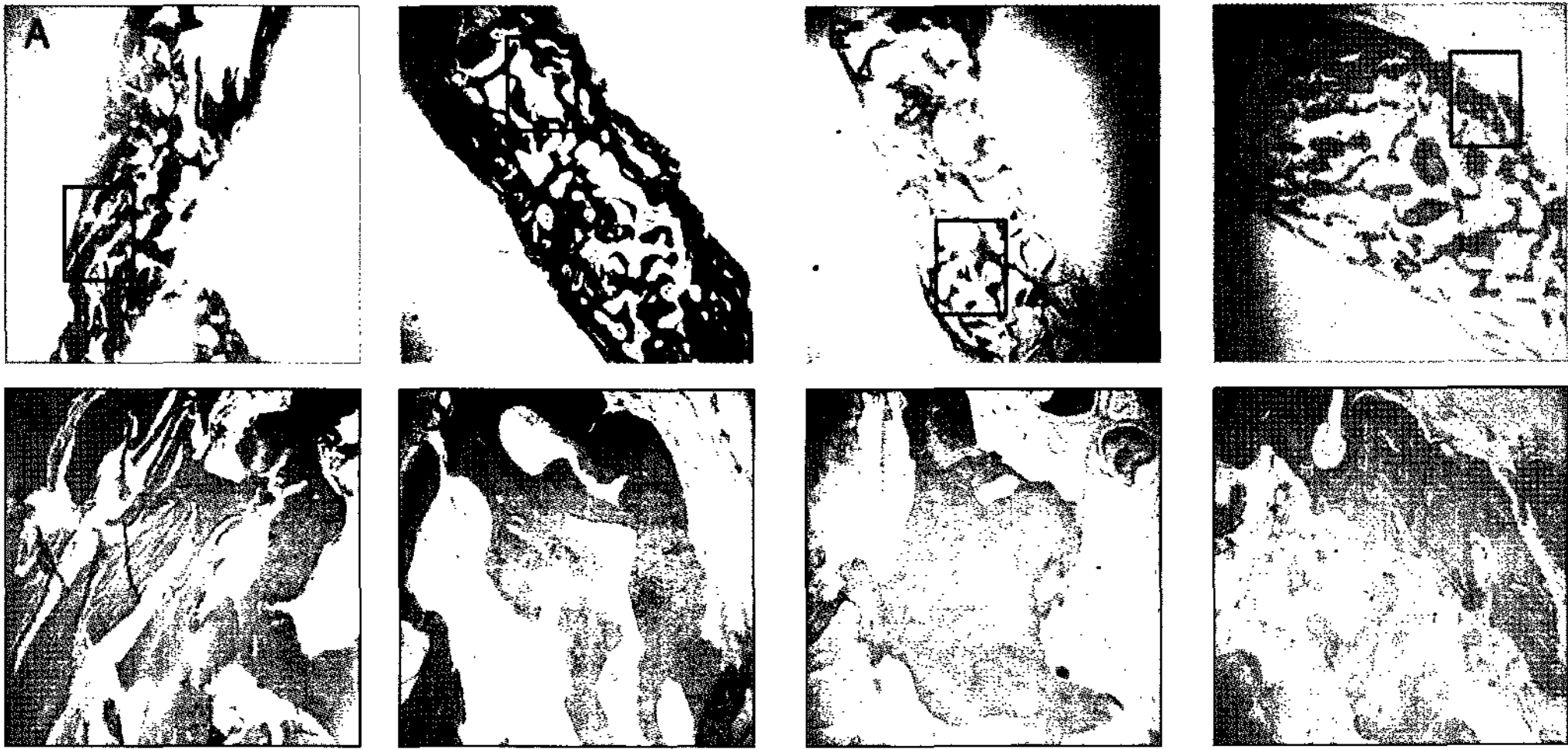


Figure 3. Histological findings of experimental group I. Membranes were removed after 1 (A, B), 2(C, D), 4(E, F) and 8-week(G, H) of GBR.(A, C, E, G – magnification $\times 20$; B, D, F, H–magnification $\times 100$). After 1 and 2 weeks(A, B, C, D) the defects were filled with new bone as much as the adjacent bone in thickness with connective tissue invaded on superficial surface. After 4 and 8 weeks(E, F, G, H) the new bone formation appeared completely in the bone cavity without connective tissue invaded on the superficial surface. The autogenous bone particle was blended with new bone.

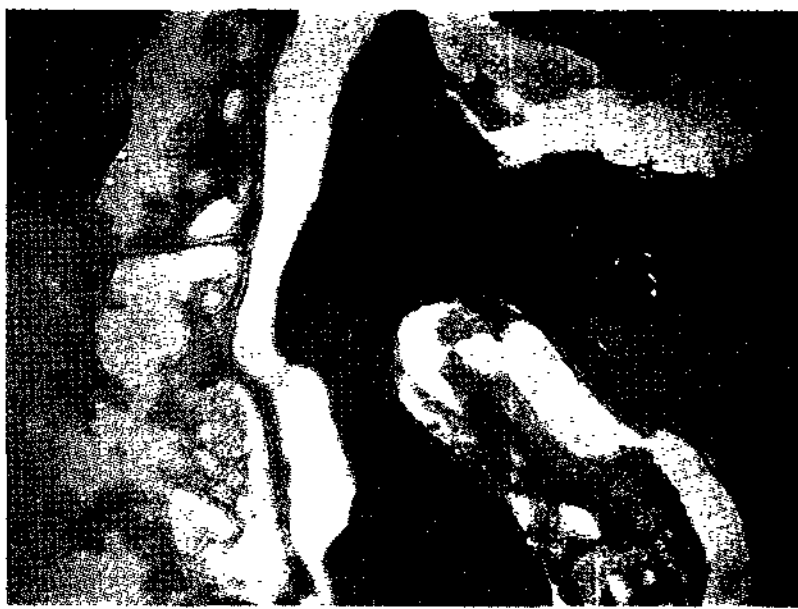

Figure 4. Histological finding of experimental group 1 after 8 weeks(magnification $\times 200$). Autogenous bone chips were embedded in newly formed bone(NB).

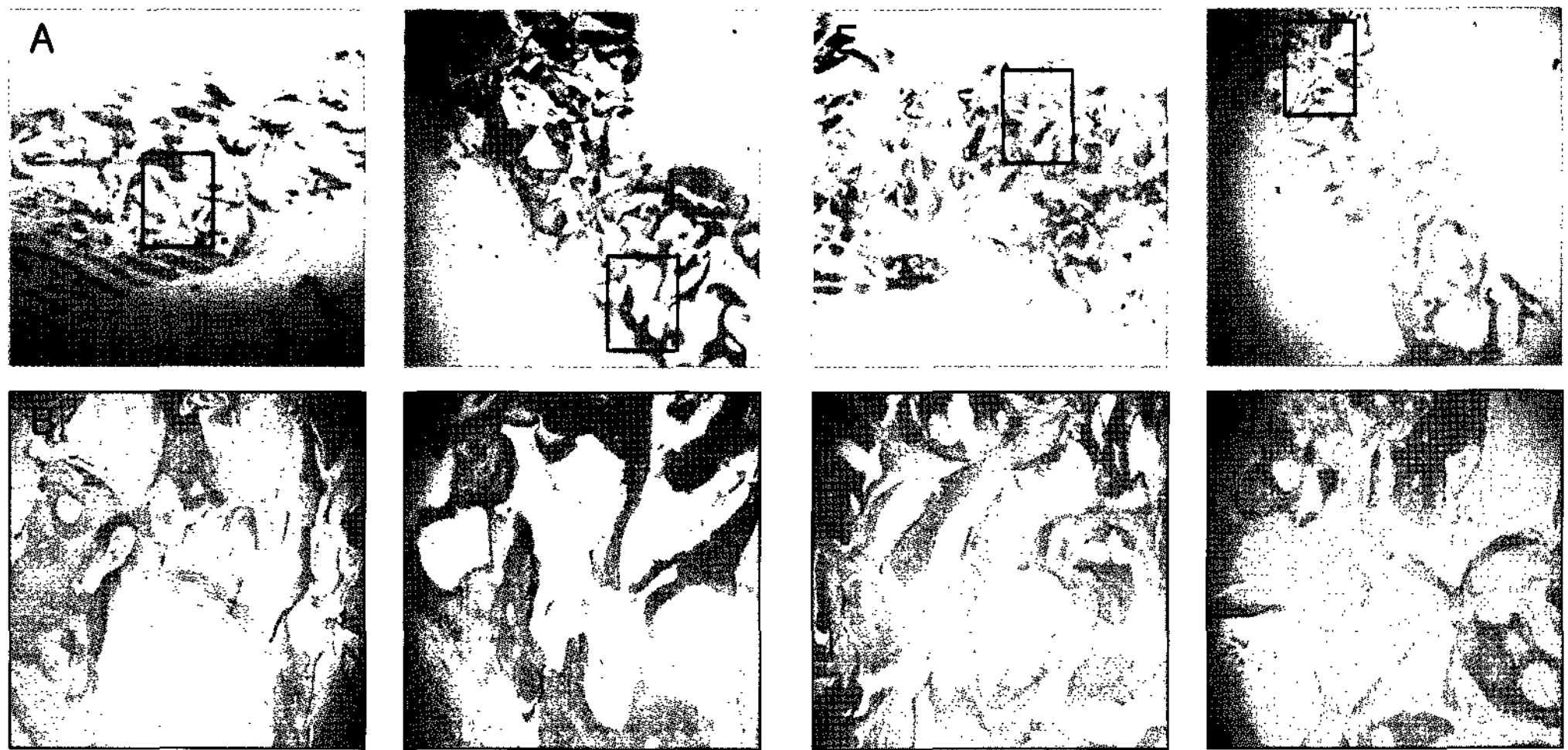


Figure 5. Histological findings of experimental group II. Membranes were removed after 1 (A, B), 2(C, D), 4(E, F) and 8-week(G, H) of GBR.(A, C, E, G – magnification $\times 20$; B, D, F, H–magnification $\times 100$). After 1,2 and 4 weeks(A, B, C, D, E, F) the defects were filled with new bone as thick as the adjacent bone. It showed slight concave shape on the superficial surface due to the invasion of connective tissue. After 8 weeks(G, H) the new bone formation appeared completely in the bone cavity without connective tissue invaded on superficial surface. New bone formation around deproteinized bovine bone particle was appeared.



Figure 6. Histological findings of experimental group II at 8 weeks(magnification $\times 200$). Deproteinized bovine bone particles were completely incorporated in newly formed bone(NB).

Table 1. New bone formation relative to maintenance period of PTFE membrane in rabbit calvarial defect

Week	Group	No graft	Autogenous bone	Deproteinized bovine bone
1 week		-	++	++
2 weeks		-	++	++
4 weeks		+	+++	++
8 weeks		+	+++	+++

- : no newly formed bone, + : newly formed bone less than adjacent bone in thickness with connective tissue invaded on superficial surface, ++ : newly formed bone as thick as adjacent bone with connective tissue invaded on superficial surface, +++ : newly formed bone as thick as adjacent bone without connective tissue invaded on superficial surface.

인접 자연골과 유사한 두께는 유지하고 있지만 이식부의 중앙 상부에서 결합조직이 관찰되었다. 8주 때까지 차단막을 유지한 군에서는 결체조직의 침습 없이 인접한 자연골과 유사한 두께의 골형성을 관찰할 수 있었다. 이식재는 흡수되지 않고 존재하였으며 그 주위로 신생골이 형성됨이 관찰되었다(Figure 5, 6).

이상의 연구 결과는 Table 1과 같이 정리하였다.

IV. 고찰

골유도재생술시 골이식재는 골형성, 골유도, 골전도성을 갖으며 비계(scaffold)로서 차단막의 지지 역할을 한다. 골 결손부를 치유하고 위축된 치조제를 증가시키기 위해 골이식재를 사용하는 것은 수많은 실험적, 임상적 연구에서 양호한 결과가 보고되었다¹⁹⁻²². 그러나 이런 골유도재생술이 예상대로 골을 생성하여 치조제를 증대시키는 데 실패하였다는 몇 가지 연구가 보고되었는데, 이들은 골이식재가 이식

부에 부착되지 못하여 골흡수와 골소실을 보이며 의도된 양만큼 이루어지지 못하고 골소실 부위는 섬유성 결합조직으로 치유되었다고 보고하였다²³⁻²⁵. 본 연구에서, 단순히 이식재 없이 차단막만 사용한 경우에 있어 8주까지 차단막을 유지하더라도 어느 정도의 골형성이 이루어지지만, 골형성을 위한 완전한 공간 유지가 되지 않아 인접 자연골보다 훨씬 적은 양의 골밖에 형성되지 못하였다. 이에 골유도 재생술을 시행함에 있어 이식재와 차단막의 사용이 중요하다 할 수 있다.

골이식재로서 자가골은 오랫동안 황금기준(gold standard)으로 여겨져 왔으며, 현재 임상적으로 사용 가능한 이식재 중 유일하게 골형성 능력(osteogenesis)을 갖는다²⁶. 자가골을 이식해주면 골형성, 골유도, 골전도의 세 과정이 서로 중첩되면서 신생골을 형성한다²⁷. 하지만 공여부에 또 다른 수술이 필요하고, 충분한 양의 골을 얻지 못할 수 있다는 단점이 있다. 이러한 단점을 극복하고자 동종골, 이종골과 합성골 이식재가 개발되었다. 이종골 중 탈단

백우골인 OCS-B[®]는 기존 소뼈 처리 과정과는 다르게 소뼈를 분쇄한 후, 탈단백 공정과 탈지방 공정을 통하여 적정도의 carbon이 이식재 표면에 존재하여 우수한 골형성 능력을 나타낸다고 하였다²⁸⁾.

Jensen 등²⁹⁾은 minipig의 악골에서 골내 결손부를 형성한 후 자가골, 탈단백우골 이식과 함께 비흡수성 막을 사용하여 골유도재생술을 실시하였다. 술 후 2주 때 자가골을 이식한 군에서 전체 골창에 걸쳐 가골 형성이 관찰되었으며, 탈단백우골을 이식한 군에서는 전체 골창에 있어 현저한 육아조직이 관찰되었다. 술 후 4주 때 신생골 형성과 골성숙 과정이 관찰되었는데, 이는 자가골 이식군에서 더 많이 관찰되었다고 보고하였다. 본 연구에서는 골유도재생술 시행 후 비흡수성 차단막을 초기에 제거시, 골형성에 있어 자가골 이식군에서 가장 양호한 결과를 보이며 이종골, 아무 이식재도 사용하지 않는 군의 순이었다.

골유도재생술시 차단막을 사용하면 (1) 연조직의 하방에서 물리적 지지를 얻음으로써 골형성을 위한 공간의 붕괴를 방지하고 (2) 혈종의 조직화 동안 골세포의 이주와 육아조직의 보호를 통해 혈관미세구조의 재형성을 할 수 있는 혈병을 위한 공간 형성하며 (3) 상부 연조직으로부터 유래한 상피와 결합조직의 이동을 막음으로써 반흔 형성을 방지하고 (4) 국소적 성장인자와 골-유도 인자가 축적될 수 있다. Melcher³⁰⁾와 Jovanovic 등³¹⁾은 골유도재생술시 초기의 혈병의 형성과 안정이 중요한 요소라 하였다. 본 연구에서, 골유도재생술 후 대조군에서 1주, 2주 때에 차단막을 제거시, 골창의 중앙부 상부에 골형성이 거의 일어나지 않았는데 이는 치유초기의 혈병이 안정되지 못하였기 때문이다.

골유도재생술 후 신생골의 형성은 결손 부위의 크기와 형태, 이식재의 종류, 모상 골의 골형성 능력에 따라 차이를 보이지만, 막 하방 이식부의 골형성에 따른 PTFE 막의 이상적인 제거 시기를 결정하는 것이 골유도재생술 후의 임플란트 식립에 중요하다고 생각된다. 일반적으로 감염증상이 없다면 조직유도 재생술을 시행시 6~10개월, 조직유도재생술을 시행

시 4~6주간의 유지기간이 필요하다고 하였다¹⁸⁾.

하지만 Buser 등³²⁾은 5마리의 성견의 악골에서 골창 형성 후 e-PTFE 차단막을 15개월간 유지시, 새로 형성된 골은 피질골이 얇고 성긴 골소주 형태의 골 위축 양상이 관찰되었다고 보고하였다. Hosokawa 등³³⁾은 골유도재생술 후 11개월이 지나더라도 새로 형성된 골은 미성숙형태라 보고하는 등 차단막의 장기간 유지기간에 대한 필요성은 의문시되고 있다.

Ohnishi 등¹⁸⁾은 백서의 악골에서 비흡수성 차단막인 PTFE를 이용하여 골유도재생술을 시행하였는데, 차단막을 12주간 유지하면서 새로 형성된 골의 골수 공간에 대한 양적 분석을 통하여, 4주 때부터 골수 공간의 증가가 나타나며, 4주 후까지 유지하더라도 신생골의 성숙을 보이지 않고 오히려 골의 위축을 보인다고 보고하였다.

이번 연구에서 골유도재생술시 비흡수성막의 제거 시기에 따른 골형성 효과를 연구하였는데 골유도재생술시 자가골을 사용한 경우 4주 후, 이종골을 사용한 경우 8주 후 결체조직의 침습없이 정상적인 골 두께를 회복하였다. 이는 이종골보다 자가골에서 골창의 중심부까지 더 빠른 골형성이 이루어졌기 때문일 것이라 사료된다. 또한 적절한 골의 형성을 위해서는 최소한 4주간의 차단막의 유지가 필요할 것으로 사료된다.

V. 결론

이번 연구에서, 가토의 두개골에 골창을 형성하여 자가골을 이식한 군, 탈단백우골 이종골을 이식한 군과 아무것도 이식하지 않는 군으로 나누어 각각의 차단막의 제거 시기에 따른 골형성량을 비교함으로써 다음과 같은 결론을 얻었다.

1. 골유도재생술을 시행함에 있어 이식재와 차단막의 사용이 필요하다.
2. 골유도재생술 시행 후 차단막을 초기에 제거했을 때, 비흡수성막과 자가골을 사용시 가장 양

호한 골형성을 보였으며 다음으로 이종골 사용 시 양호한 결과를 나타냈다. 또한 아무 이식재도 사용하지 않는 것이 가장 골형성이 적었다.

3. 골유도재생술을 시행시 차단막은 최소한 4주간의 유지기간이 필요하며, 자가골보다 이종골 사용시 더 많은 유지기간을 필요로 한다.

이상의 연구는 가토를 이용한 광학현미경상의 실험으로서 조직화학적 연구와 좀더 많은 종과 다른 이식재를 이용한 연구가 추가적으로 필요할 것이며, 이를 토대로 임상적 연구도 필요할 것으로 사료된다.

VI. 참고문헌

1. Hurley AL, Stinchfield FE, Bassett CAL and Lyon WH. The role of soft tissues in osteotenesis. *J Bone Joint Surg* 1959;41A:1243.
2. Bassett CAL, Environmental and cellular factors regulating osteogenesis. *Bone Biodynamics*. Boston: Little Brown, 1996: 233-244.
3. Boyne PJ. Regeneration of alveolar bone beneath cellulose acetate filter filter implants. *J Dent Res* 1964;43:827.
4. Boyne PJ, Mikels TE. Restoration of alveolar ridges by intramandibular transposition osseous grafting. *J Oral Surg* 1968;26:569.
5. Boyne PJ. Restoration of osseous defects in maxillofacial casualties. *J Am Dent Assoc* 1969;78:769.
6. Nyman S, Gottlow J, Karring T, Lindhe J. The regenerative potential of the periodontal ligament: An experimental study in the monkey. *J Clin Periodontol* 1982;9:257-265.
7. Nyman S, Lindhe J, Karring T, Rylander H. New attachment following surgical treatment of human periodontal disease. *J Clin Periodontol* 1982;9:290-296.
8. Dahlin C, Andersson L, Lindhe A. Bone augmentation at fenestrated implants by osteopromotive membrane technique: A controlled clinical study. *Clin Oral Implants Res* 1991;2:159-165.
9. Buser D, Dura K, Belser U, Hirt H, Berthold H. Localized ridge augmentation using guided bone regeneration. 1. Surgical procedure in the maxilla. *Int J Periodontics Restorative Dent* 1993;13:29-45.
10. Payne JM, Cobb CM, Rapley JM, Killoy WJ, Spencer P. Migration of human gingival fibroblasts over guided tissue regeneration barrier materials. *J Periodontol* 1996;67:236-244.
11. Scantlebury TV. 1982-1992: A decade of technology development for guided tissue regeneration. *J Periodontol* 1993;64:1129-1137.
12. Meffert RM. Guided tissue regeneration/ guided bone regeneration: A review of the barrier membranes. *Pract Periodontics Aesthet Dent* 1996;8:142-144.
13. Becker W, Becker BE, Mellonig J. A prospective multi-center study evaluating periodontal regeneration for Class II furcation invasions and intrabony defects after treatment with a bioabsorbable barrier membrane: 1-year results. *J Periodontol* 1996;67:641-649.
14. Yukna CN, Yukna RA. Multi-center evaluation of bioabsorbable collagen membrane for guided tissue regeneration in human Class II furcations. *J Periodontol* 1996;67:650-657.
15. Anson D. Calcium sulfate: A 4-year observation of its use as a resorbable barrier in guided tissue regeneration of periodontal defects. *Compend Contin Educ Dent* 1996;17:895-899.
16. Hardwick R, Hayes BK, Flynn C. Devices

- for dentoalveolar regeneration: An up-to-date literature review. *J Periodontol* 1995; 66:495-505.
17. Bartee BK. The use of high-density polytetrafluoroethylene membrane to treat osseous defects: Clinical reports. *Implant Dent* 1995;4:21-26.
 18. Ohnishi H, Fujii N, Futami T, Taguchi N, Kusakari H, Maeda T. A histochemical investigation of the bone formation process by guided bone regeneration in rat jaws. Effect of PTFE membrane application periods on newly formed bone. *J Periodontol* 2000;71(3):341-52.
 19. Boyne PJ. Autogenous cancellous bone and marrow transplants. *J Clin Orthopedics* 1970;73:199-212.
 20. Swart LGN, Allard RHB. Subperiosteal onlay augmentation of the mandible: A clinical and radiographic survey. *J Oral Maxillofac Surg* 1985;43:183-187.
 21. Block MS, Kent JN, Ardoin RC, Davenport W. Mandibular augmentation in dogs with hydroxylapatite combined with demineralized bone. *J Oral Maxillofac Surg* 1987;45:414-420.
 22. Hupp JT, McKenna SJ. Use of porous hydroxylapatite blocks for augmentation of atrophic mandibles. *J Oral Maxillofac Surg* 1988;46:538-545.
 23. Curtis TA, Ware DH. Autogenous bone graft procedures for atrophic edentulous mandibles. *J Prosthe Dent* 1977;38:366-379.
 24. Steinhäuser E, Hardt N. Secondary reconstruction of cranial defects. *J Maxillofac Surg* 1985;5:192-198.
 25. Jackson IT, Helden G, Marx R. Skull bone grafts in maxillofacial and craniofacial surgery. *J Oral Maxillofac Surg* 1986;44:949-960.
 26. Garg AK. Bone : Bone biology, harvesting and grafting for dental implants. *Quintessence* 2005:21-56.
 27. Misch CE, Dietsh F. Bone-grafting materials in implant dentistry. *Implant Dent* 1993;2:158-167.
 28. Ho-nam Park, Sang-hyuk Han, Kyoung-hwa Kim, Sang-chul Lee, Yoon-jeong Park, Sang-hoon Lee, Tae-il Kim, Yang-jo Seol, Young Ku, In-chul Rhyu, Soo-boo Han, Chong-pyoung Chung. A study on the safety and efficacy of bovine bone-derived bone graft material. *The journal of korean academy of periodontology* 2005;35(2):335-343.
 29. Jensen SS, Brogini N, Schenk R, Buser D. Bone healing and graft resorption of autograft, anorganic bovine bone and β -tricalcium phosphate: a histologic and histomorphometric study in the mandibles of minipigs. *Clin Oral Implants Res* 2006;17(3):237-243.
 30. Melcher AH, Dreyer CJ. Protection of the blood clot in healing circumscribed bone defects. *J Bone Joint Surg* 1962;44B:424-430.
 31. Jovanovic SA, Schenk RK, Orsini M. Supracrestal bone formation around dental implants: An experimental dog study. *Int J Oral Maxillofac Implants* 1995;10:23-31.
 32. Buser D, Ruskin J, Higginbottom F, Hardwick R, Dahlin C. Osseointegration of titanium implants in bone regenerated in membrane-protected defects: A histologic study in the canine mandible. *Int J Oral Maxillofac Implants* 1995;10:666-681.
 33. Hosokawa R, Natio T, Yokota M, Uchida Y. Long-term placement of Gore-Tex membrane over an alveolar bone defect followed by dental implant restoration: A case report-evaluation of the membrane regenerated bone maturation. *J Jpn Prosthodont Soc* 1995;39:19-26.

The effect of maintenance period of non-resorbable membrane on bone regeneration in rabbit calvarial defects

Min-Gu Jung¹, Hyun-Seon Jang^{1,2}, Byung-Ock Kim^{1,2}

1. Department of Periodontology, College of Dentistry, Chosun University
2. Oral Biology Research Institute, College of Dentistry, Chosun University

When clinicians faced with an insufficient volume of supporting bone on ideally esthetic and bio-mechanical position for dental implantation, guided bone regeneration(GBR) was indicated. Although GBR has wide application at clinic, proper time of membrane removal remains questionable in using non-resorbable membrane, such as non-expanded polytetrafluoroethylene(PTFE). The aim of this study was to compare the effect of maintenance period of PTFE membrane on bone regeneration in rabbit calvarial defects.

Eight adult New Zealand white female rabbits were used in this study. Four defects were surgically made in their calvaria. Using a trephine bur, 4 'through and through' defects were created and classified into 3 groups, which were consisted of control group(no graft), experimental group 1(autogenous bone)and experimental group 2(deproteinized bovine bone; OCS-B[®]). The defects were covered with PTFE membrane(Cytoplast[®]). Membranes were removed after 1, 2, 4 and 8 weeks post-GBR procedure in 2 rabbits respectively. All rabbits were sacrificed after 8 week post-GBR procedure. Specimens were harvested and observed histologically. The results were as follow;

- 1) The use of graft material and membrane was necessary in GBR procedure.
- 2) When PTFE membranes were removed early, the most favorable bone regeneration was revealed in experimental group I, followed by experimental group II and control group.
- 3) On GBR, it is recommended that membrane should maintain for 4 weeks with autogenous graft. As well, the use of xenograft need longer maintenance period than autogenous bone.

Further evaluations will be needed, such as histomorphologic research, more species and different kinds of graft materials. And on the basis of these studies, clinical researches would be required.