

재조합 골형성 단백질 2형(rh-BMP-2) 함유 무세포성 진피 조직(acellular dermal matrix)의 골재생 효과

송대석, 김태균, 정의원, 최성호, 조규성, 채중규, 김종관, 김창성*

연세대학교 치과대학 치주과학교실, 치주조직재생연구소

I. 서론

재조합 골형성 단백질[Human Recombinant Bone Morphogenetic proteins(rh-BMPs)]은 1965년 Urist¹⁾에 의해 처음 소개되고 명명된 이래, 1988년 Wozney 등²⁾이 처음으로 cloning에 성공하면서부터 본격적인 연구가 시작되었다. 인간의 신생골 및 신생연골이 형성되는 과정에서 나타나는 단백질을 연구하는 도중, 이 단백질을 발견하였으며, 그 동안의 많은 연구들을 통하여 rh-BMPs는 TGF- β super-family로서, 이식되었을 때 신생골 및 신생연골을 형성한다고 알려져 있으며^{2,3)}, 이 중 rhBMP-2, -4, -5, -6, -7⁴⁻⁸⁾ 등이 골유도성이 있다고 밝혀졌다. 이들 중에서, 포유류 세포(CHO cell)로부터 재조합 DNA기술로 얻어지는 rh-BMP-2, -7은 골유도능이 가장 우수하다고 보고되어^{9,10)}, 이를 이용하여 많은 연구가 이루어졌으며, 현재까지도 주로 이들이 생산되어 연구재료로 사용되고 있다.

이러한 BMPs의 골유도능을 효과적으로 전달하기 위해서는 주위조직에 위해하지 않으며 신생골 형성

과 더불어 흡수될 수 있고 임상에서 적용하기 간편하고 쉬운 적절한 전달체(carrier)의 사용이 필수적이다¹¹⁾. 그 동안 이상적인 전달체를 찾기 위해 bone matrix¹²⁾, absorbable collagen sponge(ACS)¹³⁻¹⁷⁾, fibrin sealant¹⁸⁻²⁰⁾, synthetic polymers[poly(glycolic acid-co-lactic acid)]²¹⁾, β -tricalcium phosphate(β -TCP)^{15,16,20,22,23)} 등을 통해 다양한 연구들이 진행되어 왔으나, 현재까지 이상적인 전달체는 명확히 규명된 바 없다. 본 교실이 진행한 이전 연구들^{14-17,19,20,23)}을 살펴보면 ACS는 공간이 유지되는 결손부에서는 매우 효과적인 전달체이나 공간을 유지하는 능력이 부족하여 압력에 의해 골재생을 위한 공간을 와해시키는 결과를 초래하였으며, β -TCP는 압력에 의해 쉽게 와해되지 않는 훌륭한 공간 유지 능력을 보였으나, 흡수가 지연되어 신생골 형성을 방해하는 결과를 초래하였다. 따라서, 전달체의 조건을 모두 충족할 수 있는 좀더 효과적인 전달체의 개발을 위한 연구가 계속되었다. 이러한 노력의 일환으로, 최근에는 Fibrin-Fibronectin Sealing System(FFSS)과 FFSS/ β -TCP를 전달체로 사용하

*교신저자 : 김창성, 서울특별시 서대문구 신촌동 134 연세대학교 치과대학 치주과학교실, 120-752 (전자우편 : dentall@yumc.yonsei.ac.kr)

* 이 논문은 2006년도 정부재원(교육인적자원부 학술연구조성사업비)으로 학술진흥재단의 지원을 받아 연구되었음(KRF-2006-003-E00333)

여 효과적인 골재생을 보고하였으며^{19,20)}, 새로운 전달체에 대한 관심은 증대되었다.

Acellular dermal matrix(ADM)는 인체의 피부조직 중 세포성 면역반응의 항원 대상인 표피층과 진피내 세포들을 제거한 후 급속 동결 처리하여 진피층의 3차원 구조를 그대로 유지시킨 것으로 그 용도는 원래 피부 이식술의 대체용으로 개발되었다. 기저세포막과 교원질 섬유(collagen fiber), 탄력 기질(elastin matrix)로 이루어진 냉동보관 진피이식을 공여부에 부착하여 가교현상(bridging phenomenon)을 유발함으로써 이식피부가 생존할 수 있게 개발된 것이다. 안전을 위해 일련의 탈면역 과정과 B형 간염 항체(HbsAg), C형 바이러스 항체(HCV), T림프 virus 항체(HIV type 1), 매독 검사 등을 시행하여 인체에 동종이식으로 적용할 수 있게 된 것이다. 현재 성형외과, 비뇨기과, 안과, 신경외과, 이비인후과 등 다양한 분야에서 쓰이고 있으며²⁴⁻²⁶⁾, 광범위한 열상, 화상뿐만 아니라 외상이나 종양절제 후 생긴 피부 및 연조직의 결손, 미용 성형 및 재건의 목적으로 널리 사용되고 있다.

치과 영역에서는 치주성형 분야에서 자가 결합조직을 대체할 수 있는 재료로 주목받기 시작하였다. 과거, 다양한 치주성형 수술 시 자가 결합조직이나 유리치은 등이 사용되어 왔으나, 자가 조직이라는 장점은 있지만 부가적인 수술이 필요하며, 채취량이 제한적이고, 시간이 소요되며 무엇보다 환자에게 큰 불편감을 초래하였다.

1996년 Shulman²⁷⁾, 1998년 Callan, Silverstein 등²⁸⁾은 각화치은의 증대를 위해 ADM을 사용하였을 때, 특별한 면역반응이나 합병증없이 수여부에 잘 정착되었으며 유리치은을 이식한 후 관찰되는 주변 조직과의 색깔 부조화도 거의 나타나지 않는 심미적으로도 우수한 결과를 보고하였다. 2002년 Wei 등²⁹⁾은 ADM이 심미적이고 환자의 불편감을 줄일 수 있는 방법이라 했다. 또한 2002년 Tal³⁰⁾이나 2004년 Harris 등³¹⁾에 의하면, ADM을 치근피개의 목적으로 사용하였을 때 자가 결합조직과 유사한 효과와 장기적인 안정성을 갖는다 하였다. 이외에도 ADM은 연

조직 결손의 재건이나 임플란트 수술시 필요한 연조직의 처치를 위해서도 사용되고 있으며, 2001년 Novaes 등은 골재생을 위한 차단막으로 사용하여 성공적인 결과를 보고하기도 하였다³⁴⁾.

이에 본 연구는 ADM이 골재생을 위한 차단막으로 사용될 수 있는지에 대한 가능성과 동시에 ADM을 rhBMP-2의 전달체로 사용하여 백서의 두개골 결손부에서 골재생 효과를 평가해보자 한다.

II. 연구재료 및 방법

1. 연구재료

1) 실험동물

본 연구에서는 체중 250~300g의 웅성 백서(Sprague Dawley rat) 60마리를 사용하였고, 실험부위로는 두개골을 이용하였다. 실험동물은 연세임상 의학 연구센터의 동물실험 지침에 따랐다.

2) 실험재료

rhBMP-2(R&D Systems Inc., Minneapolis, MN, USA)를 0.1% bovine serum albumin이 포함된 4mM HCl로 희석하여 0.025mg/ml¹⁶⁾의 용액으로 만든다. ADM(Surederm[®], Hans Biomed Corp., Seoul, Korea)을 1×1cm 크기로 준비한 후, 이를 rhBMP-2 용액에 10분간 담궈 개체당 rhBMP-2 용액을 100 μ l씩 적용하였다.

2. 연구방법

1) 실험군 설정

두개골 결손부에 아무 처치도 하지 않은 군을 음성 대조군으로 설정하고 ADM만을 이식한 군을 양성대조군으로, ADM에 rhBMP-2 solution(0.025 mg/ml)을 적서 이식한 군을 실험군으로 설정한다. 각 군은 수술 후 2주, 8주 치유기간을 두고 희생시켜 관찰하였으며, 각 군별로 10마리씩 배정하여 모두 60마리를 사용하였다.

2) 백서 두개골 결손부 형성 및 외과적

처리^{15-17,19,20,35,36} (Figure 1-a, b)

각 군의 백서에 Ketamine hydrochloride (Ketalar[®], Yuhan Co., Seoul, Korea)와 Xylazine (Rompun[®], Bayer Korea, Seoul, Korea)을 4:1로 혼합하고 근육주사(70mg/kg)하여 전신마취시켰다. 두부제모를 시행하고 povidone iodine으로 소독한 후 고정하였다. 수술 부위는 2% Lidocaine(2% lidocaine, 1:100,000 epinephrine, Kangmyung Pharm., Seoul, Korea)으로 침윤 마취한 후 백서의 전두골 전방부에서 후방부까지 정중부를 따라 두피를 절개하여 두개골의 상면을 노출시켰다. 노출된 두개골의 상면에 내경 8mm trephine bur(3i, Palm Beach Gardens, FL, USA)를 이용하여 지름 8mm의 원형

결손을 형성하였다(Figure 1-a). 실험군에는 각각의 실험재료(Acellular dermal matrix, Surederm[®], Hans Biomed Corp., Seoul, Korea, Figure 1-b)를 결손부에 위치시키며, 대조군은 아무 처치도 하지 않고 결손부 형성 후 봉합하였다. 두피를 덮고 4-0 coated Vicryl[®](Braided absorbable suture, Ethicon, Johnson & Johnson Int., Edinburgh, UK)로 봉합하고, 1주 후 발사하였다. 술 후 2주, 8주에 각 군의 동물을 희생하여 두개골 적출하였다.

3. 골조직 재생유도 능력 평가

1) 조직학적 관찰

절제한 조직을 10% 중성 포르말린 용액으로 24시간

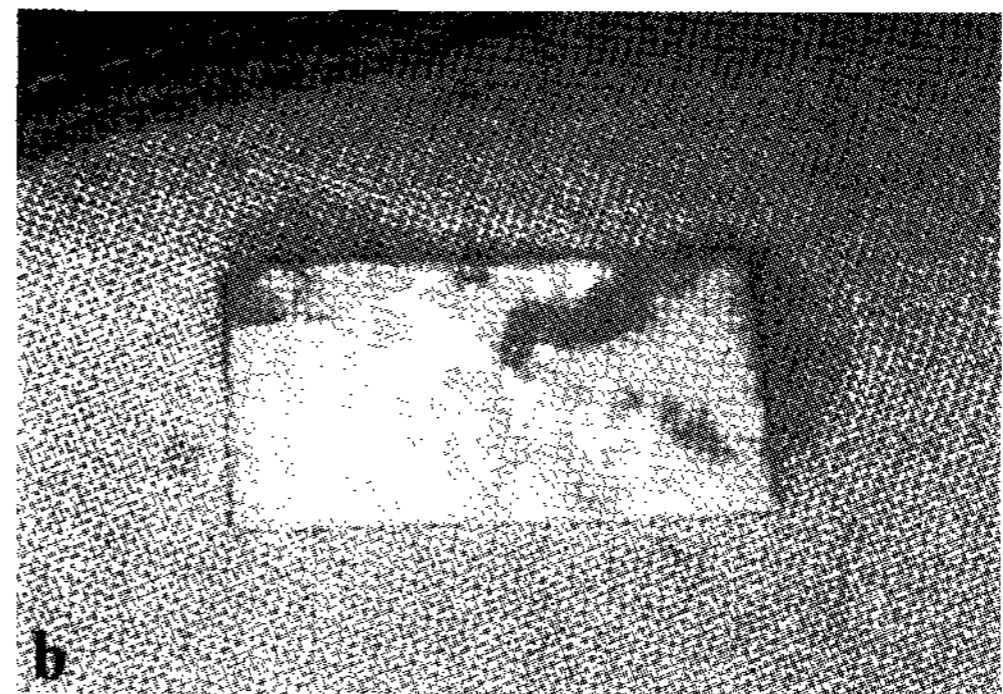
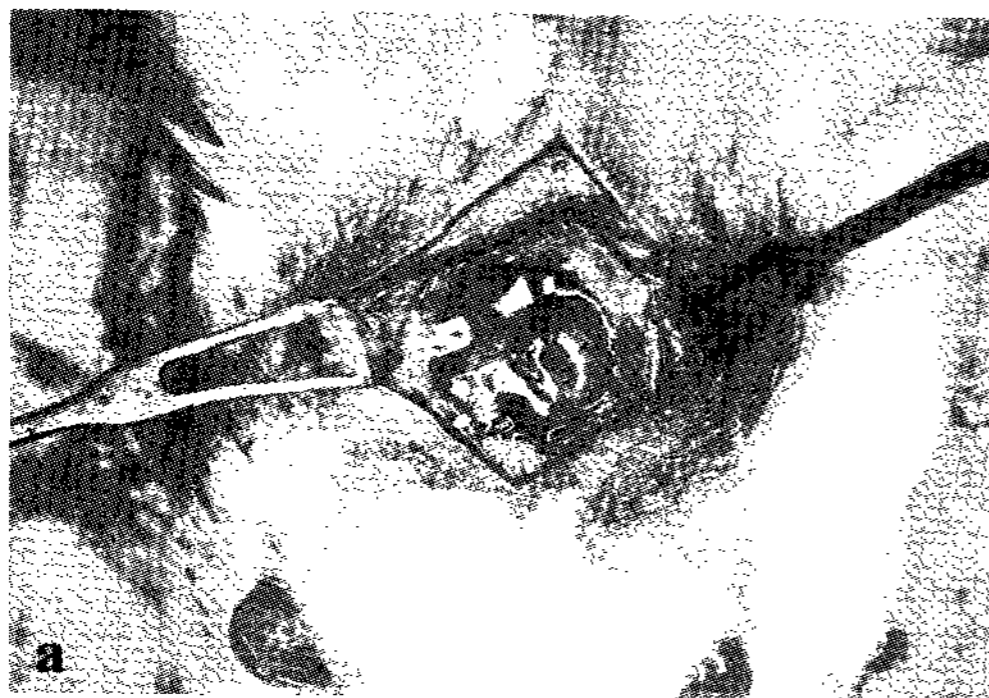

Figure 1. 두개골 결손부 형성 및 외과적 처리

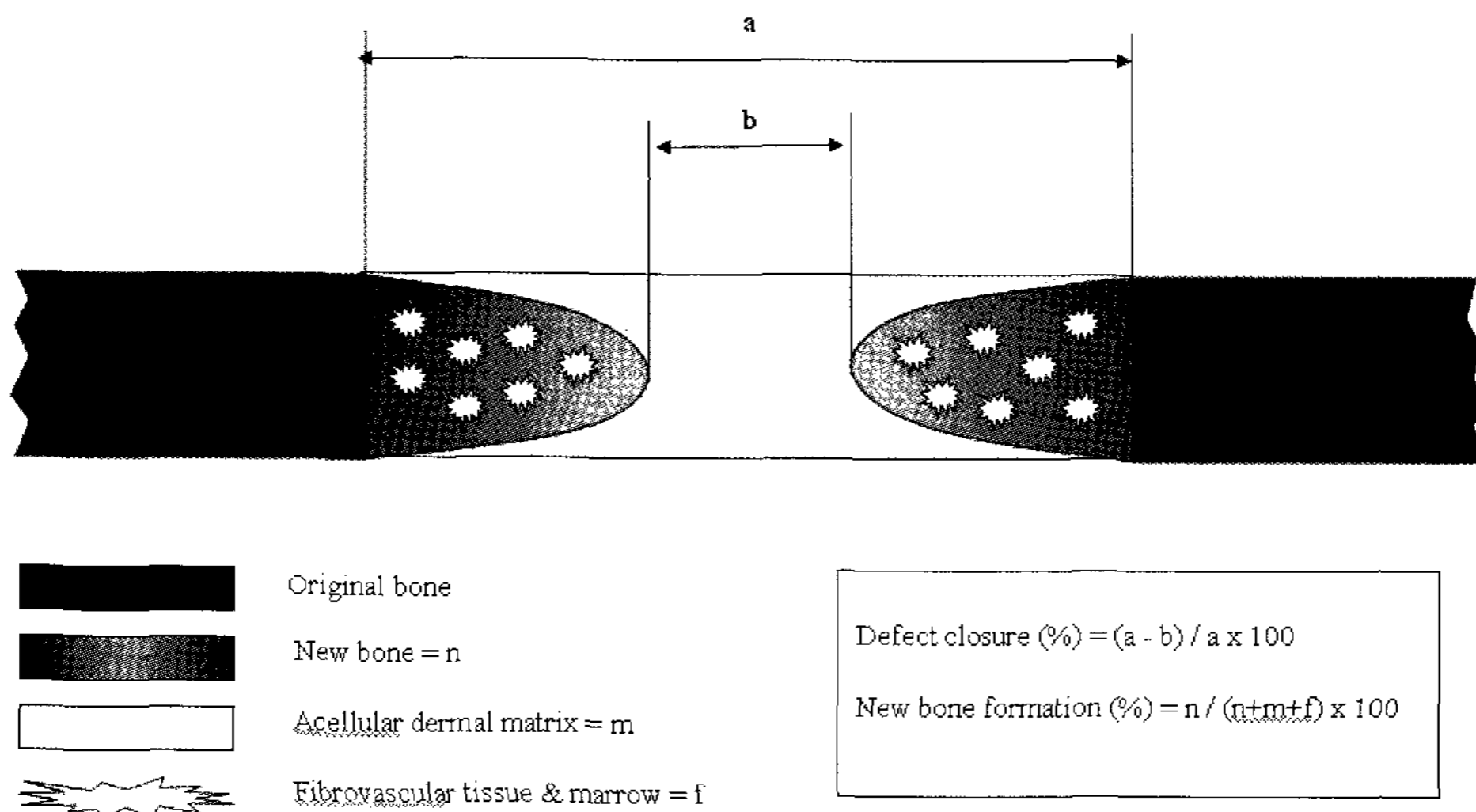


Figure 2. Schematic drawing showing the histomorphometric analysis of the calvarial osteotomy defect.

III. 결과

1. 육안적 관찰

치유 양상은 일반적으로 특이점 없이 각 구간 유사하게 진행되었다. 이식 부위의 노출이나 염증소견, 그리고 수술 부위의 다른 합병증은 나타나지 않았다.

2. 조직학적 관찰

1) 음성대조군

① 2주 소견

결손부는 얇고 성긴 불규칙한 섬유성 결합조직으로 채워져 있으며, 출혈 및 육아조직이 관찰된다. 신생골은 주로 결손부 변연과 하방 경막 주위에 국한되어 삼각형 형태로 형성되어 있었으며, 조골세포에 의해 둘러싸여 있고 주위로 염증세포가 관찰되었다. 연조직 치유와 신생골의 형성이 계속 진행중임을 알 수 있었다. 결손부의 중앙은 상방조직의 압력에 의해 와해되어 있는 양상을 나타내고 있다(Figure 3).

② 8주 소견

신생골 주위로 비교적 잘 정돈된 균일한 밀도의 결합조직이 관찰되고 있으나, 여전히 결손부 중앙에는 성긴 결합조직이 관찰된다. 신생골은 골막과 인접한 부위는 성숙한 양상을 보이고 있으나 경막과 인접한 부위는 넓은 골수강을 보이는 미성숙한 양상을 나

고정한 후 5% nitric acid로 3~7일간 탈회하고 통법에 따라 계열 알코올로 탈수한 다음 파라핀에 포매한다. 7 μ m 두께로 80 μ m 간격으로 두고 연속적인 관찰면 절단하여 4개의 박편을 제작하였으며, 각 시편의 중앙 부위를 절단하였다. Hematoxylin-Eosin(H-E) 염색을 하여 광학 현미경(Olympus BX50, Olympus Optical Co., Tokyo, Japan)으로 관찰하였다.

2) 조직 계측학적 관찰

조직 표본상을 10배와 100배 배율로 확대하여 컴퓨터 모니터상에 재현하고, Image Pro plus[®]를 이용하여 두개골 결손부에서 채취한 절편의 신생골량(%)과 결손부 폐쇄(%)를 측정하였다. 디지털화 장치(digitizer)를 이용하여 결손면적 대 신생골 면적을 측정한 후 신생골 형성비율을 산출하였고, 결손부 경계에서 신생골 경계까지의 거리(mm)를 측정하여 총 결손부 길이에 대한 비율을 산출하였다. 이 값을 평균내어 각 기간과 구간 비교를 하였다(Figure 2).

3) 통계학적 분석

신생골 형성 비율과 결손부 폐쇄에 대해 two-way ANOVA를 사용하여 군과 시간 두 변수간의 교호작용이 없음을 확인하였다. 시기별로 구간 비교를 위해 ANOVA와 post hoc t-test를 시행하였고, 각 군의 시간에 따른 비교를 위해서는 paired t-test를 사용하였다($P < 0.05$).

화살표 : 결손부의 변연




Figure 3. Control 2 weeks (HE \times 10).



Figure 4. Control 8 weeks (HE \times 10).

타내고 있다. 신생골 말단에서는 조골세포들이 줄지어 있으나 골성조직은 관찰되지 않는다(Figure 4).

2) 양성대조군(ADM군)

① 2주 소견

결손 부위는 ADM으로 대부분 채워져 있으며, ADM층은 교원섬유와 탄력섬유로 구성되어 있다. ADM으로부터 세포성분을 제거하며 생긴 공간으로 주변의 섬유아세포들이 이주하여 그 공간을 차지하고 있으며, 미량의 신생골이 결손 변연부 및 중앙부에서 관찰되며 결손 부위에 염증세포의 침윤은 보이지 않았다. 신생골의 주변에서는 조골세포들이 관찰되며, 신생혈관화 과정도 관찰된다(Figure 5, 6).

② 8주 소견

결손 부위의 ADM 내로 주변 섬유아세포들이 이주하면서 주위 결합조직과의 혼재가 상당량 진행된 것

으로 보이며, 어느 정도 수축도 이루어진 것으로 보인다. 신생골 형성은 2주에 비해 증가된 양상을 띄고 있으며, 계속해서 골형성이 진행중임을 관찰할 수 있었다. ADM의 하방에서 뿐만 아니라 ADM 내에서도 신생골의 형성이 진행된 것이 관찰된다(Figure 7, 8).

3) 실험군(rhBMP-2/ADM군)

① 2주 소견

결손 부위는 대부분 ADM으로 채워져 있으며, ADM은 다량의 교원섬유와 탄력섬유로 이루어져 있다. 또한 ADM 내 교원섬유는 ADM군과 비교하여 보다 치밀한 양상을 띄고 있다. ADM군과 마찬가지로 주변의 섬유아세포들이 이주하여 세포성분을 제거하고 남아있던 공간을 채우고 있으며, ADM 하방을 중심으로 결손부 변연과 중앙에서 신생골 형성이 관찰된다. 그 주위로는 많은 혈관증식과 조골세포들이 관찰된다. 대조군에 비해 신생골의 형성량은 증가된

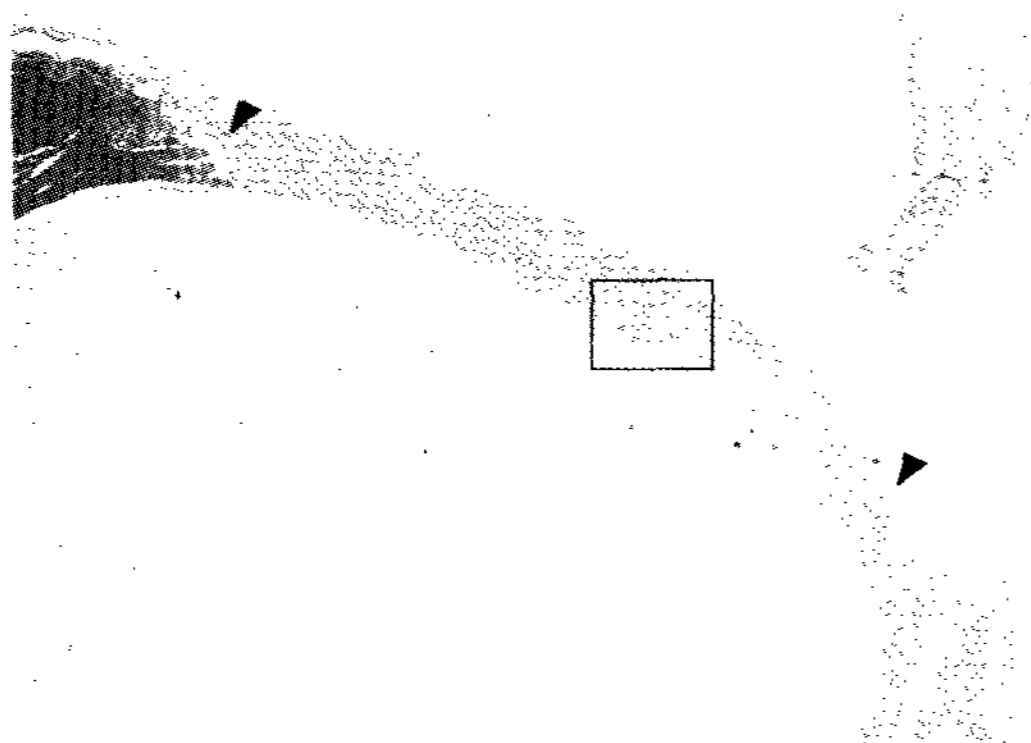


Figure 5. ADM 2 weeks(HE × 10).

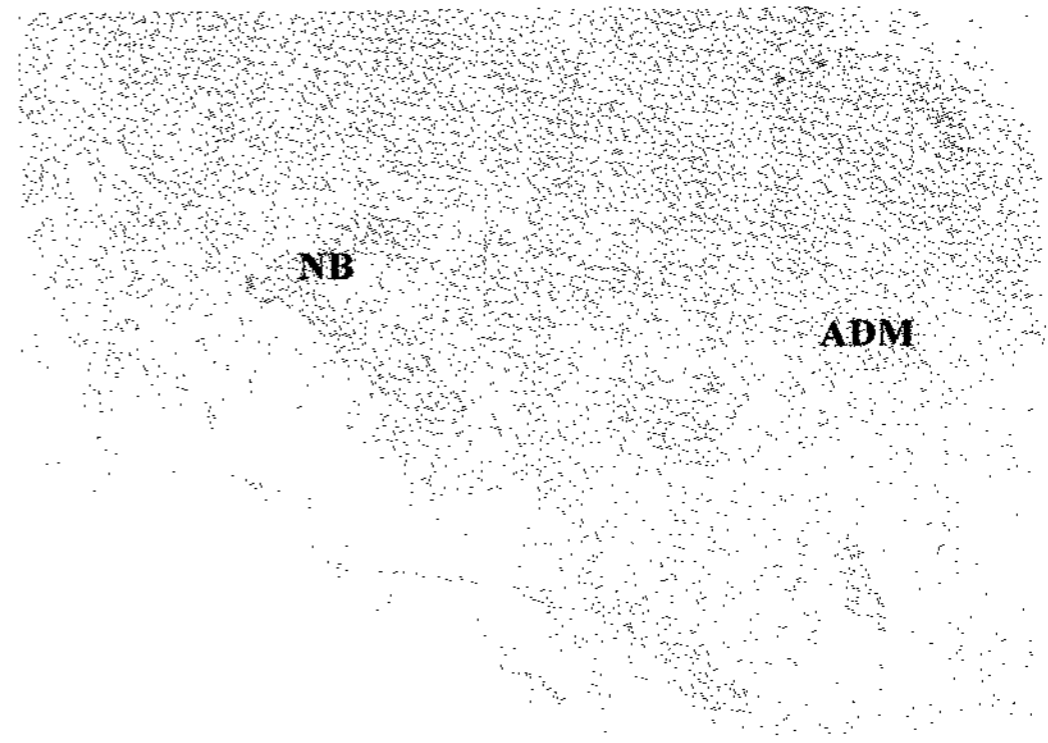


Figure 6. ADM 2 weeks(HE × 100)

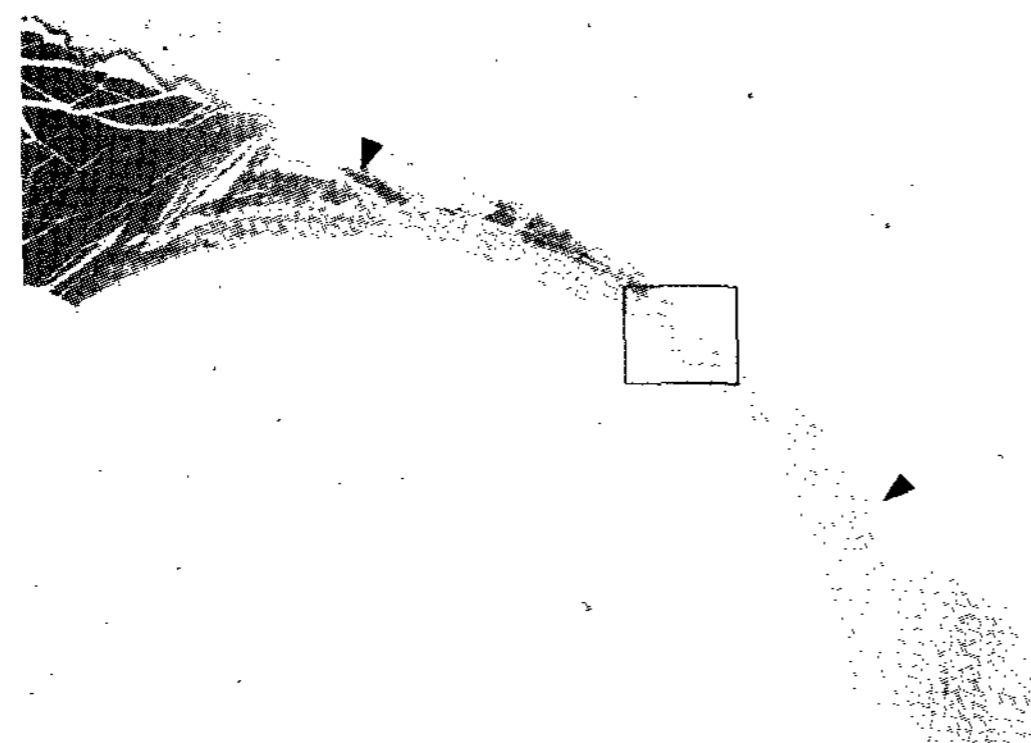


Figure 7. ADM 8 weeks(HE × 10).

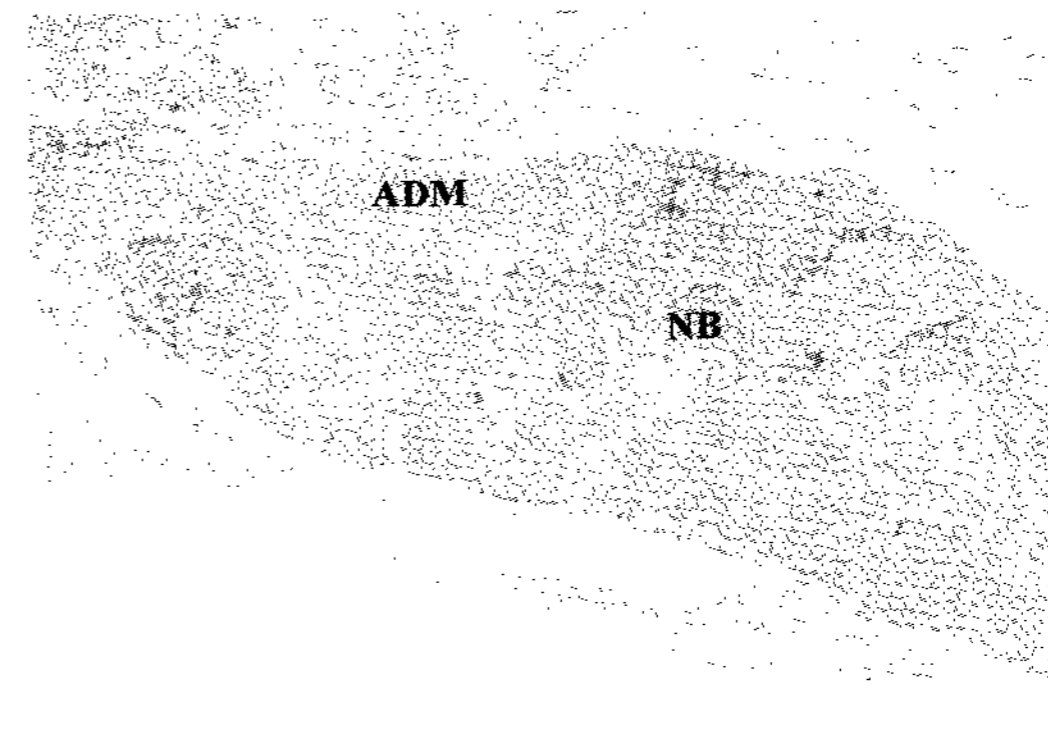


Figure 8. ADM 8 weeks(HE × 100).

양상을 띄고 있으며, ADM 하방 뿐만 아니라 ADM 상방과 골막 사이에서도 신생골이 관찰된다. 결손 부위에서 염증세포의 침윤은 보이지 않는다(Figure 9, 10).

② 8주 소견

결손부를 채우고 있던 ADM은 상당량 주위 조직과 혼재되고 수축되어 있으며, ADM 부위에서는 탄력섬유와 매우 치밀한 교원섬유 다발층이 관찰된다. ADM의 하방 및 상방에는 많은 양의 신생골이 관찰되며, 대조군과 비교하여 결손부의 변연으로부터 더 먼곳까지 골형성이 이루어져 있다. 결손부 변연에서는 골 성숙과 골 개조가 이루어지면서 기존골과 혼재되는 양상을 보이고 있으며, 변연 말단부에서는 골수강이 큰 신생골과 골성조직이 층을 이루며, 골형성이 계속 진행되는 모습이 관찰된다(Figure 11, 12).

3. 조직계측학적 관찰

1) 두개골 결손부의 폐쇄량(Defect Closure, %)




Figure 9. rhBMP-2/ADM 2 weeks(HE × 10)

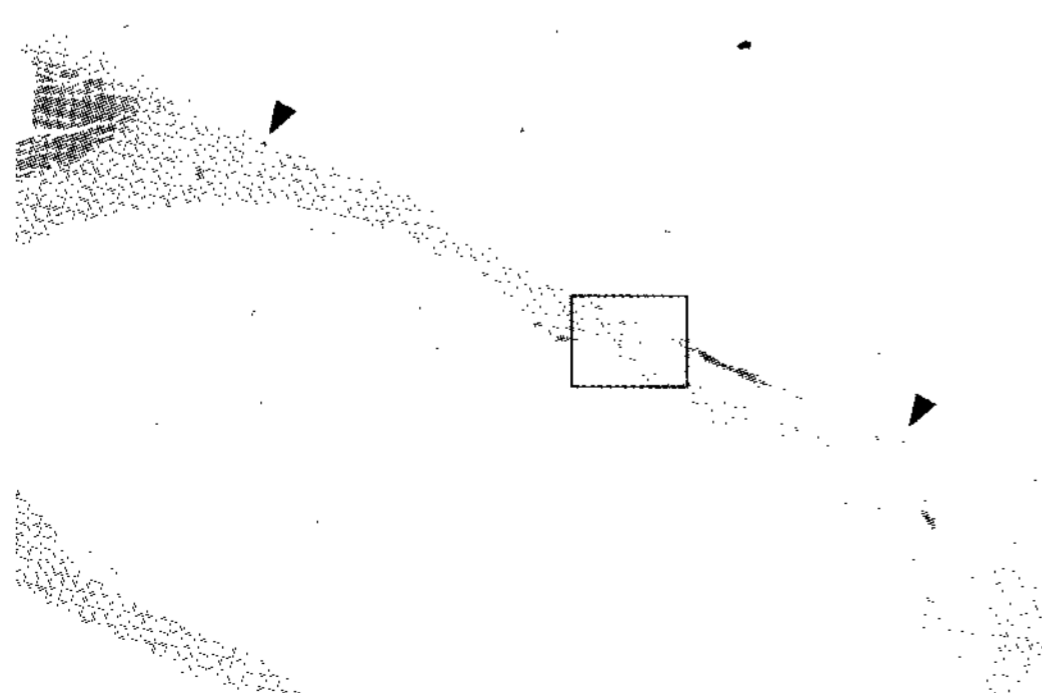


Figure 11. rhBMP-2/ADM 8 weeks(HE × 10)

두개골 결손부의 폐쇄량은 각 군에서 2주와 8주에 각각 음성대조군은 $12.0 \pm 3.9\%$, $13.5 \pm 4.6\%$, ADM 군에서 $26.1 \pm 7.0\%$, $42.8 \pm 18.0\%$, rhBMP-2/ADM 군에서 $53.7 \pm 9.6\%$, $67.4 \pm 15.5\%$ 로 나타났다.

2주와 8주를 비교하였을 때 ADM군, rhBMP-2/ADM군 모두에서 통계학적으로 유의한 차이($P < 0.05$)를 나타내었다. 대조군과 실험군을 비교하였을 때에도 2주와 8주 ADM군, rhBMP-2/ADM군 모두에서 통계학적으로 유의할 만한 차이($P < 0.05$)를 나타내었고, ADM군과 rhBMP-2/ADM군을 비교하였을 때에도 2주, 8주 모두에서 통계학적으로 유의한 차이($P < 0.05$)를 나타냈다(Table 1).

2) 두개골 결손부의 신생골 형성량

(New bone formation, %)

두개골 결손부의 신생골 형성량은 각 군에서 2주와 8주에 각각 음성대조군은 $4.8 \pm 0.7\%$, $8.2 \pm 1.4\%$, ADM군에서 $10.5 \pm 4.5\%$, $29.1 \pm 11.4\%$, rhBMP-2/




Figure 10. rhBMP-2/ADM 2 weeks(HE × 100)

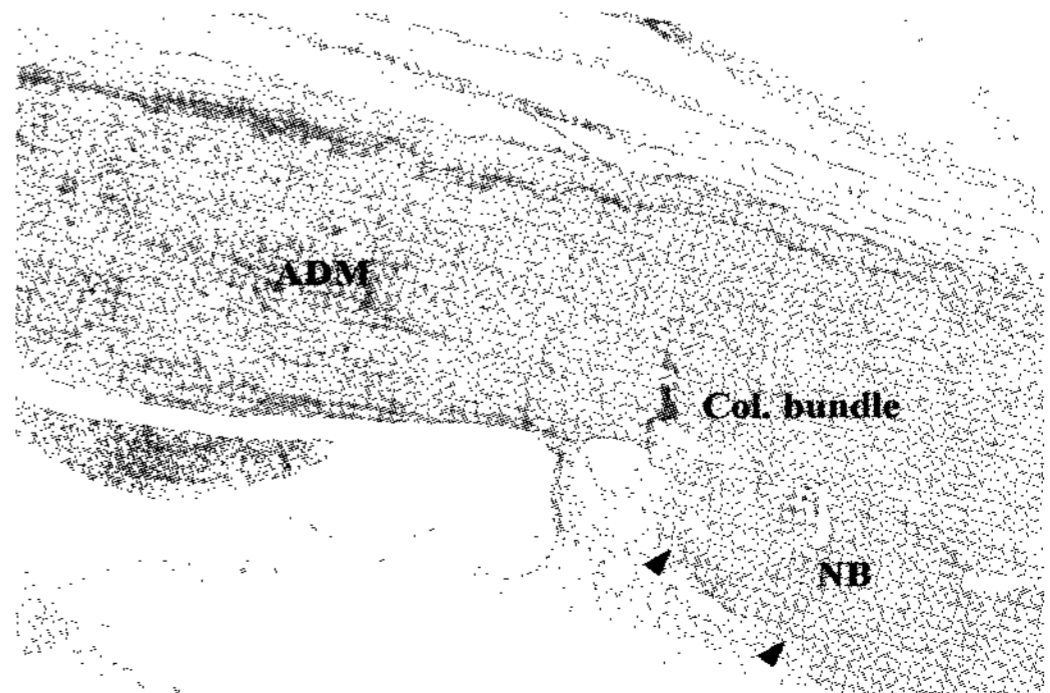


Figure 12. rhBMP-2/ADM 8 weeks(HE × 100)

Table 1. Defect closure (group means \pm SD; n=10, %)

	2 weeks	8 weeks
control	12.0 \pm 3.9	13.5 \pm 4.6
ADM	26.1 \pm 7.0 ^{II}	42.8 \pm 18.0 ^{*II}
rhBMP-2/ADM	53.7 \pm 9.6 ^{II†}	67.4 \pm 15.5 ^{*II†}

*: Statistically significant difference compared to 2 weeks(P<0.05)

II: Statistically significant difference compared to the control group(P<0.05)

†: Statistically significant difference compared to the ADM group(P<0.05)

Table 2. New bone formation (group means \pm SD; n=10, %)

	2 weeks	8 weeks
control	4.8 \pm 0.7	8.2 \pm 1.4 [*]
ADM	10.5 \pm 4.5	29.1 \pm 11.4 ^{*II}
rhBMP-2/ADM	16.6 \pm 7.7 ^{II†}	42.5 \pm 14.6 ^{*II†}

*: Statistically significant difference compared to 2 weeks(P<0.05)

II: Statistically significant difference compared to the control group(P<0.05)

†: Statistically significant difference compared to the ADM group(P<0.05)

ADM군에서 16.6 \pm 7.7%, 42.5 \pm 14.6%로 나타났다.

2주와 8주를 비교하였을 때, 모든 군에서 통계학적으로 유의한 차이(P<0.05)를 나타내었다.

대조군과 실험군을 비교하였을 때는 8주에서 ADM군, rhBMP-2/ADM군이 모두 대조군에 비해 통계학적으로 유의할 만한 차이(P<0.05)를 보였으나, 2주에서는 rhBMP-2/ADM군만이 대조군과 유의한 차이(P<0.05)를 나타내었다. ADM군과 rhBMP-2/ADM군을 비교하였을 때는 2주와 8주 모두에서 통계학적으로 유의한 차이(P<0.05)를 나타냈다(Table 2).

IV. 고안

본 연구에서 사용한 백서 두개골 결손부 모델은 다른 동물실험 모델과 비교하여 접근성, 재현성이 좋고 간편하므로 골재생 물질을 연구하는데 효과적이며 편리한 모델로 알려져 있다. 미성숙한 개체는 성숙한 개체에 비해 치유능력이 우수하므로 250~300g의 성체를 사용하였으며, 암컷의 경우 호르몬의 변화나 임신 등에 의해 결과에 영향을 끼칠 수 있어 수컷만을 사용하였다^{15-17,19,20,35,36}. 이 모델에서 사용한 8mm의

원형결손은 쥐의 임계크기 결손(Critical size defect, CSD)으로, 이는 아무런 처치를 하지 않으면 10% 이하의 골재생을 이루는 가장 작은 크기의 결손을 일컫는다^{35,36}. 대부분의 동물은 CSD가 연령에 따라 작아지는데 쥐의 경우는 상대적으로 일정하다. 또한 결손부를 형성하고 골을 제거하면 경뇌막이 노출되는데, 이는 골재생에 중요한 역할을 하므로 실험시 주의해야 한다.

rh-BMPs는 수용성 물질이므로 적용 부위에 적절히 전달되지 않으면 그 효과가 감소되며²⁰, rh-BMPs의 효과를 극대화하기 위해서는 적절한 양과 농도, 적용시간 등이 중요하다고 하였다³⁷. 그러므로, rh-BMPs를 효과적으로 전달하며 전달되는 동안 유지될 수 있는 적절한 전달체의 사용은 필수적이라고 할 수 있다^{4,11,15,20}. 앞서 기술한 바와 같이 이상적인 전달체를 찾기 위한 다양한 노력들¹²⁻²³이 계속되고 있으나, 현재까지 이에 대해 명확히 규명된 바는 없다.

Acellular dermal matrix(ADM)는 인체의 피부조직 중 세포성 면역반응의 항원 대상인 표피층과 진피내 세포들을 제거한 후 급속 동결 처리하여 진피층의 3차원 구조를 그대로 유지시킨 것으로, 일련의

탈면역 과정을 거쳐 제품화되기 때문에 현재 다양한 분야에서 안전하게 사용되고 있다²⁴⁻²⁶⁾. 또한 무세포성 기질이 구조적으로 잘 유지되므로 수여부의 조직에 의한 염증반응이 나타나지 않고, 수여부의 세포가 이식편쪽으로 신생혈관을 형성하며 조직이 결합되는 것이 확인되었다³⁸⁻⁴⁰⁾. 다양한 연구들을 통해 ADM은 반흔을 남기는 육아과정이 아닌 세포의 재분화와 재문합 과정을 통해 치유되는 무세포성의 면역반응이 나타나지 않는 scaffold임이 밝혀졌다³⁰⁾. 치과영역에서도 여러 치료에 ADM을 사용해 왔으며, 심미적으로나 기능적으로 자가 결합조직을 대체할 수 있는 훌륭한 결과들을 보고하고 있다²⁷⁻³⁴⁾. 최근 Novaes 등은 흥미로운 보고를 하였는데, Guided Bone Regeneration(GBR)을 위한 차단막으로 ADM을 사용하여 만족할 만한 결과를 얻었으며, ADM의 차단막으로서의 가능성을 제시하였다³⁴⁾. 더불어 2002년 Tal 등³⁰⁾도 ADM은 치근 피개를 위한 이식편으로서의 역할 뿐만 아니라 치주조직 재생을 증진시키는 차단막으로서의 역할도 수행한다는 보고를 하였다.

조직학적 관찰 결과, 대조군은 앞선 연구들^{15-17,19,20)}과 크게 다르지 않았고 8주가 되어도 신생골의 형성은 극히 제한적이었다. 이에 반해 ADM군은 2주 소견에서 보면, 결손부를 ADM이 채우고 있기 때문에 대조군과 비교하여 이렇다할 차이를 보이지 않으나, 8주가 되면 결손부를 채우고 있던 조직이 수여부의 조직과 혼화를 이루며 수축이 일어나기 때문에 신생골의 형성이 좀더 활발히 진행되는 것이 관찰된다. 또한 ADM 내에서도 신생골 형성이 보다 뚜렷이 관찰되었다. ADM은 2주 소견시 수여부의 결합조직과 혼재되어 나타나나 아직까지는 그 경계를 관찰할 수 있었고, 8주가 되면 수여부의 조직과 혼화가 상당부분 이루어져 경계가 모호해지게 된다. 2주나 8주 소견 모두에서 염증세포의 침윤은 관찰할 수 없었으며, 고배율로 관찰하면 수여부 세포들의 이식편내로의 이주 및 신생혈관화 과정이 관찰된다. ADM에 rhBMP-2를 적용하여 사용한 군에서도 2주 소견에서는 ADM이 결손부를 채우고 있기 때문에 신

생골 형성이 제한적으로 이루어졌다. 그러나 대조군이나 ADM군과 비교하여서는 그 양이 유의할 만하게 많으며($P < 0.05$, Table 2), 좁은 공간에서도 조골세포의 이주는 활발히 이루어져 신생골에 의한 결손부의 폐쇄 (Defect closure)는 상당부분 일어난 것을 알 수 있었다(Table 1). 또한 ADM 내에서도 미량의 신생골 형성이 관찰된다. 8주 소견에서 보면, ADM군과 마찬가지로 ADM이 수여부의 조직과 혼화를 이루며 수축이 되기 때문에 신생골의 형성이 보다 활발히 이루어짐을 관찰할 수 있었고, ADM 내에서도 신생골의 형성이 상당량 관찰되었다.

1995년 Wainwright³⁸⁾와 Livesey 등⁴⁰⁾은 화상환자에게 ADM을 이식하였을 때 특별한 거부반응 없이 수여부에 생착되었으며, 조직학적으로 관찰하였을 때 주위 섬유아세포들이 ADM 내로 침윤하고 신생혈관화 과정이 동반되어 수여부의 조직과 혼화를 이룬다고 보고하였다. 또한 이식하기 전 ADM을 전자현미경 상으로 관찰하였을 때, 기저막이 완전히 유지되고 교원섬유 다발이 정상적으로 보이며 세포성분을 제거하고 남은 공간이 관찰됨을 보고하였다. 따라서 ADM은 수여부의 세포들이 이주하여 조직 재생을 도모할 수 있게 하는 scaffold 역할을 수행한다는 결론을 내렸다. 2002년 Wei 등²⁹⁾은 각화치은 증대를 목적으로 자가조직과 ADM을 사용한 후 조직학적으로 치유양상을 비교 관찰한 결과, ADM은 자가조직과 달리 무세포성 섬유 결합조직 구조로, 주위 세포들이 이주하는 scaffold임을 보고하였다.

이번 연구 결과, ADM을 적용한 군에서는 ADM 내에서도 신생골 형성을 관찰할 수 있었는데, 2주에서 신생골이 생기기 시작하여 8주에서는 보다 많은 신생골 형성을 보였다. 또한 형성된 신생골 주위로 조골세포들이 관찰되었으며, 신생골 형성은 rhBMP-2를 함께 적용한 군에서 보다 두드러지게 나타났다. 이와 더불어 ADM 내에는 이주한 섬유아세포들과 치밀한 교원섬유 다발층이 관찰되었는데, 8주가 되면 보다 치밀한 교원섬유 다발층이 나타난다. 이러한 결과들로 미루어볼 때 ADM은 주위 조골세포와 섬유아세포들이 이주하는 scaffold이며, 이를 통해

ADM 내에서도 골재생이 일어날 수 있었던 것으로 보인다. 또한 rhBMP-2가 동반 적용될 경우, 이에 영향을 받은 수여부의 세포들이 ADM 내로 이주하기 때문에 골재생 효과는 보다 두드러지게 나타났으며, ADM 자체가 rhBMP-2를 함유할 수 있는 공간도 갖고 있기 때문에 전달체로서의 가능성도 지니고 있음을 보여준다. 그러나, 이를 좀 더 명확히 이해하고 설명할 수 있는 연구가 필요할 것으로 보인다.

이상의 결과들을 통해 ADM은 차단막으로서 활용될 만한 충분한 가능성이 있으며, 전달체로서의 가능성 또한 지니고 있음을 알 수 있었다. 노출에 대한 염려가 필요없고 염증반응이 없으며, 주위 조직과 잘 혼화되어 생착되기 때문에 생체 친화적이라 할 수 있고 부작용의 가능성 또한 적다 하겠다. 또한 본 연구에서 밝혀진 바와 같이 전달체로서의 기능까지 고려한다면 다양한 영역에서 여러 용도로 활용할 수 있는 가능성을 지닌 재료로 판단된다. 기존의 치주 성형 영역에서 뿐만 아니라 발치 후 즉시 임플란트와 GBR이 병행되는 경우나 광범위한 골이식과 수직적 골결손 회복시 필요한 연조직과 차단막으로서의 역할, 그리고 머지 않아 치과 영역에서도 사용될 rhBMPs의 전달체로서의 역할 등 앞으로 ADM의 충분한 역할이 기대되는 바이다.

V. 결론

이번 연구의 결과, 다음과 같은 결론을 도출해낼 수 있었다.

1. ADM을 두개부 결손부에 사용시 염증반응은 육안적으로나 조직학적으로 관찰할 수 없었다. 또한 ADM은 8주 경과시 주위 조직과 연속성을 이루며 혼화되는 것이 관찰되었다.
2. 결손부를 채우고 있던 ADM은 시간이 경과함에 따라 수축되며 주위 섬유아세포와 조골세포들이 ADM 내로 이주하면서 신생골 형성이 이루어지는 것이 관찰되었다.
3. 조직계측학적 관찰 결과, 결손부의 폐쇄과 신

생골 형성은 ADM군과 rhBMP-2/ADM군 모두 대조군에 비해 유의성있게 증가하였으며, 2주와 8주 사이에도 유의성있는 차이를 보였다. 또한 ADM군과 rhBMP-2/ADM군을 비교하였을 때에도 유의성있는 차이를 나타냈다($P < 0.05$).

이상의 결과들을 통해 ADM은 rhBMPs의 전달체로 사용할 수 있으며, 골 재생을 위한 차단막으로 사용될 가능성이 있다고 하겠다.

VI. 참고문헌

1. Urist MR. Bone formation by autoinduction. *Science* 1965;150:893-899.
2. Wozney JM, Rosen V, Celeste AJ, et al. Novel regulators of bone formation: Molecular clones and activities. *Science* 1988; 242:1528-1534.
3. Celeste AJ, Iannazzi JA, Taylor RC, et al. Identification of transforming growth factor-family members present in bone-inductive protein purified from bovine bone. *Proc Natl Acad Sci U S A* 1990;87:9843-7.
4. Wikesjo UM, Guglielmoni P, Promsudthi A, et al. Periodontal repair in dogs: effect of rhBMP-2 concentration on regeneration of alveolar bone and periodontal attachment. *J Clin Periodontol* 1999;26:392-40.
5. Kim CS, Choi SH, Choi BK, et al. The effect of recombinant human bone morphogenetic protein-4 on the osteoblastic differentiation of mouse calvarial cells affected by *Porphyromonas gingivalis*. *J Periodontol* 2002;73:1126-1132.
6. Kingsley DM, Bland AE, Grubber JM, et al. The mouse short ear skeletal morphogenesis locus is associated with defects in a bone morphogenetic member of the TGF superfamily. *Cell* 1992;71:399-410.

7. Solloway MJ, Dudley AT, Bikoff EK, et al. Mice lacking BMP-6 function. *Dev Genet* 1998;22:321-3.
8. Jena N, Martin-Seisdedos C, McCue P, et al. BMP7 null mutation in mice: Developmental defects in skeleton, kidney, and eye. *Exp Cell Res* 1997;230.
9. Sampath TK, Maliakal JC, Hauschka PV, et al. Recombinant human osteogenic protein-1 (hOP-1) induces new bone formation in vivo with a specific activity comparable with natural bovine osteogenic protein and stimulates osteoblast proliferation and differentiation in vitro. *J Biol Chem* 1992;267:20352-62.
10. Wang EA, Rosen V, D'Alessandro JS, et al. Recombinant human bone morphogenetic protein induces bone formation. *Proc Natl Acad Sci U S A* 1990;87:2220-4.
11. Aldinger G, Herr G, Kusserwetter W, et al. Bone morphogenetic protein: a review. *Int Orthop* 1991;15:169-177
12. Yasco AW, Lane JM, Fellingner EJ. The healing of segmental bone defects, induced by recombinant human bone morphogenetic protein (rhBMP-2). *J Bone Joint Surg* 1992;74-A:659-671.
13. Barboza EP, Duarte ME, Geolas L, et al. Ridge augmentation following implantation of recombinant human bone morphogenetic protein-2 in the dog. *J Periodontol* 2000;71:488-496.
14. Choi SH, Kim CK, Cho KS, et al. Effect of recombinant human bone morphogenetic protein-2/absorbable collagen sponge (rhBMP-2/ACS) on healing in 3-wall intrabony defects in dogs. *J Periodontol* 2002;73:63-72.
15. Ahn SH, Kim CS, Suk HJ, et al. Effect of Recombinant Human Bone Morphogenetic Protein-4 with Carriers in Rat Calvarial Defects. *J Periodontol* 2003;74:787-797.
16. Pang EK, Im SU, Kim CS, et al. Effect of recombinant human bone morphogenetic protein-4 dose on bone formation in rat calvarial defects. *J Periodontol* 2004;75:1364-1370.
17. Hyun SJ, Choi SH, Chai JK et al. The effect of recombinant human bone morphogenetic protein-2, 4 and 7 on bone formation in rat calvarial defects. *J Periodontol* 2005;76:1-8.
18. Kawamura M and Urist MR. Human fibrin is a physiologic delivery system for bone morphogenetic protein. *Clin Orthop Rel Res* 1988;235:302-310.
19. Han DK, Kim CS, Cho KS. Effect of a Fibrin-fibronectin sealing system as a carrier for recombinant human bone morphogenetic protein-4 on bone formation in rat calvarial defects. *J Periodontol* 2005 accepted for publication.
20. Hong SJ, Kim CS, Jung UW, et al. Fibrin-Fibronectin Sealing System in Combination with -Tricalcium Phosphate as a Carrier for Recombinant Human Bone Morphogenetic Protein-2: Effects on Bone Formation in Rat Calvarial Defects *Biomaterials* 2005 accepted for publication.
21. Miki T, Imai Y. Osteoinductive potential of freeze-derived, biodegradable, poly(glycolic acid-co-lactic acid) disks incorporated with bone morphogenetic protein in skull defects in rats. *J Oral Maxillofac Surg* 1996;25:402-426.
22. Urist MR, Lietze A, Dawson E. Beta-tricalcium phosphate delivery system for bone morphogenetic protein. *Clin Orthop* 1984;187:277-280.

23. Kim CS, Kim JI, Kim J, et al. Ectopic bone formation associated with recombinant human bone morphogenetic protein-2 using absorbable collagen sponge and beta tricalcium phosphate as carriers. *Biomaterials* 2004;19:1-7.
24. Achauer BM, VanderKam VM, Celikoz B, Jacobson DG. Augmentation of facial soft tissue defects with Alloderm dermal graft. *Ann Plast Surg* 1998;41:503-507.
25. Rubin PA, Fay AM, Remulla HD, Maus M. Ophthalmic plastic applications of acellular dermal allografts. *Ophthalmology* 1999;160:2091-2097.
26. McFeely WJ, Bojrab DI, Kartush JM. Tympanic membrane perforation using Alloderm. *Otolaryngol Head Neck Surg* 2000;123:17-21.
27. Shulman J. Clinical evaluation of an acellular dermal allograft for increasing the zone of attached gingiva. *Pract Periodontics Aesthet Dent*. 1996 Mar;8(2):201-8.
28. Callan DP, Silverstein LH. Use of acellular dermal matrix for increasing keratinized tissue around teeth and implants. *Pract Periodontics Aesthet Dent* 1998;10:731-734.
29. Wei PC, Laurell L, Lingen MW, Geivelis M. Acellular dermal matrix allografts to achieve increased attached gingiva. Part 2. A histological comparative study. *J Periodontol* 2002 Mar;73(3):257-65.
30. Tal H, Moses O, Zohar R, Meir H, Nemcovsky C. Root coverage of advanced gingival recession: a comparative study between acellular dermal matrix allograft and subepithelial connective tissue grafts. *J Periodontol* 2002 Dec;73(12):1405-11.
31. Harris RJ. A short-term and long-term comparison of root coverage with an acellular dermal matrix and a subepithelial graft. *J Periodontol*. 2004 May;75(5):734-43.
32. Harris RJ. Soft tissue ridge augmentation with an acellular dermal matrix. *Int J Periodontics Restorative Dent*. 2003 Feb;23(1):87-92.
33. Luczyszyn SM, Papalexiou V, Novaes AB Jr, et al. Acellular dermal matrix and hydroxyapatite in prevention of ridge deformities after tooth extraction. *Implant Dent*. 2005 Jun;14(2):176-84.
34. Novaes AB Jr, Souza SL. Acellular dermal matrix graft as a membrane for guided bone regeneration: a case report. *Implant Dent*. 2001;10(3):192-6.
35. Takagi K, Urist MR. The reaction of the dura to bone morphogenetic protein (BMP) in repair of skull defect. *Ann Surg* 1982;196:100-109.
36. Schmitz JP, Hollinger JO. The critical size defect as an experimental model for craniomandibulofacial nonunion. *Clin Orthop* 1986;205: 299-308.
37. King GN, Cochran DL. Factors that modulate the effect of bone morphogenetic protein-induced periodontal regeneration; a critical review. *J Periodontol* 2002;73:925-936.
38. Wainwright DJ. Use of an acellular allograft dermal matrix (AlloDerm) in the management of fullthickness burns. *Burns*. 1995 Jun;21(4):243-8.
39. Wainwright D, Madden M, Luteman A, et al. Clinical evaluation of an acellular allograft dermal matrix in full thickness burns. *J Burn Care Rehabil* 1996;17:124-126.
40. Livesey S, Herndon D, Hollyoak M, Atkinson Y, Nag A. Transplanted acellular allograft dermal matrix. *Transplantation* 1995;60:1-9.

Effects of Recombinant Human Bone Morphogenetic Protein-2 loaded Acellular Dermal Matrix on Bone Formation

Dae-Seok Song, Tae-Gyun Kim, Ui-Won Jung, Seong-Ho Choi, Kyoo-Sung Cho, Jung-Kiu Chai, Chong-Kwan Kim, Chang-Sung Kim

Department of periodontology, Research institute for periodontal Regeneration,
College of Dentistry, Yonsei University

Introduction : The purpose of this study was to evaluate the possibility of the acellular dermal matrix (ADM) as a barrier membrane for bone regeneration, and to evaluate the osteogenic effect of ADM as a carrier system for rhBMP-2 in the rat calvarial defect model.

Materials and Methods : An 8-mm, calvarial, critical-size osteotomy defect was created in each of 60 male Spraque-Dawley rats (weight 250~300g). Three groups of 20 animals, each received either rhBMP-2 (0.025mg/ml) in an ADM carrier, ADM only, or negative surgical control. And each group was divided into 2- and 8-weeks healing intervals. The groups were evaluated by histologic and histomorphometric parameters (10 animals/group/healing intervals).

Data were expressed as means \pm standard deviations ($m \pm SD$). Comparisons between experimental and control groups were made using two-way ANOVA and post hoc t-test. Comparisons between 2 weeks and 8 weeks were made using paired t-test. The level of statistical difference was defined as $P < 0.05$.

Results : The ADM group and rhBMP-2/ADM group results in enhanced local bone formation in the rat calvarial defect at both 2 and 8 weeks. The amount of defect closure and new bone formation were significantly greater in the rhBMP-2/ADM group relative to ADM group ($P < 0.05$). At 8 weeks, the majority of ADM in the defect was contracted, and integrated with surrounding host tissues. In addition, host cell infiltration and neovascularization of the ADM in the absence of an inflammatory response were observed, and the newly formed bone around ADM showed a continuous remodeling and consolidation.

Conclusion : The results of the present study indicated that ADM may be used as a barrier membrane for bone regeneration and that may be employed as a delivery system for BMPs.