

골연하 결손부에서 조직유도재생술의 장기적 방사선학적 변화 관찰

칙미혜, 박진우, 서조영, 이재목*

경북대학교 치의학전문대학원 치주과학교실

I. 서론

환자의 일생동안 치열의 건강과 편안함을 유지하는 것이 치주치료의 가장 큰 목적이다. 치주조직은 상피조직, 경조직과 연조직의 결합조직으로 구성된다. 치주조직은 다양한 원인에 의해 파괴될 수 있으며, 특히 치주염은 결합조직 기질과 세포 등을 파괴하여 치주인대의 소실, 치조골 흡수, 치아 상실을 야기한다. 치주질환에 의해 치주조직이 파괴되면 상실된 부착기구의 재생이 치주치료의 가장 바람직한 목표가 된다. 재생은 상실되거나 상해를 입은 부위가 재구성됨으로써 구조와 기능이 완전히 수복되는 것이다. 즉, 치주조직에서의 재생은 바로 새로운 백악질, 치주인대, 치조골을 포함하는 치아지지조직의 재건을 의미한다^{1,2)}.

치주질환의 진행을 막고 치료 후 치주낭의 깊이를 감소시키기 위해서는 중등도 치주염 환자인 경우 비외과적 치료에 의해 이루어질 수 있는데 반해, 진행된 치주염의 경우, 특히 골내 결손부와 이개부 병소가 존재하는 경우에는 치주수술이 필요하다. 치간부

골면 노출법, 골이식법, 흡수성 및 비흡수성 차단막을 이용한 조직유도재생술, enamel matrix proteins derivative을 이용한 재생술, 다양한 성장인자의 사용 등이 골내 결손부의 재생을 위해 사용되고 있다. 앞의 술식들은 단독으로, 혹은 병용되어서 골내 결손부의 치유를 촉진시킬 수 있다.

Laurell 등은 골내 결손부에서 치은박리소파술이나 골이식술보다 조직유도재생술에서 임상부착수준의 증가와 bone fill이 유의하게 증가함을 보고하였다³⁾. 치은박리소파술과 골이식술에서 부착수준의 증가가 각각 $1.5 \pm 0.6\text{mm}$, $2.1 \pm 0.5\text{mm}$ 였던 반면, 조직유도재생술에서는 $4.2 \pm 1.3\text{mm}$ 을 보였으며, 골조직 획득 역시 $3.2 \pm 1.1\text{mm}$ 로 치은박리소파술의 $1.1 \pm 0.7\text{mm}$ 및 골이식술의 $2.2 \pm 0.4\text{mm}$ 와 비교하여 유의하게 큰 값을 보였다. 조직유도재생술은 다양한 조직반응을 통해 상실된 치주조직을 재생시키는 술식으로, 판막과 치근면 사이에 차단막을 설치함으로써 치은조직 유래의 세포를 배제하고 치주인대 유래의 세포를 치근면에 선택적으로 유도하여 치주 조직을 재생하는 것이다. 성공적인 재생은 치주탐침을

* 교신저자 : 이재목, 대구광역시 중구 삼덕2가 50번지, 경북대학교 치의학전문대학원 치주과학교실, 700-422
(전자우편 : leejm@knu.ac.kr)

이용한 임상적 평가, 방사선학적 분석, 새로운 골의 직접적인 측정, 그리고 조직학적 방법을 통해 평가될 수 있다. 진정한 치주재생을 평가할 때 조직학적 기준이 중요하지만 치주탐침, 직접적인 골 측정, 골 변화의 방사선학적 측정법이 대부분의 재생치료의 연구평가 시에 이용된다⁴⁾.

임상적 평가는 술 전, 술 후의 치주낭 깊이와 임상적 치은 소견을 비교하는 것으로 Tonetti 등과 Becker 등은 골내 결손부에 조직유도재생술을 시행 시 각각 4.1mm와 4.5mm의 부착조직 획득을 보고하였다^{5,6)}. 탐침기는 치주낭의 깊이와 부착수준, 골수준을 결정하는데 사용한다. 그러나, 조직의 염증 상태에 따라 부착수준의 변화가 없어도 탐침기의 관통 깊이가 달라질 수 있으며, 골연하량의 치료 후 신생골이 치면 가까이 형성되어 탐침기가 관통하지 못할 수 있기 때문에, 치주탐침으로 정확하게 결합조직부착의 치관부 수준을 결정하는 것은 불가능하다^{7,8)}. 탐침 시 일정한 힘을 사용하더라도 이러한 오차는 수정이 불가능하기 때문에, 치료 후 탐침 시 부착 획득이 반드시 결합조직부착의 획득을 의미하는 것은 아니다.

조직학적 평가는 부착의 형태를 결정할 수 있고, 신부착 여부를 확인할 수 있는 유일한 방법이다. Camelo 등은 Bio-Oss와 Bio-Gide를 사용한 증례에서 7.0~7.6mm의 신생 백악질과 4.5~5.3mm의 신생골을 보고한 바 있다⁹⁾. 조직학적 평가를 위해서는 술 전 치주낭저의 정확한 위치가 결정되어야 하는데, 접합 상피의 치관부 위치에 notch를 형성하는 경우에, 이 지점 하방에서 치유가 일어난 경우 신부착에 기여하지 못했다는 증거가 될 수 있다^{10,11)}. 대부분의 경우 신부착의 평가를 위한 적절한 참고점으로 감소된 골수준에 notch를 형성하여 사용하는데, 이러한 notch는 치료 전 치주염에 이환된 치근면을 정확하게 나타내지는 못한다¹²⁾. 치아 및 치주조직을 함유한 조직절편이 필요하므로 임상에서는 적용이 곤란한 단점이 존재한다.

일정기간의 치유 경과 후의 재수술은 치조능의 상태를 처음 수술시의 상태와 비교할 수 있으며, 측정

하기 쉽다. 이 방법은 매우 유용하지만 불필요한 2차 수술이 필요하고, 기존에 존재하던 부착의 유형을 보여주지 못하는 단점이 존재한다. Cortellini 등은 골내 결손부에 조직유도재생술을 시행한 후 재수술과정에서 4.3mm의 골재생을 보고하였으며, Becker 등은 4.2mm의 defect fill과 0.3mm의 치조골정의 흡수를 보고하였다^{13,14)}.

재생치료 후 골내 결손부에서 골조직 재생의 평가는 표준화되고 재현가능한 방법으로 얻어진 방사선 검사로 측정할 수 있다. Tonetti 등은 골내 결손부에 조직유도재생술을 시행 한 후 재수술시의 부착조직 수준과 방사선학적으로 측정된 골조직 측정에 대한 비교에서, 방사선학적 평가는 80% 이상, 부착조직측정에서는 90% 이상의 진단학적 정확성을 보인다고 보고하였으며, 방사선학적 측정은 0.05~1mm 내의 오차범위를 보인다고 하였다^{4,17)}. 방사선학적 측정은 골내 결손부의 실제 골소실 양을 과소평가하는 경향이 있지만, 방사선학적 측정은 비교적 용이하게 시행할 수 있는 방법이며, 치료 전후의 방사선 사진을 분석함으로써 새로운 골형성의 증거를 얻을 수 있다^{15,16)}.

조직유도재생술의 임상적 결과를 보고한 많은 보고에서 다양한 결과들이 보고되고 있다. 이러한 재생술식의 결과는 유지치료의 빈도, 구강위생을 관리하기 위한 환자의 순응도, 흡연, 골결손부의 심각도, 수술 기술 등에 의해 영향을 받는다¹⁹⁾. 골 결손부의 형태 역시 결손부 치유에 중요한 역할을 한다. 또한 치조골 수준의 방사선학적 변화에 있어, 골내 결손부의 각도가 작을수록 골조직 획득의 가능성이 더 증가하였다는 보고도 있다²⁰⁻²⁴⁾.

따라서 본 보고에서는, 골이식재와 비흡수성 차단막을 병용한 조직유도재생술을 시행한 골내 결손부에서, 초진 시와 술식 후 2년이 경과한 방사선 사진을 이용하여 방사선학적 변화양상을 관찰하였으며, 상악과 하악, 골이식재의 종류, 골내 결손부의 각도와 깊이 등이 이러한 방사선학적 변화에 미치는 영향을 평가해 보고자 하였다.

II. 연구 재료 및 방법

1. 환자

진행된 치주질환의 치료를 위해 경북대학교병원 치과에 내원한 30명의 환자(13명 여성, 17명 남성)를 대상으로 하였다. 연령은 32~59세로 평균 45.6세였다. 모든 환자는 1~2개의 골내 결손부를 가지고 있었으며, 골내 결손부는 치근의 중간 혹은 근단부에까지 연장되어 있었다. 본 연구를 위하여 환자의 동의를 얻은 후 골이식재와 비흡수성 차단막 (Goretex[®])을 사용하여 30명 환자의 33개의 골내 결손부(상악 11, 하악 22)에 조직유도재생술을 시행하였다. 10명의 환자에게 이종골이식재 Bio-Oss[®]를 사용하였고 23명의 환자에서 동종골이식재 (Dembone[®])를 사용하였다.

2. 방사선학적 평가

초진 시와 조직유도재생술 후 최소 2년이 경과한 치근단 방사선사진을 대상으로 하였다. 모든 방사선학적 검사는 수술동안 관찰된 골결손부의 형태를 알지 못하는 동일한 검사자에 의하여 측정되었다. 방사선사진은 고해상도(1600×3200dpi)의 스캐너(EPSON

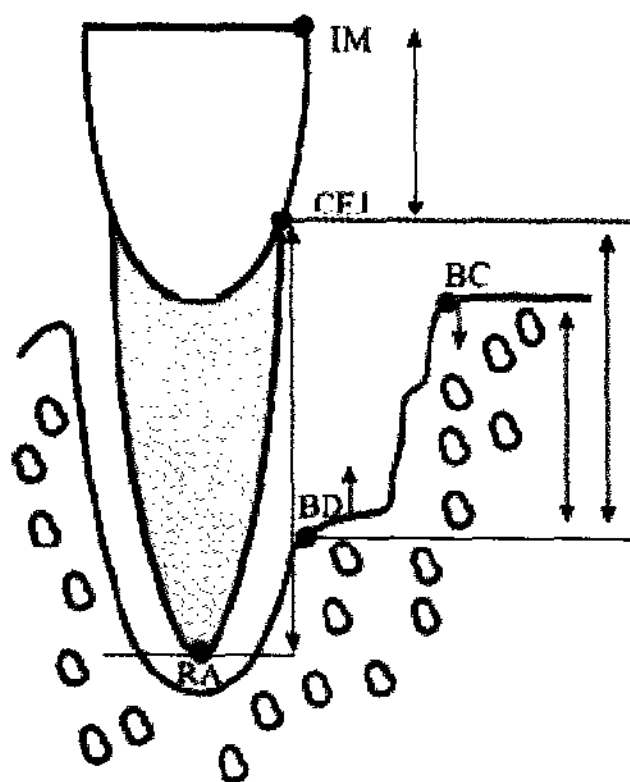


Figure 1. 해부학적 표시자와 측정 영역을 표시한 모식도

IM, incisal margin; RA, root apex; CEJ, cemento-enamel junction; BC, bone crest; BD, bottom of the defect.

EXPRESSION 1600[™], EPSON Corporate, Japan)에 의해 스캔되어 컴퓨터에 저장되었다. 방사선사진상은 이미지 분석 프로그램인 I-Solution[®] (IMTechnology Inc., Daegon, Korea)으로 분석, 측정되었다.

골내 결손부에 대하여 다음의 해부학적 표시자들이 스캔된 방사선사진상에서 Bjorn 등과 Schei 등의 기준에 기초하여 식별되었다(Figure 1)^{25,26}.

1. 골내 결손부가 존재하는 치아의 백악-법랑 경계부(CEJ: cemento-enamel junction)
 2. 인접치아의 치근면에 닿는 골내 결손부 치조정의 최상방(BC: top of the crest)
 3. 정상적인 간격의 치주인대가 관찰되는 골내 골 파괴의 최근단부(BD: bottom of defect)
 4. 치근첨(RA: root apex)
- 수복물이 존재하는 경우, 백악-법랑 경계부 대신 수복물의 경계를 참고점으로 사용하였다.

이미지 분석 시스템을 사용하여 다음을 측정하였다.

1. 백악법랑 경계부에서 골내 결손부저까지의 거리(CEJ-BD)
2. 백악법랑 경계부에서 치조정 최상방까지의 거리(CEJ-BC)
3. 골내 결손부의 깊이 : 백악법랑 경계부에서 골내 결손부저까지의 거리-백악법랑 경계부에서 치조정 최상방까지의 거리

3. 방사선학적 골변화

술 전, 술 후 방사선사진을 사용하여 1) 치조정 부위의 골흡수(BC change), 2) 골내 결손부의 골조직 획득양(BF), 3) 결손부 해소 정도(BF-BC change)를 측정하였다.

술 전, 술 후 방사선사진은 동일하지 않기 때문에, 초진사진과 2년 이상이 경과한 사진 사이의 수직적 왜곡정도를 Tonetti 등의 방법을 사용하여 측정하였다¹⁷⁾. 왜곡정도를 측정하기 위해, 해부학적으로 변하지 않는 치근부의 길이(백악법랑 경계에서 치근첨까지의 거리)를 두 방사선사진에서 측정하여

다음과 같이 보정인자를 계산하였다.

백악법랑 경계부에서 치근첨까지의 거리 (초진) /
백악법랑 경계부에서 치근첨까지의 거리(2년)
= 보정인자

치근 길이를 측정할 수 없는 경우에는 치관 길이를 측정하였다(치관의 절단부에서 치관의 백악법랑 경계까지의 거리).

다음과 같은 방법으로 방사선사진상에서 2년 후의 골조직 획득양(BF), 치조정의 변화(BC change), 결손부 해소(DR), 결손부 해소 비율이 계산되었다.

1. 골조직 획득 = [백악법랑 경계부-결손부저(초진)] - [백악법랑 경계부-결손부저(2년) × 보정인자]
2. 치조정의 변화 = [백악법랑 경계부-치조정(초진)] - [백악법랑 경계부-치조정(2년) × 보정인자]
3. 결손부 해소 = 골조직 획득양 - 치조정 변화량
4. 결손부 해소 비율 = 결손부 해소 / 골내결손부의 깊이(초진) × 100

4. 초진시 골내 결손부 각도의 측정

방사선학적 결손부 각도는 이환치의 치근면을 지나는 선과 골결손부 표면을 지나는 선이 이루는 각도로 정의된다^{20,21,23}.

5. 측정

동일한 검사자에 의하여 방사선학적 골 결손부의 각도, 백악법랑 경계부에서 치조정까지의 거리, 백악법랑 경계부에서 골내 결손부저까지의 거리가 각각 2번씩 측정되었다. 검사자의 측정값의 일치정도를 평가하기 위하여 평균의 차이와 표준오차(평균의 차이 ± 표준오차)를 평가하였다.

6. 통계

상악과 하악, 골내 결손부 깊이, 골내 결손부 각도, 사용한 골 이식재 등에 따른 방사선학적 골 변화의 차이를 평가하기 위하여 paired t-test를 시행하였다. 유의수준은 95% 신뢰구간을 설정하여 유의성을 검증하였다.

III. 결과

30명 환자(평균나이 45.6세, 32~59세)의 33개의 골내 결손부에 차단막과 골이식재를 사용하여 조직유도재생술을 시행하였다. 초진 시와 2년 이상이 경과한 방사선사진을 대상으로 하여 골조직 획득양, 치조정 변화량, 골내 결손부 해소, 골내 결손부 해소 비율 등을 측정하였다. 검사자가 측정한 2번의 측정값 사이의 차이는 유의성을 보이지 않고, 재현성을 보였다(Table 1). 상악의 골내 결손부 11개, 하악의 골내 결손부 22개를 대상으로 하였다. 10개의 골내 결손부에서는 이중골이식재를 사용하였고 23개의 골내 결손부에서는 동종골이식재를 사용하였다.

1. 방사선학적 결과

30명 환자의 33개 골내 결손부에 골이식재와 비흡수성 차단막을 사용하여 조직유도재생술을 시행한 2년 후의 방사선사진에서 평균 2.86±1.87mm의 골조직 획득, 0.65±0.79mm의 치조정 흡수, 3.49±2.11mm의 결손부 해소를 관찰할 수 있었으며, 전체 결손부 깊이의 44.42±19.51%가 해소되었다(Table 2). 40.83±14.73%의 결손부 깊이 감소를 보인 상악보다 49.81±22.10%를 보인 하악에서 결손부가 더 많이 해소되었다(Table 3). 이중골이식재와 동종골이식재 사이의 결손부 해소 비율에서의 차이는 없었다(이중골이식재 44.61±19.92%, 동종골이식재 47.66±17.50%)(Table 4). 4~8mm의 초기 결손부 깊이(41.73±20.24%)를 보인 경우보다 8mm 이상의 초기 결손부 깊이(47.30±18.98%)를 보인 경우에서 더

Table 1. 검사자간의 측정값의 차이

검사자 측정값의 차이	Bone fill* (mm)	치조경 변화량* (mm)	골내 결손부 해소* (mm)	골내 결손부 해소비율* (%)
평균의 차이 ±표준오차	0.27±0.14	0.03±0.11	0.37±0.17	1.76±2.30

* Not statistically significant difference between examiner(p>0.05)

Table 2. 전반적인 방사선 측정값

	Bone fill (mm)	치조골경의 변화 (mm)	결손부 해소 (mm)	결손부 해소비율 (%)
결과 (n=33)	2.86±1.87	-0.65±0.79	3.49±2.11	44.42±19.51

Table 3. 상악과 하악 치아에 있어서의 방사선 측정값의 비교

	부위	Bone fill* (mm)	치조골경의 변화* (mm)	결손부 해소* (mm)	결손부 해소비율* (%)
상악	11	2.66±1.70	-0.52±0.69	3.18±2.13	40.83±14.73%
하악	22	3.21±1.89	-0.77±0.86	3.99±1.91	49.81±22.10%

* Not statistically significant difference between dentition(p>0.05)

Table 4. 골이식재 종류에 따른 방사선 측정값의 비교

	부위	Bone fill* (mm)	치조골경의 변화* (mm)	결손부 해소* (mm)	결손부 해소비율* (%)
이종골이식재	10	3.49±1.58	-0.50±0.71	4.00±2.01	44.61±19.92
동종골이식재	23	2.81±1.91	-0.77±0.85	3.59±2.02	47.66±17.50

* Not statistically significant difference between bone graft material(p>0.05)

Table 5. 조기 골내 결손부 깊이에 따른 방사선 측정값의 비교

	부위	Bone fill ⁺ (mm)	치조골경의 변화* (mm)	결손부 해소* (mm)	결손부 해소비율* (%)
4~8mm	18	2.17±1.35	-0.42±0.68	2.54±1.52	41.73±20.24
8mm~	15	3.60±2.10	-0.90±0.85	4.51±2.22	47.30±18.98

+ Statistically significant difference between defect depth(p<0.05)

* Not statistically significant difference between defect depth(p>0.05)

Table 6. 초기 골내 결손부 각도에 따른 방사선 측정값의 비교

Defect angle (°)	Number of patients	Alveolar bone thickness (mm)	Alveolar bone loss (mm)	Alveolar bone thickness (mm)	Alveolar bone loss (%)
0~30°	15	3.21±2.30	-0.39±1.12	3.60±2.28	42.27±18.32
30~60°	18	2.72±1.55	-0.42±1.10	3.14±2.25	39.20±20.59

* Not statistically significant difference between defect angle(p>0.05)

큰 결손부 감소가 관찰되었다(Table 5). 초기 골내 결손부 각도는 결손부의 감소에 유의한 영향을 주지 않았다(0~30° 47.20±17.68%, 30°~60° 46.31±18.78%) (Table 6).

IV. 고안

치주질환을 치료하는 한 방법인 치주수술의 목적은 치료를 위한 이환부위의 접근을 획득하고, 치주낭을 감소, 제거하며, 질병으로 인하여 상실된 치주조직을 수복 즉 치주조직의 재생인 신부착 형성을 달성하는 것이다. 치주조직의 재생을 위하여 다양한 외과적 술식들이 사용되고 있으며, 여러 임상연구에서 골연하 결손부에 조직유도재생술을 시행한 경우, 임상부착과 골조직의 유의할만한 획득이 증명되고 있다. 따라서 본 연구에서는, 비교적 용이하게 골조직 재생을 평가할 수 있는 방사선사진을 사용하여, 골이식재와 비흡수성 차단막을 사용한 조직유도재생술을 골연하 결손부에 시행한 후 2년 후의 변화를 관찰하였다.

30명 환자의 33개 골연하 결손부에 골이식재와 비흡수성 차단막을 사용하여 조직유도재생술을 시행한 2년 후의 방사선 사진에서 평균 2.86±1.87mm의 골조직 획득, 0.65±0.79mm의 치조정 흡수, 3.49±2.11mm의 결손부 해소를 관찰할 수 있었으며, 전체 결손부 깊이에 대해 44.42±19.51%의 해소가 관찰되었다(Table 2). 골연하 결손부에 조직유도재생술을 시행한 많은 문헌들에 의하면, 술 후 0.7~4.5mm의 임상부착 수준의 획득, 1.1~4.3mm의 골조직 획득, 17~73%의 골결손부 해소가 보고되고 있다²⁷⁾. 상악보다는 하악에서, 초기 골연하 결손부의

깊이가 깊고 좁을수록 더 많은 골 충전과 골연하 결손부 해소를 관찰할 수 있었으며, 이종골 이식재와 동종골 이식재 사이에는 큰 차이가 관찰되지 않았다 (Table 3-6).

상악 치아에서 평균 2.66mm의 골조직 획득 및 3.18mm와 40.83±14.73%의 결손부 해소를 보인 반면, 하악 치아에서 3.21mm의 골조직 획득 및 3.99mm와 49.81±22.10%의 골내 결손부 해소 등의 더 큰 개선이 관찰되었지만, 통계학적 유의성은 존재하지 않았다(Table 3). 그러나, 골조직 획득에 있어서의 0.6mm의 차이와 9% 정도의 결손부 해소 비율에서의 차이는 상악 치아의 해부학적 구조와 치근이개부 위치 등으로 인한 외과적 술식 시 접근성의 결여와 구강위생 관리의 어려움으로 인한 것으로 보인다. 골연하 결손부에 대한 보고는 아니지만, Pontoriero 등은 상악 대구치의 2급 치근이개부 병변에 조직유도재생술을 시행한 경우, 협측 치근이개부에서만 치은박리소파술보다 유의한 부착조직 획득이 관찰되었고, 근심측, 원심측 치근이개부에서는 유의한 차이가 관찰되지 않음을 보고하였으며, 이는 Metzler 등의 보고와 일치하였다^{28,29)}. 또한, Mellonig 등은 하악 2급 치근이개부에서 조직유도재생술 후 1.6mm의 부착조직획득을 보인 반면, 상악 2급 치근이개부에서 1.3mm의 부착조직획득을 보고하였으며, 이들은 이러한 원인을 하악보다 상악 대구치의 해부학적 구조로 인한 접근의 어려움을 들었는데, 실제 임상적으로 2급으로 진단된 상악 대구치 치근이개부는 외과적으로 노출된 경우 3급인 경우가 많으며, trifurcation의 복잡한 내부 구조를 갖는다³⁰⁾. 또한 치근이개부 입구 역시 큐렛의 접근을 제한할 만큼 폭경이 좁다. 초음파 치석제거기를 사용하

는 경우에도 복잡하고 미세한 internal curve와 groove로 인하여 접근이 완벽하게 이루어지지 못할 수 있다.

2.17±1.35mm의 골조직 획득과 2.54±1.52mm 및 41.73%의 결손부 해소를 보인 4~8mm의 결손부보다 3.60±2.10mm의 골조직 획득과 4.51±2.22mm 및 47.30%의 결손부 해소를 보인 8mm 이상의 초기 결손부 깊이에서 더 나은 결과가 관찰되었으며, 결손부 해소 양에서는 유의한 차이가 관찰되었으나, 전체 결손부 해소 비율의 차이는 통계학적으로 유의하지 않았다(Table 5). 이는 3mm 이하의 골연하 결손부에서 2.2mm의 부착조직 획득과 4mm 이상의 깊은 골연하 결손부에서는 3.7mm의 부착조직 획득을 보고한 Cortellini 등의 보고와도 일치하는데, 부착조직 획득양에서는 유의한 차이가 존재하였지만, 초기 골연하 결손부 깊이의 %로 나타내어지는 부착조직 획득의 %는 골연하 결손부의 깊이 사이에 통계학적 유의성이 관찰되지 않았다(3mm 이하 ; 75.8%, 4mm 이상 ; 76.7%)³¹⁾. 또한, Selvig 등은 부착조직 획득과 골수준의 변화가 골연하 결손부의 깊이와 양의 상관관계가 있음을 보였고, 특히 골연하 결손부의 삼벽성 부분의 깊이가 부착조직 획득과 골조직 획득에 통계적으로 유의한 양의 상관관계가 있음을 보고하였다³²⁾.

초기 골내 결손부 각도가 작을수록 더 많은 결손부의 해소를 관찰할 수 있었지만(0~30° ; 3.60mm, 42.27±18.32%, 30°~60° ; 3.14mm, 39.20±20.59%), 통계적 유의성은 존재하지 않았다(Table 6). 많은 연구에서 골내 결손부의 깊이가 깊을수록 부착조직의 획득이 증가한다고 보고하고 있다. Tonetti 등은 골내 결손부에 조직유도재생술 후 1년 뒤에 5.6±2.6mm의 부착조직 획득과 4.3±2.5mm의 골조직 획득을 보고하였는데, 골 결손부의 깊이가 깊거나 각도가 더 좁을수록 많은 재생이 관찰되었다²⁰⁾. Cortellini 등은 좁은 결손부(25° 이하)에서 넓은 결손부(37° 이상)보다 1.5mm의 부착 획득이 더 증가한다고 보고하였으며, Klein 등은 방사선사진상의 결손부 각도(26° 이상, 26° 이하의 골결손부를 비

교)가 부착조직 획득에는 영향을 주지 않지만, 방사선학적 골조직 획득에는 유의한 결과를 야기한다고 보고하였다^{22,33)}. 좁은 골 결손부보다 넓은 골결손부에서 결과가 더 나쁘게 나타나는 원인 중 하나는 넓은 결손부에서의 차단막의 붕괴이다. 이는 재생공간을 감소시켜 혈병의 안정화를 방해하며, 골이식재의 병용이 이러한 문제점을 해결한다³⁴⁾. 또한 넓은 골결손부는 보다 많은 경조직 결손이 존재하며, 표층 부분이 더 넓어서 구강 내 환경으로 인한 부작용에 노출되기 쉽다^{17,20)}. 따라서, 방사선학적 골연하 결손부의 각도는 임상가로 하여금 조직유도재생술에 앞서 골연하 결손부의 부착조직 획득 가능성을 결정할 수 있는 유용한 기준이 될 것으로 사료된다.

3.49mm의 골조직 획득과 4.00mm 및 44.61±19.92%의 결손부가 해소된 이종골 이식재와 2.81mm의 골조직 획득과 3.59mm 및 47.66±17.50%가 결손부가 해소된 동종골 이식재 사이에서 어떠한 유의성있는 차이도 관찰되지 않았다(Table 4). Mellado 등은 골내 결손부에 ePTFE와 동종골이식을 사용한 조직유도재생술에서 2.0±1.37mm의 부착조직 획득을 보고하였고, Chen 등과 Gouldin 등은 2.3±0.5mm와 2.4±1.6mm의 부착조직 획득과 1.9mm의 골조직 획득 및 2.4mm의 골 결손부 해소를 보고하였다³⁵⁻³⁷⁾. 이러한 부착 획득은 이종골 이식재를 사용한 Stavropoulos 등이 보고한 2.5mm의 부착조직 획득과 2.8mm의 방사선학적 골조직 획득과 유사하며³⁸⁾, 골이식재의 차이에 따른 임상결과의 차이는 없는 것으로 사료된다.

본 연구에서는 골연하 결손부에 비흡수성 차단막을 사용한 조직유도재생술을 시행하였으며, 이때 동종골 이식재와 이종골 이식재 등의 골이식재를 동반하여 사용하였다. 문헌에 의하면, 골연하 결손부에 비흡수성 차단막과 골이식재를 동반하여 조직유도재생술을 시행한 경우, 평균 2.3mm의 부착조직 획득이, 골이식재를 동반하지 않고 비흡수성 차단막을 사용한 경우에는 2.1mm의 부착조직 획득이 관찰되었으며, 이 사이에 통계적 유의성은 존재하지 않았다³⁵⁻³⁷⁾. 이러한 관찰은 흡수성 차단막을 사용한 조

조직유도재생술에서도 동일하게 관찰되었다³⁶⁾. 최근 문헌에 의하면, 치근이개부 병소에 입자형 골이식재를 사용하는 경우 조직유도재생술에서 유의한 결과의 향상이 관찰되지만, 골연하 결손부의 경우에는 유의한 향상이 관찰되지 않았음이 보고되고 있다³⁹⁾. 그러나, 넓은 골연하 결손부에서 골이식재를 동반하는 경우에는 차단막의 붕괴를 감소시켜, 재생공간의 확보와 혈병의 안정화를 유도하여 더 좋은 결과를 유도할 수 있을 것이라 생각된다. 다른 문헌과는 달리 본 연구에서 결손부의 각도에 따른 골조직 획득량과 골연하 결손부 해소 정도에 큰 차이가 존재하지 않았던 이유도 골이식재를 동반하여 조직유도재생술을 시행하였기 때문으로 사료된다.

본 연구에서 골연하 결손부에 골이식재와 비흡수성 차단막을 사용하여 조직유도재생술을 시행한 2년 후의 방사선 사진에서 유의할 만한 골조직의 획득과 결손부 감소를 관찰할 수 있었다. 또한, 여러 연구에서 조직유도재생술 후 장기적인 결과가 안정적인 것으로 보고되고있다^{40,41)}. 특히, Cortellini 등은 조직유도재생술 후 1년째 얻어진 부착수준의 증가가 적어도 8년 동안 잘 유지될 수 있다고 하였다^{22,42)}. 따라서, anti-infective treatment로서 우수한 구강위생의 유지 그리고 환자가 정기적 소환에 응함으로써 지속적인 구강상태의 유지라는 전제가 존재한다면, 골연하 결손부의 치료로서의 조직유도재생술의 결과는 다른 치료와 비교하여 우수할 것이다.

V. 결론 및 요약

30명 환자의 33개 골내 결손부에 골이식재와 비흡수성 차단막을 사용하여 조직유도재생술을 시행한 2년 후의 방사선사진에서 골조직 획득, 치조정 흡수, 결손부 해소, 결손부 해소 비율 등을 측정하여 다음과 같은 결과를 얻었다.

1. 평균 2.86 ± 1.87 mm의 골조직 획득, 0.65 ± 0.79 mm의 치조정 흡수, 3.49 ± 2.11 mm의 결손부 해소를 관찰할 수 있었으며, 전체 결손부 깊이의 $44.42 \pm 19.51\%$ 가 해소되었다.

2. 상악보다 하악에서, 초기 결손부의 깊이가 깊을수록, 초기 골내 결손부의 각도가 작을수록 더 큰 결손부 깊이 감소가 관찰되었다. 이중골 이식재와 동종골 이식재 사이의 결손부 감소 비율에서의 차이는 관찰되지 않았다.
3. 골내 결손부의 치료로서의 조직유도재생술의 결과는 다른 치료와 비교하여 우수하지만 여기에는 anti-infective treatment로서 우수한 구강위생의 유지 그리고 환자가 정기적 소환에 응함으로써 지속적인 구강상태의 유지라는 전제가 존재하는 것으로 사료된다.

VI. 참고문헌

1. Glossarvior Periodontal Terms. Chicago: American Academy of Periodontology, 1992.
2. Hancock EB, Nevins M, Becker W, Korman K. Regeneration procedures. Proceedings of the World Workshop in Clinical Periodontics. Chicago : American Academy of Periodontology, 1989:IV.
3. Laurell L, Gottlow J, Zybutz M, Persson R. Treatment of ntrabonydefects by different surgical procedures. A literature review *J Periodontol* 1998;69:303-313.
4. Reddy MS, Jeffcoat HK. Methods of assessing periodontal regeneration. *Periodontol* 2000 1999;19:87-103.
5. Cortellini P, Prato GP, Tonetti M. Periodontal regeneration of human infrabony defects. I. Clinical Measures. *J Periodontol* 1993;64:254-260.
6. Becker W, Becker BE, Larry B, Prichard JP, Caffesse R, Rosenberg E, Giangrasso J. Root isolation for new attachment procedures : Surgical and suturing methods. Three case reports. *J Periodontol* 1987;58:819-826.
7. Listgarten MA, Moda R, Robinson PJ.

- Periodontal probing and the relationship of the probe to the periodontal tissues. *J Periodontol* 1976;47:511–513.
8. Armitage GC, Svanberg GK, Loe H. Microscopic evaluation of clinical measurements of connective tissue attachment levels. *J Clinical Periodontol* 1977;4:173–190.
 9. Camelo M, Nevins M, Schenk R, Simion M, Rasperini G, Lynch S, Nevins M. Clinical, radiographic, and histologic evaluation of human periodontal defects treated with Bio-Oss and Bio-Gide. *Int J Periodontics Restorative Dent* 1998;18:321–331.
 10. Core RT, Crigger M, Bogle G, Egelberg J, Selvig KA. Connective tissue regeneration to periodontally diseased teeth. A histological study. *J Periodontal Res* 1980;15:1–9.
 11. Bowers GM, Chadroff B, Carnevale R, Mellonig J, Corio R, Emerson J, Stevens M, Romberg E. Histologic evaluation of new attachment apparatus formation in humans. Part I. *J Periodontol* 1989;60:664–674.
 12. Isidor F, Karring T, Nyman S, Lindhe J. New attachment–reattachment following reconstructive periodontal surgery. *J Clin Periodontol* 1985;12:728–735.
 13. Cortelli P, Prato GP, Tonetti MS. Periodontal regeneration of human infrabony defects. II. Re-entry procedures and bone measures. *J Periodontol* 1993;64:261–268.
 14. Becker W, Becker BE. Treatment of mandibular 3-wall intrabony defects by flap debridement and expanded polytetrafluoroethylene barrier membranes. Long-term evaluation of 32 treated patients. *J Periodontol* 1993;64:1138–1144.
 15. Caton J, Zander HA. Osseous repair of an infrabony pocket without new attachment of connective tissue. *J Clin Periodontol* 1976;3:54–58.
 16. Moscow BS, Karsh F, Stein SD. Histologic assessment of autogenous bone graft. A case report and critical evaluation. *J Peirodontol* 1979;6:291–300.
 17. Tonetti MS, Prato GP, Williams RC, Cortellini P. Periodontal regeneration of human infrabony defects. III. Diagnostic strategies to detect bone gain. *J Periodontol* 1993;64:269–277.
 18. Albandar JM. Validity and reliability of alveolar bone level measurements made on dry skulls. *J Clin Periodontol* 1989;16:575–579.
 19. Murphy KG, Gunsolley M. Guided tissue regeneration for the treatment of periodontal intrabony and furcation defects. A systemic review. *Annals of Periodontology* 2003;8:266–302.
 20. Tonetti MS, Prato GP, Cortellini P. Periodontal regeneration of human intrabony defects. IV. Determinants of healing response. *J Periodontol* 1993;64:934–940.
 21. Steffensen B, Weber HP. Relationship between the radiographic periodontal defect angle and healing after treatment. *J Periodontol* 1989;60:248–254.
 22. Cortellini P, Tonetti MS. Radiographic defect angle influences the outcomes of GTR therapy in intrabony defects 77th General Session of the IADR, Vancouver, Canada, March 1999;10–13.
 23. Tsitoura E, Tucker R, Suvan J, Kaurell L, Cortellini P, Tonetti M. Baseline radiographic defect angle of the intrabony defect as a prognostic indicator in re-

- generative periodontal surgery with enamel matrix derivative. *J Clin Periodontol* 2004;31:643–647.
24. Cortellini P, Tonetti MS. Clinical performance of a regenerative strategy for intrabony defects : scientific evidence and clinical experience. *J Periodontol* 2005;76:341–350.
 25. Bjorn H, Halling A, Thyberg H. Radiographic assessment of marginal bone loss. *Odontologisk Revy* 1969;20:165–179.
 26. Schei O, Waerhaug J, Lovdal A, Arno A. Alveolar bone loss as related to oral hygiene and age. *J Periodontol* 1959;30:7–16
 27. Cortellini P, Bowers G. Periodontal regeneration of intrabony defects : An evidence-based treatment approach. *Int J Periodontics Restorative Dent* 1995;15:128–145.
 28. Pontoriero R, Lindhe J. Guided tissue regeneration in the treatment of degree II furcations in maxillary molars. *J Clin Periodontol* 1995;22:756–763.
 29. Metzler D, Seamons B, Mellonig J, Gher M, Gray J. Clinical evaluation of guided tissue regeneration in the treatment of maxillary class II molar furcation invasions. *J Periodontol* 1991;62:353–360.
 30. Mellonig J, Seamons Bm Gray J, Towle H. Clinical evaluation of guided tissue regeneration in the treatment of grade II molar furcation invasions. *Int J Periodontics Restorative Dent* 1994;14:255–271.
 31. Cortellini P, Carnevale G, Sanz M, Tonetti MS. Treatment of deep and shallow intrabony defects. A multicenter randomized controlled clinical trial. *J Clin Periodontol* 1998;25:981–987.
 32. Selvig KA, Kersten BG, Wikesjo UM. Surgical treatment of intrabony periodontal defects using expanded polytetrafluoroethylene barrier membranes : influence of defect configuration on healing response. *J Periodontol* 1993;64:730–733.
 33. Kelin F, Kim TS, Hassfeld S, Staehle HJ, Reitmeir P, Holle R, Eickholz P. Radiographic defect depth and width for prognosis and description of periodontal healing of infrabony defects. *J Periodontol* 2001;72:1639–1646.
 34. Egelberg J. Regeneration and repair of periodontal tissues. *J Periodontal Res* 1987;22:233–242.
 35. Mellado JR, Salkin LM, Freedman AL, Stein MD. A comparative study of ePTFE periodontal membranes with and without decalcified freeze-dried bone allografts for the regeneration of interproximal intraosseous defects. *J Periodontol* 1995;66:751–755.
 36. Chen CC, Wang HL, Smith F, Glickman GN, Shyr Y, O'Neal RB. Evaluation of a collagen membrane with and without bone grafts in treating periodontal intrabony defects. *J Periodontol* 1995;66:838–847.
 37. Gouldin AG, Fayad S, Mellonig JT. Evaluation of guided tissue regeneration in interproximal defects. (II). Membrane and bone versus membrane alone.
 38. Stavropoulos A, Karring ES, Kostopoulos L, Karring T. Deproteinized bovine bone and gentamicin as an adjunct to GTR in the treatment of intrabony defects : a randomized controlled clinical study. *J Clin Periodontol* 2003;30:486–495.
 39. Murphy KG, Gunsolley JC. Guided tissue regeneration for the treatment of periodontal intrabony and furcation defects. A

- systematic review. *Ann Periodontol* 2003;8: 266–302.
40. Kim TS, Holle R, Ernest H, Eickholz P. Long-term results of guided tissue regeneration therapy with non-resorbable and bioabsorbable barriers. II. A case series of infrabony defects. *J Periodontol* 2002;73:450–459.
41. Eickholz P, Kriger DM, Pretzl B, Steinbrenner H, Dorfer C, Kim TS. Guided tissue regeneration with bioabsorbable barriers. II. Long-term results in infrabony defects. *J Periodontol* 2004;75:957–965.
42. Cortellini P, Tonetti M. Long-term tooth survival following regenerative treatment of intrabony defects. *J Periodontol* 2004; 75:672–678.
43. Parashis A, Andronikaki-Faldami A, Tsilkakis K. Clinical and radiographic comparison of three regenerative procedures in the treatment of intrabony defects. *Int J Periodontics Restorative Dent* 2004;24: 81–90.
44. Karring T, Stavropoulos A. Long-term stability of periodontal conditions achieved following guided tissue regeneration with bioresorbable membranes: Case series results after 6–7 years. *J Clin Periodontol* 2004;31:939–944.

Long-term radiographic evaluation of GTR treatment in intrabony defect

Mi-Hye Choi, Jin-Woo Park, Jo-Young Suh, Jae-Mok Lee*

Department of Periodontology, School of Dentistry, Kyungpook National University

Periodontal surgery as part of the treatment of periodontal disease is mainly performed 1) to gain access to diseased areas for adequate cleaning; 2) to achieve pocket reduction or elimination; and 3) to restore the periodontal tissues lost through the disease; i.e., a new attachment formation of periodontal regeneration. To accomplish the latter, often referred to as the ultimate goal of periodontal therapy, a number of surgical procedures have been advocated throughout the years. Clinical studies have demonstrated that considerable gain of clinical attachment and bone can be achieved following guided tissue regeneration (GTR) therapy of intrabony defects. The aim of this study was to analyse the radiographic bone changes 2-year after GTR using a bone graft material and nonresorbable membrane. Patients attending the department of periodontics of Kyungpook National University Hospital were studied. Patients had clinical and radiographic evidence of intrabony defect(s). 33 sites of 30 patients aged 32 to 56 (mean age 45.6) were treated by GTR with a bone graft material and nonresorbable membrane. Baseline and 2-year follow-up radiographs were collected and evaluated for this study. Radiographic assessment includes a bone fill, bone crest change, defect resolution, and % of defect resolution. Pre- and post-treatment differences between variables (maxilla and mandible, defect depth, defect angle, bone graft materials) using the paired t-test were examined. We observed 2.86 ± 1.87 mm of bone fill, 0.65 ± 0.79 mm of crestal resorption, 3.49 ± 2.11 mm of defect resolution, and 44.42 ± 19.51 % of percentage of defect resolution. Mandible, deeper initial defect depth, narrower initial defect angle showed greater bone fill, defect resolution, and % of defect resolution. But no difference was observed between xenograft and allograft. Outcome of GTR as a therapy of intrabony defect was better than other therapy, but herein, good oral hygiene maintenance as a anti-infective treatment and periodic recall check of patients are essential.