

선천성 허리헤르니아 1예

부산대학교 의과대학 소아과학교실, *소아외과학교실

이병기 · 김해영* · 조용훈* · 박재홍

A Case of Congenital Lumbar Hernia

Byung Ky Lee, M.D., Hae Young Kim, M.D.*, Yong Hoon Cho, M.D.*
and Jae Hong Park, M.D.

Departments of Pediatrics and *Pediatric Surgery, College of Medicine, Pusan National University, Pusan, Korea

An lumbar hernia is a rare clinical disease entity that arises from the superior or inferior lumbar triangle and presents as a reducible protruding mass in the flank region between twelfth rib and the iliac crest. There are two classifications one classification is a congenital or acquired hernia according to the occurrence timing and the other classification is a superior (Grynfeltt-Lesshaft hernia) or inferior (Petit's hernia) lumbar hernia according to the anatomical location. Approximately 10% of all lumbar hernias are congenital and the vast majority of them are unilateral. We report here a case of a congenital lumbar hernia through the superior lumbar triangle of Grynfeltt-Lesshaft without any other congenital anomalies or complications in a four-month-old male. It was treated successfully with a surgical repair. (**Korean J Pediatr Gastroenterol Nutr** 2007; 10: 211~214)

Key Words: Congenital lumbar hernia, Superior lumbar hernia

서 론

허리헤르니아(lumbar hernia)는 12번 늑골과 장골 사이의 후복벽 요측부에 발생하는 탈장으로 비교적 드문 질환이다. 탈장의 해부학적 위치에 따라 상부 요부 삼각에 생기는 Grynfeltt 탈장과 하부 요부 삼각에 생기는 Petit 탈장으로 분류되며, 발생 시기와 원인에 따라 선

천성 또는 후천성 허리헤르니아로 구분하는데, 선천성 허리헤르니아가 10~20%를 차지하며 대부분 한쪽 요측부에서 발생한다^{1~5)}. 선천성 탈장은 영유아에서 발생하고 후천성 탈장은 50~70세의 성인에서 호발하는데, 후천적 탈장은 요부 근육의 약화로 인한 일차적 탈장과 외상, 염증, 척추 결핵 등으로 인한 이차적 탈장으로 구분한다^{1~3)}. 허리헤르니아는 탈장된 장기의 감돈이나 교액이 없는 한 특징적인 증상이 없으며 누우면 없어지고 울거나 일어서게 되면 후외측 복벽에서 돌출하는 덩이로 진단되며, 치료는 일반적인 탈장과 마찬가지로 탈장낭을 제거한 후 결손 부위를 봉합한다^{1~3)}.

국내에는 성인에서 발생한 후천성 허리헤르니아 4예

접수 : 2007년 7월 31일, 승인 : 2007년 8월 30일
책임저자 : 박재홍, 602-739, 부산광역시 서구 아미동 1가 10번지
부산대학교병원 소아과
Tel: 051-240-7293, Fax: 051-248-6205
E-mail: jhongpark@pusan.ac.kr

가 보고된 바 있으나^{1~3)} 소아에서 선천성으로 발생한 보고는 아직 없으며 2000년 이전의 영문 학술지에 약 45예가 보고되었다⁶⁾. 4개월 된 남아에서 출생 직후부터 울거나 앉으면 우측 옆구리에 덩이가 튀어나오고 손가락으로 밀어 넣으면 사라졌다가 다시 나오는 선천성 상부 허리헤르니아를 방사선학적 검사와 수술로 진단하고 치료한 경험을 문헌 고찰과 함께 보고하는 바이다.

증 례

환 아: 김○○, 남아, 4개월
주 소: 우측 옆구리에서 돌출한 덩이

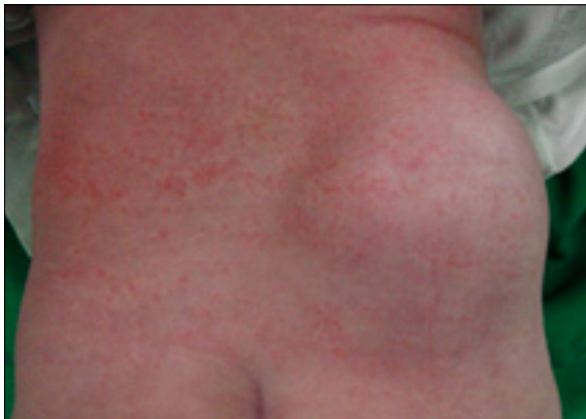

Fig. 1. A reducible, protruding, 7×8×5 cm sized soft mass on the right ileolumbar area is seen.

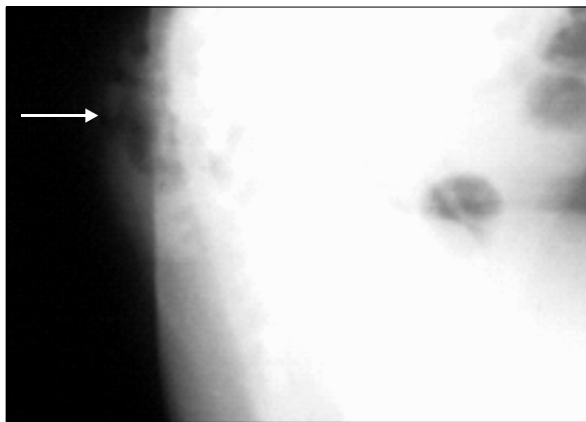


Fig. 2. Right lateral plain radiograph demonstrates a protruding soft tissue mass containing air bubble on the sacral area (arrow).

현병력: 생후 4개월 된 남아로 출생 시부터 우측 옆구리에서 덩이가 발견되었다. 덩이는 환아가 울거나 앉으면 돌출되고 손가락으로 밀어 넣으면 사라졌다가 다시 나오는 소견을 보였다. 특별한 치료를 하지 않고 지내다가 덩이의 돌출이 점점 현저해 병원에 왔다.

과거력: 만삭아로 출생체중 3,690 g, 질식분만으로 출생하였으며 출생력에서 특이 소견은 없었다.

가족력: 첫째 아이였으며 가족력에서 특이 소견은 없었다.

신체검사: 병색을 보이지 않았으며 전반적인 영양 상

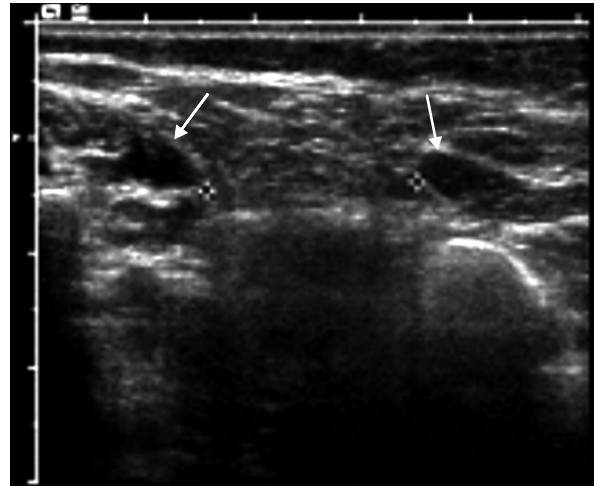


Fig. 3. Ultrasonography at the level of lumbar triangle reveals a defect between latissimus dorsi and quadratus lumborum (arrows).

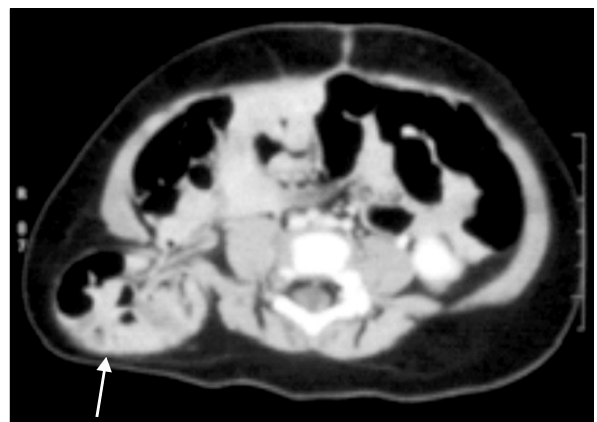


Fig. 4. Contrast enhanced CT at the level of lumbar triangle reveals intestinal herniation through the defect of lumbar triangle (arrow).

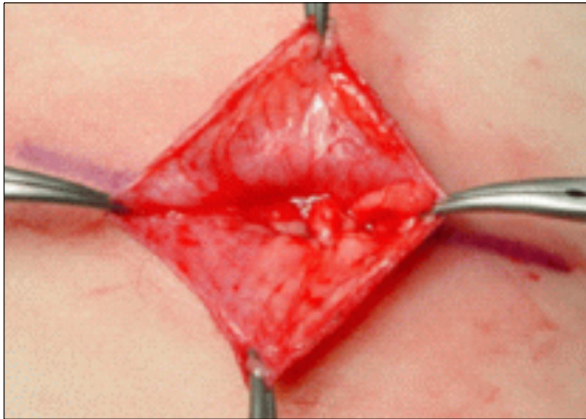


Fig. 5. Operative finding reveals a defect between latissimus dorsi and quadratus lumborum.

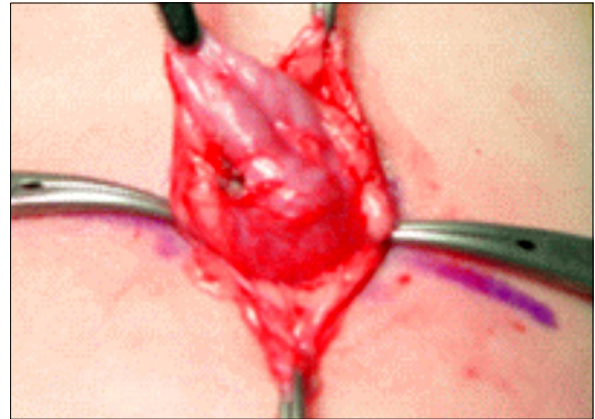


Fig. 6. Operative finding reveals a hernia sac through the defect.

태는 양호하였다. 내원 당시 체온 36.5°C, 맥박수 108회/분, 호흡수 28회/분, 혈압 90/60 mmHg이었다. 체중은 9.5 kg으로 97 백분위수 이상이었고 흉부 진찰 소견에서 호흡 부전의 소견은 없었고 심음 및 호흡음은 정상이었다. 복부 진찰에서 간비종대는 없었으나 우측 옆구리에 7×8×5 cm 가량의 부드럽고 말랑말랑한 덩이가 촉지 되었고 덩이를 만질 때 압통이나 반발통은 없었으나 공기 마찰음이 느껴졌다. 환아가 울거나 앉으면 덩이는 더욱 돌출되고 손가락으로 밀어 넣으면 사라졌다가 다시 나오는 소견을 보였다(Fig. 1).

방사선 소견: 천골 단순 방사선 사진에서 내부에 공기 음영을 가지는 덩이를 관찰하였다(Fig. 2). 복부 전산화 단층 촬영 및 복부 초음파 검사에서 광배근(latissimus dorsi)과 사각요근(quadratus lumborum) 사이의 작은 결손을 통한 소장의 탈장을 관찰하였다(Fig. 3, 4).

치료 및 경과: 선천성 상부 허리헤르니아로 진단하고 탈장을 정복하고 결함 부위에 일차 봉합술을 시행하였다(Fig. 5, 6). 수술 이후 현재까지 외래에서 경과 관찰 중이며 탈장의 재발은 나타나지 않았다.

고 찰

허리헤르니아는 상부 요삼각(Grynfeltt-Lesshaft triangle)이나 하부 요삼각(Petit's triangle)의 결손을 통하여 복막 내 또는 복막 외의 장기가 복벽 후외측으로 돌출하는 드문 질환이다. 상부 요삼각은 상연이 12번 늑골

과 후하거근(serratus posterior inferior muscle), 전연은 내복사근(obliquus abdominis internus muscle), 후연은 사각요근(quadratus lumborum muscle)과 경계를 이루며, 하부 요삼각은 전연이 외복사근(obliquus abdominis externus muscle), 후연이 광배근, 하연이 장골능과 경계를 이룬다⁷⁾. 상부 허리헤르니아는 크기도 크고 발생 빈도가 더 높는데, 그 이유는 상부 요삼각의 바닥을 복횡근막 만이 지지하고 있기 때문이다⁸⁾.

선천성 허리헤르니아는 대부분 신생아기에 편측 측복부에 무통성 덩이로 발현하여 점차 크기가 증가하여 2세 이전에 진단되나 드물게 탈장이 늦게 나타나는 경우도 있다⁶⁾. 좌우 양측에 발생한 선천성 허리헤르니아는 태생 3주경에 근골격계의 비정상적 성장에 의해 발생한다고 추정되나 매우 드물다⁹⁾. 선천성 허리헤르니아가 있는 환자의 2/3에서 lumbocostovertebral syndrome과 같은 다른 선천성 기형을 동반하는데, caudal regression syndrome, 횡경막 탈장, 요관신우이행부폐색, 총배설강뒤집힘증(cloacal extrophy), 수막척수류, 지방수막류, 간의 국소 결절성 증식증, 수두증, 신장 무형성증 등의 동반이 보고되고 있다^{1,6,10~12)}. 선천성 허리헤르니아가 있으면 반드시 다른 기형의 동반 여부를 확인해야 하나 본 증례에서는 동반된 합병증이나 선천성 기형이 없었다.

허리헤르니아의 증상은 장기의 감돈이나 교액이 없는 한 특징적인 증상이 없지만 요측부의 불쾌감, 오심, 구토 등이 있을 수 있으며, 감돈이 발생하면 산통을 비

롯한 다양한 증상이 있을 수 있다^{4,13}). 허리헤르니아 환자 중 25%에서 감돈이 발생하며 10%에서 교액이 발생한다고 한다⁴). 덩이는 부드럽고 말랑말랑하며 정복이 가능하고, 서있을 때나 기침을 할 때와 같이 복압이 상승하는 경우 덩이의 돌출이 더욱 현저하여 누워 있을 때나 자연 상태에서는 소실된다. 탈장된 장이 탈장낭에 있을 때는 장음을 청진할 수 있고 만지면 공기 마찰음을 느낄 수 있다. 허리헤르니아는 요측부에서 덩이를 보일 수 있는 질환, 즉 지방종, 섬유종, 혈종, 신종양 등과 감별이 필요하며^{2,5}) 단순 방사선 사진, 복부 초음파 검사 및 복부 전산화 단층 촬영이 감별 진단에 도움이 된다^{2,4,9,14}). 본 증례도 특이한 증상이 없었고 복압이나 자세에 따라 덩이가 나오거나 소실되었으며 손으로 밀었을 때 덩이가 복강 내로 환원되었다. 나이가 들수록 덩이의 크기가 점차 증가하였고 덩이를 만졌을 때 공기 마찰음을 느낄 수 있었으며, 단순 복부 사진에서 탈장을 시사하는 공기 음영을 덩이 내에서 관찰할 수 있었다.

치료는 일반적인 탈장의 치료와 마찬가지로 수술적 교정을 원칙으로 하며 탈장낭을 제거한 후 결손 부위를 없애주는 것이다. 교정을 하지 않고 그대로 두면 그 크기가 점차 커져 증상이 심해지거나 수술 자체도 더 복잡해 질 수 있으므로 발견되면 바로 수술을 하는 것이 좋다. 근막 결손 부위가 작을 경우에는 일차 봉합술을 시행하며 결손 부위가 클 경우 근막을 이용한 피판술이나 인조막을 사용하여 교정하는 것이 재발을 막을 수 있다^{2,3,15,16}). 본 증례에서도 탈장을 정복하고 결함 부위를 일차봉합술로 교정하였으며 수술 이후 현재까지 탈장의 재발은 없는 상태이다.

요 약

선천성 허리헤르니아는 12번 늑골과 장골 사이의 후복벽 요측부에 발생하는 탈장으로 매우 드문 질환이다. 출생 시부터 우측 측복부에서 덩이가 발견되었고 점차 크기가 증가하여 내원한 4개월 된 남아에서 복부 초음파 검사 및 복부 전산화 단층 촬영으로 선천성 상부 허리헤르니아가 진단되었고 일차 봉합술로 완치되었기에 보고하는 바이다.

참 고 문 헌

- 1) Dénes J, Honti J, Léb J. Dorsal herniation of the gut: a rare manifestation of the split notochord syndrome. *J Pediatr Surg* 1967;2:359-63.
- 2) Park SG, Lim HG, Kim KT, Kim SH. 2 cases of lumbar hernia. *J Korean Surg Soc* 2001;61:114-7.
- 3) Shin DJ, Kim W, Lee DS, Song MH, Sung KY, Park IY, et al. Superior lumbar hernia: a case report. *J Korean Surg Soc* 1999;56:1052-4.
- 4) Park HR, Baek SK, Lee TS, Bae OS, Park SD. Lumbar hernia combined with descending colon incarceration. *J Korean Surg Soc* 2006;71:482-5.
- 5) Gupta H, Mehta R. Congenital lumbar hernia. *Indian Pediatr* 2004;41:853.
- 6) Wakhlu A, Wakhlu AK. Congenital lumbar hernia. *Pediatr Surg Int* 2000;16:146-8.
- 7) Wechsler RJ, Kurtz AB, Needleman L, Dick BW, Feld RI, Hilpert PL, et al. Cross-sectional imaging of abdominal wall hernias. *AJR Am J Roentgenol* 1989;153:517-21.
- 8) Zhou X, Nve JO, Chen G. Lumbar hernia: clinical analysis of 11 cases. *Hernia* 2004;8:260-3.
- 9) Siffring PA, Forrest TS, Frick MP. Hernias of the inferior lumbar space: diagnosis with US. *Radiology* 1989;170:190.
- 10) Pul M, Pul N, Gurses N. Congenital lumbar (Grynfelt-Lesshaft) hernia. *Eur J Pediatr Surg* 1991;1:115-7.
- 11) Somuncu S, Bernay F, Rizalar R, Ariturk E, Gunaydin M, Gurses N. Congenital lumbar hernia associated with the lumbocostovertebral syndrome: two cases. *Eur J Pediatr Surg* 1997;7:122-4.
- 12) Peláez Mata DJ, Alvarez Muñoz V, Fernández Jiménez I, García Crespo JM, Teixidor de Otto JL. Congenital lumbar hernia. *Cir Pediatr* 1998;11:126-8.
- 13) Hancock BJ, Wiseman NE. Incarcerated congenital lumbar hernia associated with the lumbocostovertebral syndrome. *J Pediatr Surg* 1988;23:782-3.
- 14) Skrekas G, Stafyla VK, Papalois VE. A Grynfeltt hernia: report of a case. *Hernia* 2005;9:188-91.
- 15) Ipek T, Eyuboglu E, Aydingoz O. Laparoscopic management of inferior lumbar hernia (Petit triangle hernia). *Hernia* 2005;9:184-7.
- 16) Cavallaro G, Sadighi A, Miceli M, Burza A, Carbone G, Cavallaro A. Primary lumbar hernia repair: the open approach. *Eur Surg Res* 2007;39:88-92.