

HBsAb와 HBcAb가 양성인 장기 공여자의 간조직에서 Hepatitis B Virus DNA의 발현

울산대학교 의과대학 서울아산병원 소아과학교실, *외과학교실

정창우 · 장주영 · 김경모 · 이승규*

Detection of Hepatitis B Virus DNA in Liver Grafts Obtained from HBsAb and HBcAb Positive Organ Donors

Chang Woo Jung, M.D., Joo Young Jang, M.D., Kyung Mo Kim, M.D. and Sung Gyu Lee, M.D.*

Departments of Pediatrics and *Surgery, Asan Medical Center,
University of Ulsan College of Medicine, Seoul, Korea

Purpose: It has recently been reported that *de novo* HBV infection following liver transplantation is caused by grafts from HBcAb positive donors, and this phenomenon has been observed in one third of the liver transplant patients in our center. Therefore, we investigated the presence of HBV virus DNA in liver tissues obtained from HBcAb positive donors to determine the mechanism by which *de novo* HBV infection occurs.

Methods: This study was conducted on 6 patients that were HBsAg negative, HBsAb positive, and HBcAb positive who were donors for liver transplantation between November 1997 and November 1998 at Asan Medical Center. We isolated DNA from a portion of liver biopsy tissues that were obtained during the operation, and then identified the surface and core region of HBV DNA using nested PCR. In addition, four children who received liver grafts from these donors were monitored to determine if they became afflicted with non-HBV related diseases while receiving prophylaxis consisting of short-term HBIG treatment and long-term treatment with an antiviral agent.

Results: The surface antigen region was identified in all 6 donors and the core antigen region was observed in 4 of the 6 donors. However, no episodes of *de novo* HBV infection with prophylaxis were observed.

Conclusion: The results of this study support the results of previous studies, which indicated that HBV infection may be the main cause of *de novo* HBV infection in patients that receive HBsAb positive and HBcAb positive donor grafts. (**Korean J Pediatr Gastroenterol Nutr 2007; 10: 166~172**)

Key Words: Liver transplantation, Hepatitis B virus, Living donors, Hepatitis B antibodies

접수 : 2007년 7월 31일, 승인 : 2007년 8월 30일

책임저자 : 김경모, 138-736, 서울시 송파구 풍납2동 388-1, 울산대학교 의과대학 서울아산병원 소아과학교실

Tel: 02-3010-3380, Fax: 02-473-3725, E-mail: kmkim@amc.seoul.kr

본 연구는 1998년도 아산생명과학연구소의 연구비(1998-043)의 지원에 의해 이루어진 것임.

본 논문의 요지는 2003년 제53차 대한소아과학회 추계 학술대회에서 구연 발표됨.

서 론

간이식 후에 발생하는 B형 간염은 두 가지가 있으며, 재발과 신생 간염이 그것이다. B형 간염에 의한 간부전으로 이식을 받은 환자에서 원 질환의 재발에 의한 것은 잘 알려져 있으며, 재발을 막기 위한 적절한 예방적 치료를 시행하지 않는다면 빠른 속도로 이식편의 기능 부전이 초래되고, 사망에 이르게 된다^{1,2)}. 이러한 B형 간염이 없던 환자에게서 이식 후 새로 발생하는 B형 간염에 대해 신생(*de novo*) B형 간염이라고 부른다³⁾.

현재까지 간이식 후에 발생한 신생 B형 간염의 보고 들은 많지 않으며 후향적인 연구에 의한 결과이고 또한 간염의 보균 빈도가 낮은 국가에서 이루어진 결과들이 다. 따라서 HBcAb의 빈도가 50%가 넘을 것⁴⁾으로 추정 되는 국내에서의 결과가 필요하다고 생각된다. 따라서 저자들은 HBsAb 및 HBcAb 양성인 공여자 간이식편에 서의 HBV (hepatitis B virus) DNA의 발현의 유병률을 조사하여 신생 간염의 발생기전을 규명하기 위한 일환 으로 본 연구를 시행하였다.

대상 및 방법

1. 연구대상

1997년 11월부터 1998년 11월까지 서울아산병원에 서 간이식을 시행받은 환자 중 이식편을 제공한 공여자 6명을 대상으로 하였다. 공여자의 선정 방법은 황 등의 보고에 기술되었다⁵⁾. 공여자 중에서 HBsAg 음성이고

C형 간염 항체 음성이며 B형 간염의 과거력이 없는 환 자 중에서 HBsAb 양성, HBcAb 양성이며 HBV 음성인 공여자를 대상으로 하였다. 또한 이들에게서 간이식을 받은 6명 중에서 B형 간염 이외의 적응증으로 이식받 은 소아 환자 4명을 대상으로 경과를 분석하였다.

2. 이식제공자 간조직의 면역화학적 염색

간이식 수술동안 시행되는 간조직 생검시 조직의 일 부를 얻어서 영하 70°C에 보관하였다. 간조직에서의 B 형 간염의 항원의 양은 파라핀 조직에서 HBsAg과 HBcAb에 대한 각각의 다크론 항체를 사용하여 표준 면역 염색을 시행하여 결정하였다(Dakopatts, Copen- hagen, Denmark). Peroxidase를 marker로 diaminoben- zene을 촉매로 PAP kit (Amersham, Chicago, IL)를 적용 하였다.

3. 간조직의 이중 중합 연쇄 반응 방법

HBV genome의 증폭을 Diamantis 등⁶⁾이 서술한 시발 체를 사용하여 시행하였다. 간조직 200 mg 혹은 1 g의 조직에서 DNA를 추출하고 HBV DNA의 core (핵심) 구 역과 surface (표면) 구역 2군데의 시발체를 준비하여 이중 중합 연쇄 반응을 시행하였다. 시발체(Table 1)의 순서로 음성이 나올 경우 3가지가 모두 음성인 경우를 음성으로 진단한다. 효소 중합 연쇄반응의 조건은 94°C에서 45초간 변성, 55°C에서 1분간 가열냉각, 72°C에서 1분간 증폭을 한 주기로 30주기를 시행한 뒤 안쪽 부분 시발체로 같은 주기의 중합연쇄반응을 시행 하고 분절의 크기에 따라 전기영동하여 변성과 중화과

Table 1. Nucleotide Sequences of External, Internal Primers and Probe from the Surface and Core Regions of the Hepatitis B Virus Genome

Region	Map position	Sense/Antisense	Sequence (5' to 3')
Surface	1198	Sense	CCAGCAGCCAACCAAGTA
	1633	Antisense	TGTCAACAAGAAAAACCC
	1256	Sense	GCGGTATTTTGGGGTGGGA
	1535	Antisense	AGATTGACGAGATGTGAG
Core	81	Sense	TTTGGGGCATGGACATTG
	541	Antisense	CGTCTAACAACAGTAGTT
	126	Sense	TGGAGTTACTCTCGTTTT
	488	Antisense	TCTATAGGCTGGAGGAGT

정을 거쳐 southern blotting하여 고정시킨다. 실험은 2 회씩 반복 시행하였다.

4. 신생 B형 간염의 예방⁷⁾

라미부딘을 체표면적 1.73 m²당 100 mg의 양을 경구로 투여를 시작하여 지속적으로 투약하였다. B형 간염 면역 글로블린(HBIG, Hepatitis B immune globulin)은 이식 후 7일간은 100 IU/kg을 정맥주입하고 첫 6개월간 HBsAb의 titer가 100 mIU/mL를 유지하도록 간헐적으로 100 IU/kg를 정맥주사하였다.

Table 2. Clinical and Laboratory Characteristics of 6 Donors with Positive Hepatitis B Core Antibody.

Items	Mean±S.D.	Range
Age at biopsy (yr)	37±4	32~43
Sex (M : F)	3 : 3	
AST (IU/L)	21.5±12.3	9~43
ALT (IU/L)	21.5±14.8	8~43
Prothrombin time (INR)	1.03±0.05	0.98~1.11
Bilirubin (mg/dL)	0.73±0.48	0.3~1.6

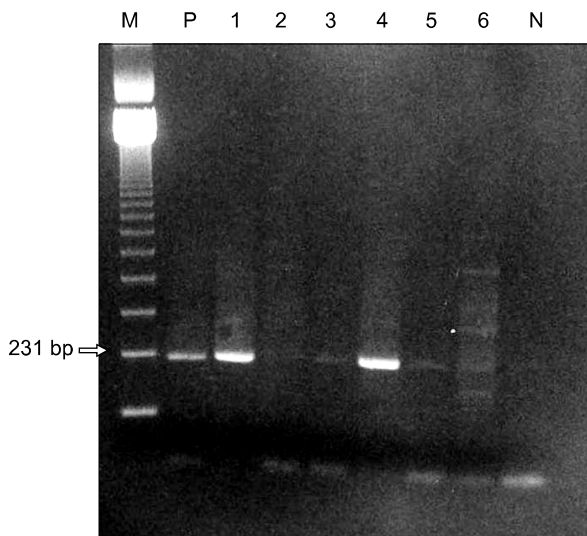


Fig. 1. Detection of HBV6 surface region in the liver tissues of HBcAb positive donors by nested PCR. All patients show band at 231 bp. Amplified product were observed on ultra-violet transilluminator. The band of No. 2 donor presents weak positive on electrophotometry (M: 123 size marker, Patient No., P: positive control, N: negative control).

결 과

1. 환자의 특성

연구 대상의 특성은 다음과 같다. 공여자의 평균연령은 37±4세(범위: 32~43), 남녀비율은 3 : 3이었고 평균 AST는 21.5±12.3 IU/L (범위: 9~43), 평균 ALT는 21.5±14.8 IU/L (범위: 8~43), 평균 총빌리루빈은 0.73±0.48 mg/dL (범위: 0.3~1.6), 평균 INR은 1.03±0.05 (0.98~1.11)였다(Table 2). 이 중 HBV DNA 양성인 공여자가 1명 있었으나 성인에게 이식되었다.

4명의 간이식 수혜자의 이식 적응증은 3명이 담도폐쇄증, 1명이 잠재성 간경변(cryptogenic cirrhosis)으로 진단되었다. 나머지 2명의 수혜자는 만성 B형 간염으로 인한 간경변을 가진 성인 환자로 대상에서 제외하였

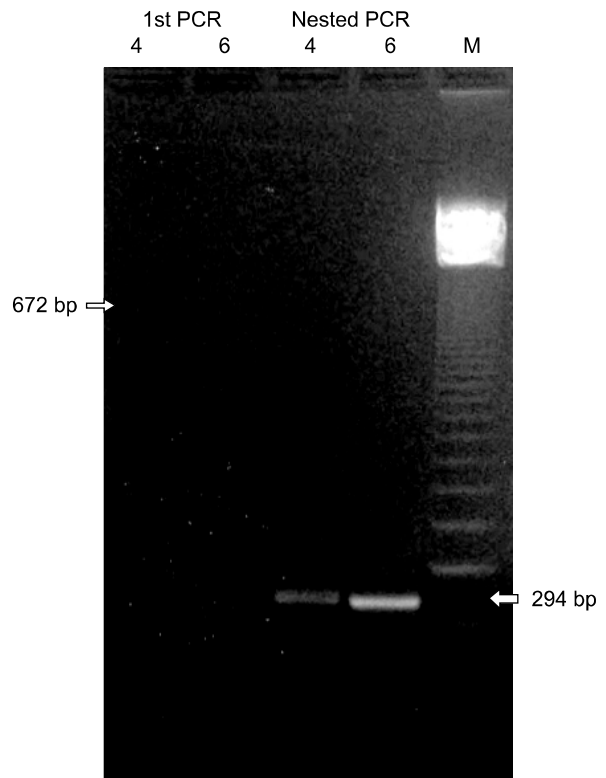


Fig. 2. Representative detection of HBV core region in the liver tissues of HBcAb positive donors by nested PCR in No. 4 and No. 6 patients. Both show that there was no band formation at 672 bp on 1st PCR, but there were band formations at 294 bp on nested PCR (M: 123 size marker, Patient No.).

다. 수혜자의 평균연령은 2±1세(범위 1~5)였으며, 성별은 4명 전부 여아였다. 수혜자의 수술 전 HBsAg, HBcAb는 모두 음성이었다.

2. 면역조직 항원 검사

공여자 6명의 조직을 면역조직 화학 염색을 시행하여 본 결과 표면항원과 핵심항원에 모두 음성 소견을 보였다.

3. PCR 결과

중합효소 연쇄반응은 6명의 조직에서 HBV DNA를 분리하여 HBV DNA의 표면 구역에 대한 시발체로 구한 결과는 6명 모두 양성으로(Fig. 1), 핵심 구역에 대한 시발체로 구한 결과는 4명에서 양성으로 관찰되었다(Fig. 2)(Table 3).

4. 수혜자의 경과

4명의 간을 이식받은 수혜자는 이식 수술 직후 간정맥 혈전으로 사망한 1명을 제외하고 모두 라미부딘과

HBIG 투여의 예방법을 시행하면서, 간염의 발생은 관찰되지 않고 있다(Table 4). 수술 후 9년이 지난 현재 HBsAg은 3명 모두 음성이고, HBsAb는 2명은 음성, 1명은 양성인 상태로 유지되고 있다.

고 찰

1993년 이래로 간이식 전에는 HBsAg이 없던 환자들에서 간이식 후에 신생 B형 간염이 보고되고 있다⁸⁾. 국외의 보고에 의하면 HBsAg 음성, HBcAb 양성인 공여자에서 심지어 HBsAb 양성인 공여자에서 HBV 감염의 가능성이 제시되었다^{9~14)}. 저자들의 연구에서도 HBcAb 양성인 공여자가 신생 B형 간염의 위험 인자로 분석되었고, 예방적 치료가 없었던 33%의 환자에서 신생 간염이 발생하는 것을 보고하였다⁷⁾. HBcAb 양성인 현재의 상태에 관계없이 과거 감염력이 있으면 양성으로 나타나므로, 이러한 환자에서 과거의 HBV에 대한 항체가 생성되고, 혈청학적으로도 HBsAg이 음성이 되어도 수십년 동안 HBV 감염이 지속되는 경우가 있어 이를

Table 3. Serology, Histology, and Polymerase Chain Reaction Results of 6 Hepatitis B Core Antibody Positive Donors

Pt No.	Age/Sex	Serology		Histology	Immunostaining		DNA PCR		HBV DNA
		HBcAb	HBsAb		HBsAg	HBcAg	S-region	C-region	
1	36/F	+	+	WNL*	-	-	+	+	-
2	40/F	+	+	WNL	ND [†]	ND	+	+	-
3	32/M	+	+	FL [‡]	ND	ND	+	-	ND
4	34/M	+	+	WNL	-	-	+	+	-
5	43/F	+	+	WNL	-	-	+	-	-
6	35/M	+	+	FL	-	-	+	+	+

*WNL: within normal limit, [‡]FL: fatty liver, [†]ND: not determinate.

Table 4. Clinical Profile and Outcome of 4 Recipients Who Received Liver Transplantation due to Non-Hepatitis B Virus Related Disease

Pt No.	Diagnosis	PreLT			PostLT		HBV recur	Outcome
		HBsAg/HBsAb	HBcAb	HBcAg	HBsAg/HBsAb			
1	BA	-/+	-	-	-/-	No	E	
2	Cryptogenic LC	-/-	-	-	-/-	No	S	
4	BA	-/+	-	-	-/-	No	S	
5	BA	-/-	-	-	-/+	No	S	

BA: biliary atresia, LC: liver cirrhosis, LT: liver transplantation, E: expired, S: survived.

잠재(occult) HBV 감염이라고 하며 일반적인 형태의 혈청학적 검사로는 진단이 되지 않지만, 혈액, 말초단핵구, 림프절, 비장 그리고 간 등에 감염이 남아 있을 수 있다. 이 잠재 HBV 감염이 생체 간이식 후의 신생 B형 간염의 원인으로 알려져 있다^{15,16}. 수혜자 및 공여자의 잠재 HBV 감염이 모두 원인이 될 수 있으며, 간 동종 이식 시 재발 혹은 신생 B형 간염의 가장 큰 원인으로 생각되어 지고 있다¹⁷. 잠재 HBV 감염 환자가 있는 경우 HBV DNA는 개개인의 혈청 검사상 바이러스가 없는 것으로 판명되어도 간에서 지속적으로 존재할 수 있다고 알려져 있다^{18,19}. 이 위험에 기초하여 국가의 HBcAb 양성률과 실정에 따라 북아메리카와 유럽의 대부분의 이식센터는 HBcAb 양성인 공여자의 장기를 이식에서 제외하고 있다. 또한 이들 국가에서는 HBcAb 양성 혈액도 B형 간염의 전파의 가능성이 있어 수혈에서 제외시키고 있다²⁰. 하지만 HBcAb의 빈도가 50%가 넘을 것⁴)으로 추정되는 국내에서는 수혈에서 제외하고 있지 않으며, 아직까지 이식 후 신생 간염에 대한 확실한 결과가 없고 또한 국내의 심한 뇌사 공여 장기의 부족으로 장기 이식의 기증에서 제외하고 있지 않다⁵.

우리의 연구와 같은 연구를 시행한 Marusawa 등²¹)의 보고에서도 HBsAb와 HBcAb 양성인 간염의 병력이 없는 건강한 14명 중 13명에서 HBV DNA의 표면 구역이 양성으로 검출되었고 이 중 8명에서 복제 가능한 episomal form으로 발견되었다. HBV가 복제되는 동안에는 ccc (covalently closed circular) HBV DNA가 관찰되며^{22,23}, ccc DNA는 감염 동안 안정한 episome으로 존재하여 virus 유전자의 전사의 주형으로 활동한다. 본 연구에서는 66%에서 HBsAg과 HBcAg을 coding하는 DNA가 양성으로 검출되었으나, 복제 과정 중에 관찰되는 ccc DNA를 포함한 연구를 시행하지 못하였다. 하지만 Marusawa 등²¹)의 결과에 비추어 본 연구에서 표면 및 핵심 구역의 DNA가 관찰된 4명 중에서 2~3명에서 복제 가능한 형태를 추측해 볼 수 있겠으며, 향후 이에 대한 연구가 필요하다고 하겠다. Hussain 등²⁴)은 B형 간염으로 간이식을 받은 환자를 대상으로 이식 후 조직 검사를 시행하였고, 간 조직 검사상 total DNA에서는 83%, ccc HBV DNA에서 17%에서 양성으로 보였으나 재발은 5%에서 발생하였다. 이 연구에서 HBcAb 양성인 공여자에서 증식형의 바이러스의 빈도와 감염

의 발생을 낮게 보고하고 있다.

이번 연구에서도 공여자가 HBcAb 양성일 때 수혜자의 혈청 검사상에서는 HBsAg 음성이고 HBsAb는 양성이지만 간 조직 검사상 이중 중합 효소 연쇄반응 상에서 HBV는 표면 구역 부분에서 6명 모두, 핵심 구역 부분에서는 4명이 양성으로 조직 검사상에서 잠재 HBV 감염의 증거를 발견할 수 있었다. 이는 저자들이 보고한 간이식 후 발생하는 신생 B형 간염의 원인으로 HBcAb가 위험인자임을 지지한다는 것을 보여준다¹⁰. 그리고 이 사실은 많은 수의 HBsAg 음성이면서 HBsAb 양성인 건강한 사람들도 간세포에서의 바이러스의 복제를 동반하는 잠재 HBV 감염의 보균자라는 사실과 부합하다²¹.

본 연구 결과에 의하면 HBcAb가 양성인 공여자에서 잠재 HBV 감염의 가능성이 있으므로, 이들을 공여자로 하는 간이식 수혜자에서 예방적인 치료가 필요하다. 저자들의 연구에서 단기간의 HBIG 과 장기간의 라미부딘 예방 요법으로 신생 B형 간염의 예방에 효과가 있음을 보고한 바 있다⁷. 국내의 보고에서는 권 등¹⁷)이 예방 접종을 통하여 예방 효과를 증명하였고, 이 등²⁵)은 지속적으로 HBIG의 사용에 의한 예방 효과를 보고한 바가 있다. 하지만 장기간의 HBIG의 사용은 비용과 반복적인 주사 치료를 요하며, 예방 접종 또한 반복적인 예방 접종에 대한 부작용이 알려져 있지 않다는 것이 문제점이며, 3가지 치료 모두 장기적으로 언제까지 치료를 하여야 하는지에 대한 자료가 부족한 실정이다.

이번 연구에서도 라미부딘과 HBIG을 사용하였고 현재 이식을 받은 소아 환자 4명 중 3명에서 혈청에서 HBsAg 음성으로 재발 없이 지내고 있다. 나머지 1명은 수술 직후 이식 간 기능 부전으로 사망하였다.

이번 연구의 결과로 HBcAb 양성 공여자는 혈청학적으로 잠재 HBV 감염을 시사하는 공여자로 추정할 수 있으며, 이식 시 간 조직에서의 DNA 존재는 이식된 간에서 HBV의 증식할 수 있음을 보여준다고 생각한다. 그러므로 HBcAb 양성인 공여자에서 받은 간은 소아 간이식 이후 발생하는 신생 B형 간염의 원인이 될 수 있다고 판단한다.

추후 HBV의 증식의 조건에 대한 추가 연구가 필요하며, 건강한 개인에서 HBsAg 음성, HBsAb 양성이면서 HBcAb 양성일 시 어떻게 바이러스의 증식이 유지

되고 잠재 HBV 감염을 일으킬 수 있는지에 대한 연구가 필요할 것으로 생각된다.

요 약

목 적: 최근 HBsAb 및 HBcAb 양성인 공여자의 간이식편을 이식 받은 수혜자에서 신생 B형 간염이 발생하는 것이 보고 되고 있으며, 저자들도 약 40%에서 신생 B형 간염이 발생하는 것을 보고하였다. 한국인에서의 HBcAb 양성률은 50%가 넘는 것으로 보고하고 있는데, 이는 임상 간이식의 걸림돌이 될 수 있으며 저자들은 이를 예방하기 위한 일환으로써 본 연구를 시행하였다.

방 법: 1997년 11월부터 1998년 11월까지 12개월 동안 서울 아산병원에서 생체 간이식 공여자가 과거 B형 간염과 C형 간염 감염의 증거가 없으면서 HBsAg 음성 이면서 HBsAb 양성, HBcAb 양성인 성인 공여자 6명을 대상으로 하였다. 간이식 수술 시 동결 생검을 위하여 채취한 절편의 일부를 보관하여 실험에 사용하였다. 동결 절편 조직에서 DNA를 분리하여, HBV DNA의 표면 구역과 핵심 구역에 대한 시발체를 이용하여 이중 중합 효소 연쇄 반응을 시행하여 검사를 시행하였다.

결 과: 공여자 6명의 조직에서 표면 구역이 모두 양성으로 관찰되었으며, 핵심 구역은 4명에서 양성으로 관찰되었다. 그 중 4명의 간을 이식받은 소아 수혜자는 모두 예방법을 시행하면서, 신생 B형 간염의 발생은 관찰되지 않고 있다.

결 론: 본 결과는 간이식 후 발생하는 신생 B형 간염의 원인으로 HBcAb 양성이 위험 인자임을 지지하고 있다. HBcAb 양성 공여자의 간이식편에서 핵심구역은 66%에서 양성으로 보여 이식 후 잠재 HBV 감염 혹은 신생 B형 간염의 발생을 막기 위해 예방적 치료가 필요할 것으로 사료된다.

참 고 문 헌

- 1) Todo S, Demetris AJ, Van Thiel D, Teperman L, Fung JJ, Starzl TE. Orthotopic liver transplantation for patients with hepatitis B virus-related liver disease. *Hepatology* 1991;13:619-26.
- 2) O'Grady JG, Smith HM, Davies SE, Daniels HM, Donaldson PT, Tan KC, et al. Hepatitis B virus rein-

- fection after orthotopic liver transplantation. Serological and clinical implications. *J Hepatol* 1992;14:104-11.
- 3) Segovia R, Sanchez-Fueyo A, Rimola A, Grande L, Bruguera M, Costa J, et al. Evidence of serious graft damage induced by de novo hepatitis B virus infection after liver transplantation. *Liver Transpl* 2001;7:106-12.
- 4) Shin BM, Jeong KW. Distribution of anti-HBs levels in Korean adults. *Yonsei Med J* 2000;41:40-8.
- 5) Hwang S, Lee SG, Lee YJ, Sung KB, Park KM, Kim KH, et al. Lessons learned from 1,000 living donor liver transplantations in a single center: How to make living donations safe. *Liver Transplantation* 2006;12:920-7.
- 6) Diamantis ID, McGandy C, Pult I, Buhler H, Schmid M, Gudat F, et al. Polymerase chain reaction detects hepatitis B virus DNA in paraffin-embedded liver tissue from patients sero- and histo-negative for active hepatitis B. *Virchows Arch A Pathol Anat Histopathol* 1992;420:11-5.
- 7) Kim KM, Choi BH, Lee YJ, Lee SG. Efficacy of combination prophylaxis with short-term HBIg and long-term Lamivudine in preventing de novo hepatitis b infection in orthotopic liver transplant recipients with HBcAb positive donor. *Hepatology* 2000;32:523A.
- 8) Douglas DD, Rakela J, Taswell HF, Krom RA, Wiesner RH. Hepatitis B virus replication patterns after orthotopic liver transplantation: de novo versus recurrent infection. *Transplant Proc* 1993;25:1755-7.
- 9) Lei D WJ, Sullivan DE, Dash S, Gerber MA. Detection of hepatitis B virus sequences in liver tissues of seronegative organ donors. *Int Hepatol Commun* 1995;3:7.
- 10) Wachs ME, Amend WJ, Ascher NL, Bretan PN, Emond J, Lake JR, et al. The risk of transmission of hepatitis B from HBsAg(-), HBcAb(+), HBIgM(-) organ donors. *Transplantation* 1995;59:230-4.
- 11) Lowell JA, Howard TK, White HM, Shenoy S, Huettner PC, Brennan DC, et al. Serological evidence of past hepatitis B infection in liver donor and hepatitis B infection in liver allograft. *Lancet* 1995;345:1084-5.
- 12) Roche B, Samuel D, Gigou M, Feray C, Viroit V, Schmets L, et al. De novo and apparent de novo hepatitis B virus infection after liver transplantation. *J Hepatol* 1997;26:517-26.
- 13) Radomski JS Mi, Armenti VT, Munoz S, Smolinski S. Risk of hepatitis B transmission from organ donors who are hepatitis B surface antigen(-) and hepatitis B core antibody(+). *Hepatology* 1994;20:A129.
- 14) Donovan JP SD, Goonewardene T, Sorell MF, McCashland TM, Zetterman RK, Langnas AN, et al. Development of hepatitis B infection after liver transplantation with donor livers from patients with HBc Ab

- and HBs Ab. *Hepatology* 1994;20:A130.
- 15) Chazouilleres O, Mamish D, Kim M, Carey K, Ferrell L, Roberts JP, et al. "Occult" hepatitis B virus as source of infection in liver transplant recipients. *Lancet* 1994;343:142-6.
 - 16) Abdelmalek MF, Pasha TM, Zein NN, Persing DH, Wiesner RH, Douglas DD. Subclinical reactivation of hepatitis B virus in liver transplant recipients with past exposure. *Liver Transpl* 2003;9:1253-7.
 - 17) 권준혁, 서경석, 조재영, 이남준, 장자준, 이건욱. Anti-HBc 양성인 간이식편내 B형간염바이러스 DNA 발현의 변화. *대한간학회지* 2006;12:191-200.
 - 18) Kuhns M, McNamara A, Mason A, Campbell C, Perrillo R. Serum and liver hepatitis B virus DNA in chronic hepatitis B after sustained loss of surface antigen. *Gastroenterology* 1992;103:1649-56.
 - 19) Fong TL, Di Bisceglie AM, Gerber MA, Waggoner JG, Hoofnagle JH. Persistence of hepatitis B virus DNA in the liver after loss of HBsAg in chronic hepatitis B. *Hepatology* 1993;18:1313-8.
 - 20) Hoofnagle JH, Seeff LB, Bales ZB, Zimmerman HJ. Type B hepatitis after transfusion with blood containing antibody to hepatitis B core antigen. *N Engl J Med* 1978; 298:1379-83.
 - 21) Marusawa H, Uemoto S, Hijikata M, Ueda Y, Tanaka K, Shimotohno K, et al. Latent hepatitis B virus infection in healthy individuals with antibodies to hepatitis B core antigen. *Hepatology* 2000;31:488-95.
 - 22) Newbold JE, Xin H, Tencza M, Sherman G, Dean J, Bowden S, et al. The covalently closed duplex form of the hepadnavirus genome exists in situ as a heterogeneous population of viral minichromosomes. *J Virol* 1995;69:3350-7.
 - 23) Tuttleman JS, Pourcel C, Summers J. Formation of the pool of covalently closed circular viral DNA in hepadnavirus-infected cells. *Cell* 1986;47:451-60.
 - 24) Hussain M, Soldevila-Pico C, Emre S, Luketic V, Lok AS; NIH HBV-OLT Study Group. Presence of intrahepatic (Total and ccc) HBV DNA is not predictive of HBV recurrence after liver transplantation. *Liver Transpl* 2007;13:1137-44.
 - 25) Lee KW, Lee DS, Lee HH, Kim SJ, Joh JW, Seo JM, et al. Prevention of de novo hepatitis B infection from HbcAb-positive donors in living donor liver transplantation. *Transplant Proc* 2004;36:2311-2.