

디스크 전지를 삼킨 소아에서 내시경적 이물 제거술의 비교

경북대학교 의과대학 소아과학교실

김정옥 · 홍은희 · 최병호 · 조민현 · 서혜은 · 임해리
추미애 · 황수경 · 박선민 · 홍석진 · 심예지 · 최병호

Comparison of Endoscopic Removal of Disk Batteries in Children

Jung Ok Kim, M.D., Eun Hui Hong, M.D., Byung-Ho Choe, M.D., Min-Hyun Cho, M.D.,
Hye-Eun Seo, M.D., Hae-ri Lim, M.D., Mi Ae Chu, M.D., Su Kyeong Hwang, M.D.,
Sun min Park, M.D., Suk Jin Hong, M.D., Ye Jee Shim, M.D. and Byung Ho Choi, M.D.

Department of Pediatrics, Kyungpook National University School of Medicine, Daegu, Korea

Purpose: Any battery impacted in the esophagus must be removed urgently because of the possibility of serious complications such as perforation, fistula, and mediastinitis. The use of endoscopic procedures was compared to find the most rapid, effective, and safe method to remove disk batteries.

Methods: The cases of 24 children (9 males, mean age, 1.5 years) that had accidentally ingested disk batteries were reviewed. The patients had visited the Department of Pediatrics, Kyungpook National University Hospital from July 1997 to June 2007 for the removal of disk batteries. Endoscopic removal was attempted using a retrieval net or a magnetic extractor with a balloon (condom). The procedure times for removing the ingested battery were compared.

Results: Children that ingested batteries with a larger diameter (20 mm) had a greater chance to have esophageal impaction with serious injury, such as esophageal mucosal necrosis or ulcers, as compared to the ingestion of smaller diameter batteries (10 mm) ($p < 0.01$). Endoscopic removal of disk batteries was attempted either using a retrieval net in 10 children or by using a magnetic extractor with a balloon in 6 children. Endoscopic removal using a retrieval net was more effective (mean procedure time: 1.5 min) as compared to using a magnetic extractor with a balloon (mean procedure time: 3.3 min) ($p < 0.05$).

Conclusion: Both procedures, either using a retrieval net or a magnetic extractor with a balloon were effective in removing ingested disk batteries. Based on our experience, an endoscopic procedure using a retrieval net was a more effective method for foreign body removal. (*Korean J Pediatr Gastroenterol Nutr* 2007; 10: 147~156)

Key Words: Disk battery, Foreign body, Endoscopy, Esophagus, Children

접수 : 2007년 7월 31일, 승인 : 2007년 8월 30일

책임저자 : 최병호, 700-721, 대구시 중구 삼덕동 2가 50, 경북대학교병원 소아과

Tel: 053-420-5704, Fax: 053-425-6683, E-mail: bhchoi@knu.ac.kr

서 론

생활 주변에서 흔하게 접할 수 있는 디스크 전지 (disk battery)를 영유아가 삼키게 되면 위장을 통해서 대변으로 자연 배출되는 경우도 많으나 식도에 걸리거나 위에 오래 머물러 있으면서 문제를 일으키기도 한다. 대부분 내원 당시 전지를 삼킨 사실을 부모가 알고 있으나, 삼킨 것이 무엇인지 모르고 내원하기도 하며, 목에 이물이 걸린 듯하여 병원에 방문 후 시행한 X-선에서 발견되기도 한다.

특히 식도에 걸리는 경우 빨리 제거하지 않고 지체가 되면 식도의 궤양이나 천공, 종격동염 등의 심한 합병증을 초래할 수 있다. 그러므로 디스크 전지를 삼킨 경우는 신속한 X-선 확인을 통해 위치를 확인하여야 하고 식도에 걸린 경우라면 최대한의 빠른 제거가 중요하다.

디스크 전지를 신속하면서도 안전하게 제거하는 방법을 찾는 것은 의미 있는 연구이다. 저자들은 이러한 디스크 전지의 내시경적 제거에 있어서 사용되는 기구에 따른 제거 속도의 차이와 그에 따른 안전성을 비교해 봄으로써 가장 빠르고 효율적으로 제거할 수 있는 방법을 찾아보았다.

대상 및 방법

1. 대상 환자

1997년 7월부터 2007년 6월까지 10년 동안 디스크 전지를 삼키고 경북대학교 병원 소아과에 내원하여 흉부 및 복부 X-선 사진(정립, 양와위, 좌우 측와위)에서 디스크 전지가 확인되어 내시경적 적출술을 시도한 24명의 환아를 대상으로 하였다. 환아의 평균 나이는 1.5세 (범위: 0.8~4.1세)였고 남아 9명, 여아 15명이었다. 내원 당시 X-선 촬영에서 전지가 이미 소장으로 내려간

경우는 제외하였다.

2. 방법

각 환아들의 의무 기록, X-선 사진, 내시경 사진을 후향적으로 검토하여 디스크 전지를 삼킨 당시의 연령 및 성별, 임상 양상, 디스크 전지의 지름 및 두께, 전지의 몸 속 위치, 삼킨 시간 및 제거 시간, 제거하는데 까지 걸린 시술 시간, 내시경적 이물 제거술에 사용된 기구의 종류, 내시경 소견과 합병증 등에 대해 조사하였다.

3. 사용된 내시경과 보조 기구, 진정약제

내시경은 GIF-XQ240 (Olympus, Japan; 직경 9.2 mm, 기구 내강 2.8 mm), GIF-P230 (Olympus, Japan; 직경 8.5 mm, 기구 내강 2.2 mm), GIF-N230 (Olympus, Japan; 직경 6.0 mm, 기구 내강 2.0 mm)이 사용되었고 사용된 겸자(forcep)는 magnetic extractor (IE-2P, Olympus, Japan), Roth retrieval net (retrieval net; foreign body standard retrieval net 11050, US endoscopy, USA), biopsy forcep 등이었다(Fig. 1).

내시경의 기구 내강 직경의 제한으로 인해 retrieval net은 XQ240에서만 사용하였고, magnetic extractor는 XQ240, P230, N230 모두에서 사용하였다.

초기 시술 예에서는 biopsy forcep으로 condom의 입구를 잡고 디스크 전지를 담아서 꺼내거나 직경 10 mm의 디스크 전지인 경우는 내시경적 식도 정맥류 결찰술 (EVL; endoscopic variceal ligation) 시에 사용되는 투명 cap (outer cylinder)을 이용하여 디스크 전지를 magnetic extractor에 붙여 cylinder 내로 넣은 다음 꺼내기도 하였다.

진정 약제로는 midazolam (0.1~0.3 mg/kg)을 기본으로 사용하였고 ketamine (0.5~1 mg/kg)을 추가로 사용하기도 하였다. 산소는 코를 통해 2 L/min를 공급하면서 시술하였다.




Fig. 1. Endoscopic devices used for the removal of disk batteries. (A) magnetic extractor+balloon, (B) retrieval net.




Fig. 2. Disk batteries removed by endoscope (one by Foley catheter).

4. 제거에 걸린 시간 측정

디스크 전지 제거에 걸린 시간의 측정은 내시경 진입 후 디스크 전지를 발견하여 사진을 찍은 시각으로부터 전지를 잡은 후 사진을 찍은 시각까지로 정의하였다. 식도 진입 시간과 전지를 잡은 후 내시경을 꺼낸 시간은 무시하였다. 내시경을 2회 실시한 경우에는 2차 시도 때의 제거 시간을 기록하였다.

24명 중 magnetic extractor와 풍선을 이용하여 제거한 6명과 retrieval net을 사용하여 제거한 10명을 별도로 비교하여 제거에 걸린 시간과 안전성에 차이가 있는지 검토하였다. 디스크 전지의 제거는 한 명의 내시경 전문의에 의해 시행되었다.

Table 1. Demographic Data of Patients in Accordance with Characters of Foreign Bodies and Devices used for Battery Removal

No.	Sex	Age (yr)	Size of battery (diameter×thickness in mm)	Location	Procedure time (sec)	Instruments used	Endoscope
1	M	1,6	10×5	Stomach	872	Biopsy forcep+condom	P230
2	F	1,0	10×5	Stomach	123	Magnetic extractor+EVL cap	XQ240
3	F	0,9	10×5	Stomach	90	Magnetic extractor+EVL cap	P230
4	F	0,8	10×5	Stomach	305	Magnetic extractor+condom	P230
5	M	1,6	20×3	Stomach	247	Magnetic extractor+condom	P230
6	F	1,0	10×5	Stomach	106	Magnetic extractor+condom	P230
7	M	1,0	10×5	Stomach	354	Magnetic extractor+balloon	P230
8	F	0,8	10×5	Stomach	102	Magnetic extractor+balloon	P230
9	F	1,0	10×5	Stomach	71	Magnetic extractor+balloon	N230
10	F	0,8	10×5	Stomach	24	Retrieval net	XQ240
11	F	0,9	10×5	Stomach	56	Retrieval net	XQ240
12	M	0,9	10×5	Stomach	204	Retrieval net	XQ240
13	F	0,9	10×5	Stomach	79	Retrieval net	XQ240
14	F	1,1	10×5	Stomach	293	Retrieval net	XQ240
15	F	1,1	20×2	Upper esophagus	60	Retrieval net	XQ240
16	M	1,5	20×2	Upper esophagus	27	Retrieval net	XQ240
17	F	1,7	10×5	Stomach	64	Retrieval net	XQ240
18	M	1,9	20×3	Stomach	63	Retrieval net	XQ240
19	M	4,1	10×5	Stomach	65	Retrieval net	XQ240
20	M	1,0	20×2	Upper esophagus	60	Foley catheter	NA
21	F	1,5	10×5	Stomach→small intestine	–	Spontaneously eliminated (1 week)	NA
22	F	2,7	10×5	Stomach→small intestine	–	Spontaneously eliminated (1 day)	NA
23	F	3,1	10×5	Stomach→small intestine	–	Spontaneously eliminated	NA
24	M	3,2	10×5	Stomach→small intestine	–	Spontaneously eliminated	NA
Mean±SD (range)		1,5±0,89 (0,8~4,1)			169±197,6 (24,0~872,0)		

EVL: endoscopic variceal ligation, NA: non-applicable.

5. 통계처리

통계 처리는 SPSS (version 12.0; SPSS Inc., USA)를 이용하였고 질적 변수는 Fisher's Exact test, 연속 변수에 대한 비교는 Mann-Whitney' U test를 이용하여 구하였으며 $p < 0.05$ 인 경우에 통계적으로 의미를 부여하였다.

결 과

1. 연령 및 성별 분포

23명의 환아 중 1세 이하가 12명, 1세부터 2세 이하가 8명, 2세부터 5세 이하가 4명이었다. 평균 나이는 1.5세(0.8~4.1세)였고 남아 9명, 여아 15명이었다. 연령별 남녀 비율의 차이는 없었다.

2. 디스크 전지의 크기와 위치(Fig. 2, Table 1)

디스크 전지의 직경과 두께가 10×5 mm인 것이 19건 이었고 이 중 식도에 걸린 예는 없었다. 위안에 존재하여 꺼낸 경우가 15건이었고 4명에서는 이미 소장으로 내려간 상태였다. 전지의 직경과 두께가 20×3 mm (또는 2 mm)인 것이 5건이었고 모두 1~2세에서 발생하였는데 이 중 3예(60%)에서 식도에 걸려 작은 전지에 비해 식도에 걸리는 경우가 유의하게 많았다($p=0.0049$). 위안에 존재하여 꺼낸 경우는 2건이었는데 각각 1.6세, 1.9세였으며 식도에 걸린 환아(1.0, 1.1, 1.5세)보다 개월 수가 많은 경향이었으나 통계적 차이는 없었다.

3. 디스크 전지의 위치에 따른 임상 양상(Table 2, 3)

식도에 걸린 3명 모두에서 증상이 있었는데 2명에서

구토를 보였고 기타 보챔, 삼킴 곤란 등의 증상이 단독 또는 동시에 나타났다. 위 내에 전지가 있었던 경우는 17예 중 2예(11.8%)에서만 설사 또는 흑혈변이 보였으며 15명(88.2%)에서는 증상이 없었다. 소장으로 내려간 경우에도 증상을 보인 경우는 없었다. 식도에 걸린 경우 위 내에 전지가 있거나 이미 소장으로 내려간 경우에 비하여 유의하게 증상이 많이 나타났다($p=0.0049$).

4. 내시경적 제거방법 및 제거에 걸린 시간(Fig. 3, Table 4)

내시경은 내원 시간 등 상황에 맞추어 내시경실, 일일수술실, 중앙수술실 등에서 시행하였으며, 식도에 걸린 전지는 위 안으로 밀어 넣은 후에 다시 상기한 여러 방법을 통해 적출하였다.

Magnetic extractor와 풍선(또는 condom)을 이용한 경우가 6명이었는데 평균 소요 시간이 197.5 (±120.0)초 소요되었으며(Fig. 3A, B), retrieval net을 사용한 경우가 10명으로 평균 93.5 (±86.0)초 걸려(Fig. 3C, D), retrieval net을 사용할 경우 더욱 신속한 제거가 가능하였다 ($p=0.0197$).

그 외 magnetic extractor와 EVL cap을 사용한 경우가 2명으로 각각 90초, 123초 소요되었다(Fig. 3E). 초기 경험으로 biopsy forcep과 condom을 이용하여 제거한 경우가 1예 있었는데 15분 가량 시간이 걸렸다(Fig. 3F).

5. 내시경 소견과 합병증/삼킨 후 제거되기까지의 기간

내시경 소견에서 조직의 괴사 또는 궤양이 발견된 경

Table 2. Location of Disk Batteries in Accordance with the Age of Patients

Age (yr)	Upper esophagus	Stomach	Small intestine
0~1		7 (29%)	
1~2	3 (13%)	9 (38%)	1 (4%)
2~3			1 (4%)
3~4			2 (8%)
4~5		1 (4%)	
Total	3 (13%)	17 (71%)	4 (16%)

p=NS (non-specific).

Table 3. Symptoms according to the Location of Disk Batteries

Symptoms	Upper esophagus	Stomach	Small intestine
Asymptomatic		15 (63%)	4 (16%)
Vomiting/ dysphagia/ irritability	3 (13%)*		
Watery diarrhea		1 (4%)	
Melena		1 (4%)	
Total	3 (13%)	17 (71%)	4 (16%)

* $p=0.0049$ (Fisher's exact test).

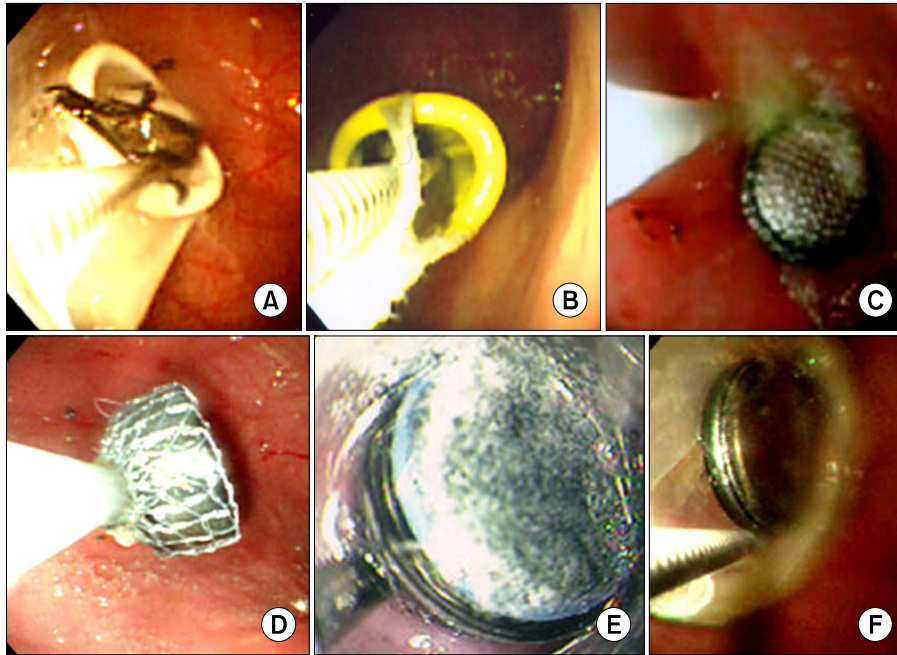


Fig. 3. Endoscopic removal of disk batteries using different devices. (A) magnetic extractor+balloon: attracting the battery, (B) magnetic extractor+balloon: retrieving the battery, (C) retrieval net: holding the battery, (D) retrieval net: retrieving the battery, (E) magnetic extractor+EVL cap, (F) magnetic extractor+condom: attracting the battery.

Table 4. Comparison of Procedure Time: Retrieval Net vs. Magnetic Extractor with Balloon in Removing Disk Batteries

		Retrieval net	Magnetic extractor +balloon or condom	p-value
No.		10	6	
Sex (M : F)		4 : 6	2 : 4	NS
Age (yr)		1,49±0,99	1,03±0,29	NS
Mean±SD (range)		(0,78~2,20)	(0,72~1,34)	
Size of battery	10×5	7	5	NS
(Diameter×Thickness in mm)	20×3 (or 20×2)	3	1	
Location	Upper esophagus	3		NS
	Stomach	7	6	
Frequency of trial	1	6	3	NS
	2	4	3	
Endoscope	N230		1	
	P230		5	
	XQ240	10		
Procedure time (sec)		93,5±86,0	197,5±120,0	0,0197*
Mean±SD (range)		(31,96~155,04)	(71,57~323,43)	

*Mann-Whitney' U test, NS: nonspecific.

우는 3명 있었는데 모두 식도에 디스크 전지가 끼어 있었던 환자였으며 위장 내 전지로 인한 위궤양이나 위 조직 괴사는 발견되지 않았다(Fig. 4A). 식도에 디스크 전지가 끼어 있었던 환자는 삼킨 후 각각 5시간, 6.5시간, 19.3시간에 제거할 수 있었는데 19.3시간에 제거한

환아는 처음 X-선 사진에서 동전으로 오인되어 제거가 지연되었던 경우였다(Fig. 4B).

위장 내에서 디스크 전지를 발견하고 제거한 경우 위 점막의 발적과 미란성 병변이 관찰된 경우가 6명으로, 이들의 경우 디스크 전지를 삼킨 후 제거되기까지 4.5

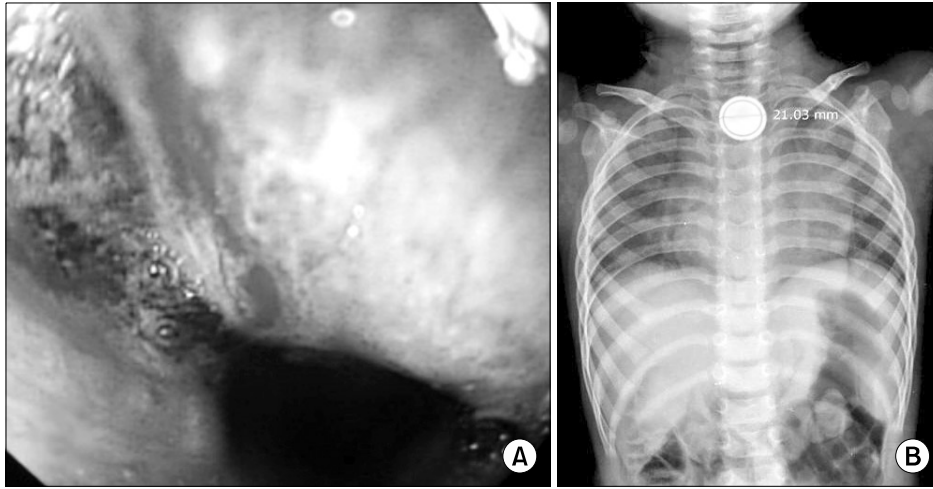


Fig. 4. Disk battery lodged in esophagus (A) endoscopic view of esophageal ulcer with wall necrosis after removal of disk battery, (B) Chest X-ray shows a disk battery at neck with double edge.

시간에서 9일까지 걸렸다. 9일만에 제거된 경우를 제외하면 삼킨 후 평균 13시간 만에 제거되었다. 병변이 없었던 경우는 11명으로 제거되기까지 평균 15시간(범위: 3.5시간~2일)까지 걸렸는데 두 군 간에 전지가 제거되기까지의 기간 차이는 통계적으로 없었다($p > 0.05$).

시술에 따른 합병증으로 산소 포화도의 저하(80~90%)가 대상환아의 50%에서 일시적으로 동반되었으나 전례에서 안전하게 제거할 수 있었다. 산소포화도가 80% 이상으로 유지된 환아는 시술 후 곧 바로 회복되었다. 2명에서는 산소 포화도의 저하가 80% 이하로 떨어져 내시경을 잠시 뽑은 후에 산소를 2 L/min에서 10 L/min로 30~60초간 더 투여하여 산소 포화도를 100%로 올리고 나서 다시 시도하여 제거하였다.

고 찰

소아연령에서 이물질을 삼킨 경우 이물의 종류로는 동전이 가장 흔하지만 디스크 전지의 경우도 국내 보고에 의하면 15년 동안 단일 센터에서 4.4% (22/495)의 비율로 있었으며¹⁾, 저자 등의 경험으로 보아도 디스크 전지의 빈도가 8% 정도로 적지 않았다²⁾. 이와 같이 디스크 전지의 사고가 드물지 않으므로 예방을 위해서는 관련 학회와 정부 차원의 노력이 필요하다. 선진국에서는 동전과 혼동되는 크기의 디스크 전지의 제조와 유통을 제한하고 있으며, 디스크 전지가 장난감이나 전자기기에서 쉽게 분리되지 않도록 노력하고 있다³⁾.

디스크 전지는 일명 단추형 전지(button cell)라고도 불리며 손목시계, 휴대용 계산기, 보청기 등의 전자기기뿐만 아니라 장난감, 소형 손전등, 레이저 포인터, 미니 리모컨(remote control) 등에도 널리 사용되고 있다. 대개 전압은 1.5 V이거나 3 V이며 알칼리(NaOH/KOH) 또는 유기성(organic) 전해질로 이루어져 있다. 양극(cathode)은 망간(manganese dioxide), 은(silver oxide), 탄소(carbon monofluoride), 구리(copper oxide) 등으로 구성되고 음극(anode)은 아연(zinc) 또는 리튬(lithium)으로 채워져 있다⁴⁾. 수은 전지는 많은 나라에서 요즘은 시판되지 않고 있는데 수은 전지를 삼키더라도 혈중 수은 농도는 의미 있게 증가하지 않는 것으로 보고되고 있다⁵⁾.

디스크 전지에 의한 손상은 위장관, 귀, 코 등에 생긴 손상이 보고되고 있는데 특히 디스크 전지가 식도에 걸리게 되면 매우 위험하기 때문에 영유아가 있는 곳에서는 항상 조심을 하여야 한다. 대부분 디스크 전지는 위장관에 걸리지 않고 통과하여 대변으로 빠져 나오게 되지만 전지의 직경이 20 mm 이상으로 클수록 식도에 걸리기 쉽고 이로 인한 심각한 합병증을 일으킬 위험이 높다. 직경이 15 mm 이하의 전지는 식도에 걸리는 경우가 드물며 본 연구 결과도 그러하였다⁶⁾. 특히 직경 20 mm의 디스크 전지를 삼킨 환아 5명 중 1.5세 이하인 3명에서만 식도에 걸려서 식도 내경의 크기와 상관성이 있을 가능성을 시사한다.

디스크 전지가 식도에 걸린 경우는 영유아가 보채고

음식을 거부하거나 침을 흘리고 잘 삼키지 못하고 토할 수 있으며 열이 날 수 있다. 또한 호흡이 가쁘거나 호흡 시 후두염에서 관찰되는 그렇거림이 들릴 경우에는 식도 이물을 의심할 수 있다. 방사선 촬영에서 동전을 삼킨 것으로 오인하는 경우도 있으므로 동전이 의심된다 고 하더라도 우선 디스크 전지를 의심하고 측면 사진까지 꼭 확인하는 것이 좋다⁷⁾. 디스크 전지의 경우 X-선 전면 사진에서 이중 디스크 층 구조에 의한 환형의 이중 테두리 음영을 볼 수 있고 측면 사진에서는 동전보다 테두리가 둥근 편이란 것이 동전과 구분되는 특징이며 직경도 20 mm 정도로 우리나라 100원 동전보다 작다⁸⁾. 실제로 동전으로 오인 되어 진단과 제거가 늦어져서 식도 손상이 진행된 경우도 드물지 않다. 반대로 크기가 다른 동전 2개를 붙여서 같이 삼킨 경우에도 이중 테두리 음영을 관찰할 수 있다.

식도에 걸린 후 지체되는 시간이 길어질수록 식도 손상의 정도가 심각해지는데 식도에 디스크 전지가 걸린 경우라면 삼킨지 3~4시간 만에 심각한 화상을 입을 수 있으며 동물 실험에서는 1시간 만에 손상이 생기고 4시간째에 식도 전층이 괴사 됨을 보여 주었다⁹⁾. 디스크 전지가 새지 않더라도 위장관 점막에 전기화학성 화상을 일으키며 특히 식도에 걸린 경우가 위험해서 식도 궤양, 천공, 식도-기관지 누공, 식도협착 등이 초래될 수 있으며 호흡곤란도 합병될 수 있다^{7,10~13)}. 실제로는 환아가 응급실에 도착한 당시에 이미 식도 손상은 생긴 상태라고 볼 수 있으므로 즉시 위치 변동을 시켜야 한다. 물론 내시경으로 즉시 전지를 꺼낼 수 있다면 좋겠으나 밤중에 응급실로 환아가 내원한 경우 X-선 촬영을 한 후 내시경으로 제거하기까지 대개 1시간 이상이 걸린다고 생각할 수 있다. 그러므로 내시경을 시행하기 전이라도 L-tube를 입을 통해 밀어 넣어 전지를 위 안으로 밀어 넣거나 Foley catheter를 이용하여 적출을 시도하는 것이 식도 궤양을 줄여주는데 도움이 될 수 있을 것으로 생각한다. 이런 경우 전지를 제거하였더라도 내시경으로 식도의 손상 정도를 확인하면 그에 따른 적절한 치료를 하는데 도움이 된다. 본 연구에서도 내시경적 제거 외에 X-선 투시기 하에서 Foley catheter를 사용하여 식도에서 직접 제거한 경우가 1명 있었는데 타병원에서 1차 내시경적 적출을 시도하였으나 식도에 꽂아 끼어 있는 상태라 내시경적 적출이 어려워

전원된 경우였다.

삼킨 전지의 전류가 별로 남아있지 않은 오래된 전지라면 손상의 정도는 적을 것으로 예상할 수 있으나 식도 천공은 8~12시간 내에도 생길 수 있으므로 식도의 디스크 전지는 발견 즉시 신속한 제거를 하여야 한다. 제거 후에도 식도 궤양이 심한 경우에는 식도-기관지 누공의 발생 가능성을 염두에 두고 금식을 포함한 적절한 조치를 취해야 하며 식도 손상이 아주 심해 보이지 않더라도 적출 후에는 일정 시간 관찰이 필요하다¹²⁾.

초기의 외국 보고에 의하면 식도에 걸린 알칼라인 전지를 24시간 경에 식도경으로 적출하였으나 식도-기관지 누공으로 사망한 경우가 보고된 바 있으며, 전지가 식도와 붙어 있는 대동맥을 천공시켜 사망한 경우도 있었다^{14,15)}. 최근에도 종격동 기종과 긴장성 기흉이 합병되어 급격하게 사망한 예도 있다¹⁶⁾. 국내에서는 1988년에 9개월 여아가 디스크 전지를 삼킨 후 특별한 합병증 없이 자연 배출된 증례를 보고한 이후 수은전지를 코에 넣어 생긴 비중격천공, 식도에 걸린 후 합병된 가성식도계실 등의 합병증 등이 보고되었다^{17~19)}.

과거 내시경이 발달되기 전에는 위장 내에 전지가 오래 정체되어 흑혈변을 초래하는 경우에는 개복술을 통하여 전지를 꺼내기도 하였다²⁰⁾. 식도에 걸리지 않은 무증상 환자의 경우 2/3는 저절로 대변으로 배출되었으며 내시경을 시행하여 꺼낸 경우도 위점막의 미란 정도의 가벼운 병변만 관찰되었기에 초기에는 증상이 없는 경우에는 자연 배출을 기다리자는 의견도 있었다²¹⁾. 위안의 디스크 전지는 작은 것은 대개 별다른 합병증을 일으키지 않고 대변으로 배출되므로 무증상인 경우에는 그냥 두어도 무방하겠으나, 직경이 20 mm 이상으로 큰 경우에는 자연 배출이 늦어질 수 있으므로 가급적이면 위 안에 있을 때 제거해주는 것이 좋다. 특히 소장이나 유문부 등에서 진행되지 않으면 부식성 천공의 위험이 높아진다²²⁾. 물론 위장관에 머물러 있더라도 화학성 위염이나 부식성 위염이 초래될 수 있고 복통, 구토, 혈변, 발열 등의 증상이 나타난다면 이미 궤양이나 천공이 진행되는 것으로 판단하고 지체 없이 제거하는 것이 좋을 것으로 생각한다. 또한 맥켈 계실에 전지가 들어가서 장천공을 일으킨 경우도 보고된 바 있으므로 위장을 넘어간 경우라도 자연 배출이 되지 않고 복통을 호소하는 경우는 개복 수술을 고려하여야 한다²³⁾. 1990년

후반 이후 소아용 전자 내시경이 개발된 이후로는 비교적 안전하고 신속하게 디스크 전지를 꺼낼 수 있게 되었으므로 전지가 위장관 내에 있을 때 자연 배출이 되도록 둘 것인지 제거할 것인지에 대한 합의가 앞으로 필요할 것으로 생각한다.

전지가 소장 안에 있으면서 계속 움직여 내려갈 경우 손상 받는 부위가 생기지 않겠지만 한 곳에 박히게 되면 소장 천공도 가능하다. 그러나 증상이 없는 경우에는 개복수술을 하지 않고 정상 식사와 활동을 통해 장운동을 촉진시켜서 전지가 대변으로 빠져 나올 때까지 확인을 하도록 한다. X-선 사진을 수일간 촬영하면서 위치변동을 확인할 수 있으며 관장 후 설사제를 주어 자연 배출을 촉진시키기도 한다. 본 연구에서 내시경 시술 당시 소장으로 이미 내려간 경우가 4명 있었는데 그 중 두 명은 다음날과 일주일 뒤에 대변으로 배출 되었으며 두 명은 추적이 되지 않았다.

디스크 전지를 내시경으로 꺼내고자 할 때는 위장관 이물 적출에 통상적으로 사용하는 grasping forcep으로는 잡을 수가 없기 때문에 내시경적 제거를 위한 다양한 시도가 있어왔다. 둥글고 매끄러운 이물 제거에 송 등²⁴⁾이 시도한 condom을 내시경 끝에 부착하여 담아내는 방법이 보고된 이후 저자 등²⁵⁾은 이를 응용하여 대량으로 삼킨 알약 제거와 디스크 전지 적출에도 사용하여 왔다. 기타 경험적 방법으로는 내시경 끝에 시판되는 강력한 자석을 같이 묶어서 위 속에서 전지를 붙여서 같이 빼내는 방법이 있다^{22,26)}. 내시경 끝에 자석을 붙이지 않고 L-tube 끝에 자석을 붙여서 입으로 넣은 후 X-선 투시기로 보면서 자석을 붙여 꺼낼 수도 있다²⁷⁾. 또한 condom을 내시경으로 밀어 넣은 후 둥근 이물 위에 얹고 snare로 같이 잡아 꺼내는 방법도 적용할 수 있다²⁸⁾. 저자 등은 내시경 끝에 EVL outer cylinder를 부착하여 알약이나 직경 10 mm의 작은 디스크 전지를 제거해왔으나 cylinder 외경의 크기로 인하여 작은 영아에게는 적용하기 힘들고 직경 20 mm의 디스크 전지는 꺼낼 수가 없었다²⁵⁾. 2002년 이후부터는 디스크 전지에 자성이 있는 것을 이용하여 magnetic extractor에 붙인 다음 condom 또는 개량 풍선에 담아 제거하여 왔으며 이를 응용하여 풍선을 작게 만들어서 같은 방법으로 담아서 제거 하였다. 2005년 retrieval net이 1회용으로 제작, 도입되어 둥글고 표면이 매끈한 작은 이물 제거에

사용하였다. 이물의 표면이 매끈하여 잘 미끄러지는 경우에는 grasping forcep으로 꺼낼 수 없으며 일반 snare로도 잡아서 꺼내기가 매우 어렵다. 이런 경우 retrieval net을 사용하면 되는데 retrieval net은 물고기를 잡는 그물과 비슷한 방식으로 이물 위에 net을 얹은 후 올가미를 오므려 잡으면 쉽게 제거가 가능하다.

Retrieval net을 사용하는 경우에는 시술이 간단하고 시술시간이 비교적 짧기 때문에 시술에 따른 합병증의 발생 빈도도 상대적으로 적을 것으로 예상할 수 있다²⁹⁾. 그러나 아직 소아용 내시경에 맞는 크기로 개발이 되어 있지 않아 성인용 내시경만을 사용해야 한다. 이점을 고려할 때 6개월 미만의 소아에서 사용하기에는 어려움이 예상되며 또한 1회용이므로 비용이 상대적으로 비싸다는 단점이 있다.

풍선을 내시경 끝에 연결한 후 환아에게 삽입 후 magnetic extractor로 디스크 전지를 붙여 담는 방법은 소아용 또는 신생아용 내시경을 사용할 수 있는 장점이 있다. 단, 신생아용 내시경을 사용할 경우에는 forcep을 삽입한 후에 흡인이 잘되지 않아 시야가 나빠지는 경우가 생길 수 있어 소아용이나 성인용 내시경으로 다시 시도해야 하는 경우가 생길 수 있다. 비용이 적게 드는 장점이 있으나 이물을 제거하는데 요령이 필요하며 상대적으로 제거 하는 데 걸리는 시간이 더 길어 시술에 따르는 합병증의 발생 빈도가 높아질 수 있다는 단점이 있다.

이번 연구에서 디스크 전지를 magnetic extractor와 풍선으로 제거하는데 걸린 시간은 평균 3.3분으로 retrieval net을 이용했을 때의 평균 1.5분에 비해 시간이 더 걸렸다. 그러나 시술 시간을 좌우하는 변수로는 시술 방법뿐만 아니라 내시경 진입 당시 위 내의 상태와 시술 중 환자 상태 등도 고려되어야 한다. 즉 공복상태가 충분히 되지 않았을 경우 위 내 음식물이 남아 있어 흡인을 먼저하고 전지를 제거한 경우가 일부 포함되었지만 전체적으로 영향을 줄 정도는 아니었다. 또한 시술 중 환자의 산소 포화도 감소로 인하여 내시경을 뺐 다음 다시 2차 시도를 하여 전지를 제거한 경우도 있었기 때문에 최근에는 작은 영아인 경우에는 N230으로 먼저 전지가 위 안에 그대로 있는지 확인 후 내시경을 바꾸어 2차 시도를 하기도 하였다.

소아에서는 보통 midazolam이나 ketamine, propofol,

fentanyl 등으로 재워서 시행하게 되는데, 이들 진정제의 과용, 내시경으로 인한 기도 눌림과 시술에 의한 질식, 장시간 시술로 인한 위 내 공기 과다 등으로 인한 일시적 호흡 정지, 흡인성 폐렴, 부정맥, 저산소증 등이 내시경적 제거 과정에서 생길 수 있는 합병증이다. 그럼에도 불구하고 신생아 연령에서도 이물 적출을 신속하게 할 수만 있다면 직경이 7.8 mm인 내시경도 사용은 가능하다³⁰⁾.

저자 등의 경험에 의하면 디스크 전지의 신속한 내시경적 제거를 위해 숙련된 시술자의 경우에는 magnetic extractor와 풍선을 이용한 방법을 고려하는 것이 좋을 것이나 조금이라도 신속하게 제거하고자 한다면 retrieval net을 이용한 제거도 좋다고 생각한다. 향후 신생아용 내시경의 기구 내장에 맞는 retrieval net의 개발을 기대한다.

결론적으로 식도의 디스크 전지는 삼킨 후 수시간 내에 각종 합병증이 나타날 수 있는 내시경적 응급 상황으로, 이물질을 삼킨 것 같으나 정확히 그 종류를 모를 경우에는 항상 디스크 전지의 가능성을 염두에 두고 조사에 들어가야 할 것이다. 디스크 전지를 삼켜서 응급실에 온 경우 우선 X-선 촬영을 신속히 하여 식도에 걸려 있는지 위장으로 내려갔는지 확인하여야 하며 식도에 걸려 있는 것이 확인되면 토하게 하지 말고 즉시 내시경으로 신속하고 안전하게 제거할 수 있도록 조치하여야 한다.

요 약

목적: 소아에서 디스크 전지를 삼키는 사고가 증가하고 있다. 식도에 걸린 경우 식도 궤양, 천공, 누공, 종격동염 등 심각한 합병증을 유발할 수 있으므로 즉각 제거해야 한다. 본 연구에서는 디스크 전지의 내시경적 제거에 있어서 기구에 따른 제거 속도의 차이와 안전성을 비교해 봄으로써 가장 빠르고 효율적으로 제거할 수 있는 방법을 찾아보고자 하였다.

방 법: 1997년 7월부터 2007년 6월까지 디스크 전지를 삼키고 경북대학교병원 소아과에 내원하여 내시경적 적출술을 시도한 24명의 환아를 대상으로 하였다. 평균 나이는 1.5세였고 남아가 9명이었다. 내시경 보조 기구로써 magnetic extractor와 풍선을 이용하거나 re-

trieval net을 사용한 경우를 별도로 비교하여 제거에 걸린 시간과 안전성에 차이가 있는지 검토하였다.

결 과: 전지의 직경과 두께가 20×3 mm (또는 2 mm)인 것이 5건이었고 이 중 3예(60%)에서 식도에 걸려 식도 점막 괴사 또는 궤양을 초래하였다. 직경 20 mm 디스크 전지는 직경 10 mm 전지에 비해 식도에 걸려 손상을 초래하는 경우가 유의하게 많았다($p < 0.01$). 내시경적 제거방법으로 retrieval net을 사용한 경우가 10명으로 평균 1.5분이 소요되었으며 magnetic extractor와 풍선(또는 condom)을 이용한 경우가 6명이었는데 평균 소요 시간이 3.3분 걸려 retrieval net을 사용할 경우 더욱 신속한 제거가 가능하였다($p < 0.05$).

결 론: 식도의 디스크 전지는 내시경적 응급 상황으로 즉시 내시경으로 신속하고 안전하게 제거할 수 있도록 조치하여야 한다. 저자 등의 경험에 의하면 retrieval net을 이용한 위장내 이물 제거가 더 효과적이었으나, 시술자의 숙련도와 선호도에 따라 magnetic extractor와 풍선을 이용한 방법 또는 retrieval net을 이용한 제거를 선택하여 사용할 수 있을 것이다.

참 고 문 헌

- 1) 문진수, 서정기. 소아 연령에서 상부 위장관 이물의 내시경적 치료: 15년간의 경험. 대한소화기내시경학회지 2001; 23:292.
- 2) 최병호, 박근수, 황진복. 소아 상부 위장관 이물의 내시경적 적출술. 대한소화기내시경학회지 2000;20:6-13.
- 3) Swallowed a button battery? Medical Capital Poison Center. (Accessed at <http://www.poison.org/prevent/battery.asp>.)
- 4) Galligan C, Morose G. An investigation of alternatives to miniature batteries containing mercury. 1st ed. Lowell: University of Massachusetts Lowell; 2004.
- 5) Litovitz T, Butterfield AB, Holloway RR, Marion LI. Button battery ingestion: assessment of therapeutic modalities and battery discharge state. J Pediatr 1984; 105:868-73.
- 6) Yardeni D, Yardeni H, Coran AG, Golladay ES. Severe esophageal damage due to button battery ingestion: can it be prevented? Pediatr Surg Int 2004;20:496-501.
- 7) Bernstein JM, Burrows SA, Saunders MW. Lodged oesophageal button battery masquerading as a coin: an unusual cause of bilateral vocal cord paralysis. Emerg Med J 2007;24:e15.

- 8) Maves MD, Lloyd TV, Carithers JS. Radiographic identification of ingested disc batteries. *Pediatr Radiol* 1986;16:154-6.
- 9) Maves MD, Carithers JS, Birck HG. Esophageal burns secondary to disc battery ingestion. *Ann Otol Rhinol Laryngol* 1984;93:364-9.
- 10) Laugel V, Beladdale J, Escande B, Simeoni U. Accidental ingestion of button battery. *Arch Pediatr* 1999;6:1231-5.
- 11) Samad L, Ali M, Ramzi H. Button battery ingestion: hazards of esophageal impaction. *J Pediatr Surg* 1999;34:1527-31.
- 12) Peralta M, Fadda B, Contreras L. Tracheoesophageal fistula secondary to ingestion of a button battery. *Rev Chil Pediatr* 1991;62:378-81.
- 13) Votteler TP, Nash JC, Rutledge JC. The hazard of ingested alkaline disk batteries in children. *JAMA* 1983;249:2504-6.
- 14) Blatnik DS, Toohill RJ, Lehman RH. Fatal complication from an alkaline battery foreign body in the esophagus. *Ann Otol Rhinol Laryngol* 1977;86:611-5.
- 15) Shabino CL, Feinberg AN. Esophageal perforation secondary to alkaline battery ingestion. *JACEP* 1979;8:360-3.
- 16) Chang YJ, Chao HC, Kong MS, Lai MW. Clinical analysis of disc battery ingestion in children. *Chang Gung Med J* 2004;27:673-7.
- 17) 김재운, 신종찬, 안돈희, 손근찬. 단추형 소형배터리 오음의 1례. *대한의학협회지* 1988;31:1364-9.
- 18) 나기상, 최원조, 고필준, 박찬일. 수은전지에 의한 비중격천공 1례. *대한이비인후과학회지* 1997;40:300-3.
- 19) 배선환, 고재성, 손근찬. 리튬전지 제거 후 합병된 식도궤양과 가성식도계실 1례. *대한소아소화기영양학회지* 2003;6:54-8.
- 20) Reilly DT. Mercury battery ingestion. *Br Med J* 1979;1:859.
- 21) Litovitz TL. Button battery ingestions. A review of 56 cases. *JAMA* 1983;249:2495-500.
- 22) 서정기. 내시경적 위장관 이물제거의 실제: 적응증과 가이드라인. *대한소아소화기영양학회지* 2007;10:64-9.
- 23) Willis GA, Ho WC. Perforation of Meckel's diverticulum by an alkaline hearing aid battery. *Can Med Assoc J* 1982;126:497-8.
- 24) 송치욱, 황일순, 이형호, 김열홍, 류호상, 현진해. Condom을 이용한 내시경적 위내 바둑알 제거 1예. *대한소화기내시경학회지* 1985;5:45-7.
- 25) 최병호, 노은석. 철분제 과다복용 환아에서 위내시경을 이용한 구멍치료. *대한소화기내시경학회지* 1997;17:801-5.
- 26) Soong WJ, Yuh YS. Ingested button battery retrieved by a modified magnet endoscope. *J Chin Med Assoc* 2007;70:132-5.
- 27) McDermott VG, Taylor T, Wyatt JP, MacKenzie S, Hendry GM. Orogastric magnet removal of ingested disc batteries. *J Pediatr Surg* 1995;30:29-32.
- 28) Choe YH, Kim PS, Lee DH. Condom-snare method for endoscopic removal of round gastroesophageal foreign bodies in small children. *Endoscopy* 1999;31(Suppl):65S-66S.
- 29) Faigel DO, Stotland BR, Kochman ML, Hoops T, Judge T, Kroser J, et al. Device choice and experience level in endoscopic foreign object retrieval: an in vivo study. *Gastrointest Endosc* 1997;45:490-2.
- 30) 서정기, 최병호. 출생 직후 신생아에서의 내시경적 위장관 이물 제거 3예. *대한소화기내시경학회지* 1998;18:87-91.