

미숙아에 발생한 선천성 매독 1 예

황인옥 · 이은실

영남대학교 의과대학 소아과학교실

A Premature Newborn with Congenital Syphilis

In Ok Hwang, Eun Sil Lee

Department of Pediatrics,
College of Medicine, Yeungnam University, Daegu, Korea

—Abstract—

A preterm newborn affected by congenital syphilis, born to mother not treated during pregnancy is described. The clinical picture was characterized by respiratory distress, cutaneous manifestations, massive hepatosplenomegaly, severe anemia, thrombocytopenia, disseminated intravascular coagulation syndrome and hypoalbuminemia. The patient was treated with daily injections of 190,500 units of crystalline penicillin G for 14 days. Premature infants with these symptoms and signs should be evaluated for congenital syphilis.

Key Words: Congenital syphilis, Premature newborn

서 론

선천성 매독은 매독에 감염된 임산부로부터 태반을 통하여 태아에 감염되는 질환으로, 매독에 감염된 임산부가 적절한 치료를 받지 않을 경우 신생아의 70~100%에서 선천성 매독에 이환된다고 한다.¹⁾ 선천성 매독은 매독균이 피부, 피부부속기 점막, 골격, 소화기관, 감각기관, 임파계, 중추신경계 및 조혈기관을 침범하

여 다양한 병변이 나타날 뿐만 아니라 태내사망, 조산 및 신생아 사망 등을 초래할 수 있다.²⁾ 1980년대 이전에는 간헐적으로 보고되어 왔으나 최근 항생제의 발달과 성교육 및 성병교육, 국가 보건 차원에서의 성병관리 그리고 정기적인 산전관리로 선천성 매독에 대한 보고가 매우 드문 상태이다. 이에 저자들은 치료받지 않은 임산부로부터 태어난 미숙아에서 전형적인 선천성 매독을 경험하였기에 보고하는 바이다.

증 례

환아는 생후 1일된 여자 환아로 출생 직후의 호흡곤란을 주소로 입원하였다. 환아는 재태기간 30주에 조기진통으로 제왕절개로 출생하였으며 Apgar 점수는 1분에 1점, 5분에 4점, 10분에 8점이었다. 출생 직후부터 자발 호흡이 없었으며 서맥, 전신의 청색증이 나타나 마스크로 양압환기요법을 시행하였으나 서맥이 지속되어 기관내 삽관 후 심폐 소생술을 시행하였다.

환아의 어머니는 미혼모로 총 6회 임신하였으며 4회의 임신 중절 경험이 있었고 첫 번째 아기는 재태기간 34주로 본원에서 출산하여 건강하게 자라고 있으며 당시에 시행한 모체의 산전 검사에서 VDRL은 음성이었다. 본 증례에서 환아의 어머니가 재태기간 18주에 시행한

VDRL 정량검사는 1 : 64로 양성하였고 TPHA 정량검사에서도 1 : 2560으로 양성으로 나타났다. 이후 치료받지 않고 재태기간 30주에 조기진통으로 내원하여 출산 당시에 시행한 VDRL 정량검사는 1 : 128, TPHA 정량검사는 1 : 20480로 증가되어 있었다.

출생 시 체중은 1,290 gm (25~50백분위수), 신장은 35 cm (10백분위수 미만), 두위 26 cm (10~25백분위수)이었으며 입원 당시 활력 징후는 혈압 43/27 mmHg, 맥박 112회/분, 호흡수 67회/분, 체온 36°C였다. 흉부에서는 심한 흉골 하 함몰이 있었고 복부는 팽만되어 있었으며 간과 비장이 각각 3횡지, 2횡지로 촉지되었다(Fig. 1). 두부, 흉부, 복부 그리고 사지에 다수의 수포를 동반한 홍반성 발진이 관찰되었고(Fig. 2) 손과 발에 수포와 낙설이 있었다(Fig. 3).

말초혈액 검사상 백혈구수 21,760/mm³, 혈색소 7.7 g/dL, 적혈구 용적률 23.3%, 혈소판 44,000/mm³이었고, 동맥혈 가스 분석상 pH 7.275, pCO₂

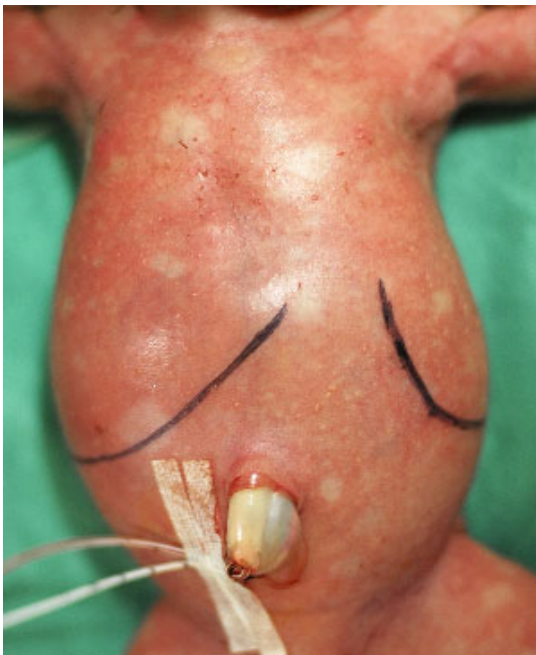

Fig. 1. Abdominal distension due to hepatosplenomegaly is observed.

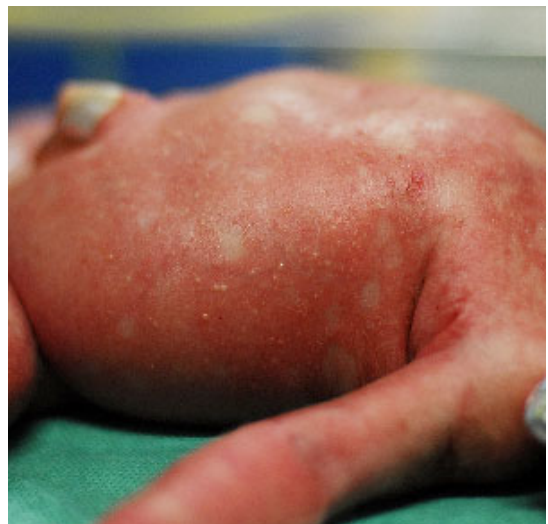

Fig. 2. Erythematous rash with multiple vesicle on the trunk is observed.

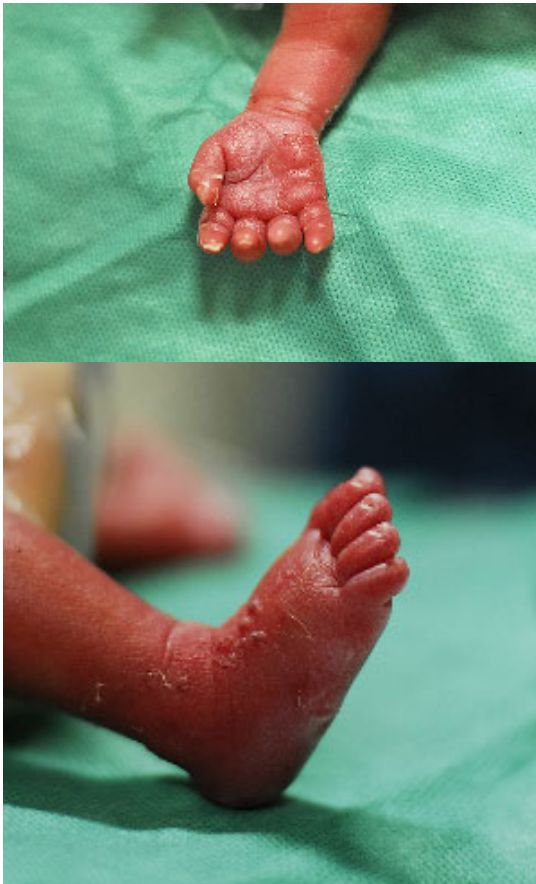

Fig. 3. Desquamation on right palm and multiple vesicles with desquamation on right foot are seen.

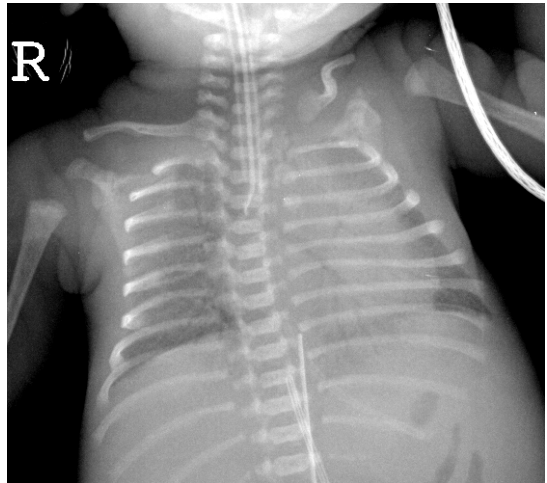


Fig. 4. Chest X-ray on admission shows increased haziness at both lung fields.

39.2 mmHg, pO₂ 42.7 mmHg, base excess -7.9 mmol/L, HCO₃⁻ 18.8 mmol/L, 산소포화도는 86.3%였다. 혈액 화학 검사상 AST 77 IU/L, ALT 16 IU/L, 직접 빌리루빈 4.14 mg/dL, 직접 빌리루빈 3.92 mg/dL, 총단백 3.72 g/dL, 알부민 1.91 g/dL, BUN 10.06 mg/dL. Creatinine 1.08 mg/dL 이었다. C-반응단백은 12.257 mg/dL로 상승되어 있었으며 PT 48.7초, PTT 176.6 초였다. 혈액 검사에서 VDRL 정량검사와 TPHA 정량검사는 각각 1 : 256, 1 : 10,240으로 양성이었으며 뇌척수액 검사에서도 VDRL 양성으로

나타났고 단백질은 392.65 g/dL였다. 입원 당시 시행한 흉부 촬영에서 양측 폐야에 음영이 증가된 소견이 관찰되었으며 (Fig. 4) 장골 X 선상 골연골염과 골막염의 소견은 없었고 안과적 검사에서 이상 소견은 관찰되지 않았다.

환아는 기관내 삽관과 함께 인공 환기 요법을 시행하였으며 선천성 매독으로 인한 태아 수종, 빈혈, 혈소판 감소증, 파종성 혈관내 응고병증으로 진단하고 적혈구과 혈소판을 수혈하였으며 수용성 크리스탈린 페니실린 (crystalline penicillin) G 150,000U/Kg/일을 정주하였다. 흉부 촬영에서 양측 폐야에 음영이 증가된 소견이 있어 백색폐렴이 동반된 것으로 생각되었으나 신생아호흡곤란증후군과 감별이 어려워 인공 폐표면 활성제를 투여하였다. 제 2병일부터 피부 소견이 서서히 호전되기 시작하였으며 제 15병일에는 흉반성 발진, 수포와 막양 낙설은 관찰되지 않았다. 간비종대도 서서히 호전을 보여 제 20병일에 간은 우상복부에서 1횡지로 축소되었으며 비장은 축소되지 않았다. 환아는 현재 생후 1개월로 비강을 통한 지속적

양압 호흡법 (nasal continuous positive airway pressure) 치료를 하고 있으며 복부 팽만으로 수유가 원활히 진행되지 않아 총 정맥 영양을 하면서 최소 장관 영양을 진행 중이다.

고 찰

선천성 매독은 감염된 모체로부터 *Treponema pallidum*이 태반을 통하여 태아에 감염되는 것이고, 매우 드물게는 출산 시 산도의 초기 병소로부터 감염되는 것이다. 모체로부터 태아의 감염은 모체가 치료받지 않은 경우, 모체의 감염 후 처음 2년 간 태아가 매독에 잘 감염되며 보통 임신 5개월 이내에 태아 감염이 이루어진다. 초기 매독을 가진 임신부가 치료받지 않을 경우 70~100%가 태아에 감염된다고 하며 다양하게 증상이 발현되는데 태아의 완전 발육이 불가능하여 유산이나 조산되는 경우, 출생시는 건강하나 생후 3~4개월에 매독 증상이 나타나는 경우와 전혀 증상이 없다가 15~20세에야 나타나는 경우가 있다.¹⁾

출생시부터 2세에 이르기까지 발현되는 매독을 조기 선천성 매독이라고 하며 징후로는 비염, 피부 및 점막 증상, 뼈의 변화와 간비종대 등을 들 수 있다.

점막의 침범으로 비감염이 나타나며 코가 막히고 비분비물이 증가되며 화농성, 때로는 혈성 분비물이 나올 수 있다. 비폐증상은 보고자^{3,4)}에 따라 12.5%에서 60%까지 보고되고 있으며 Woody 등⁵⁾의 보고에 의하면 50%에서 발견될 수 있는 중요한 증상으로 2개월 미만의 영아에서 비폐증이 있을 때에는 선천성 매독을 생각하는 것이 중요하다고 하였다.

피부발진은 대개는 반점구진상이고 드물게

는 수포성 혹은 천포창 모양을 나타내며 주로 사지, 특히 손바닥, 발바닥에 발생하고 낙설도 나타난다. 구각 또는 생식기 점막에도 습성의 병변이 나타나며 기저귀가 닿는 부위의 수포성 병소는 이부위에 생긴 다른 질환과 감별하여야 한다. 백 등⁶⁾은 피부증상이 21%에서 나타난다고 하였으며, Sartin³⁾은 33.3%, Saxoni 등⁴⁾은 33%에서 나타난다고 보고하였다.

그 외 특이한 징후로 장골의 골단을 침범하여 골단염을 일으키는데 X-선 소견에서 발견될 수 있다. 골의 침범으로 국소의 압통, 부종, 통증을 일으켜 사지를 움직이지 않으려고 하는 소위 가성 마비의 증상을 나타내고, 후에는 골막염의 변화를 일으키기도 한다.¹⁾ 매독 환아에서 골 병변은 태아기에 시작되지만 방사선상의 병적소견 출현은 생후 1~2개월에 거의 대부분에서 나타나며 본 증례는 신생아이기 때문에 이상 소견이 없었을 가능성이 있어 추후 장골 X-선 검사가 필요할 것으로 생각된다. 간비종대도 흔히 동반되며 간비대는 60.7%, 비장비대는 53.6%로 보고하고 있다.⁷⁾

혈액학적 이상 소견으로는 빈혈, 혈소판 감소증, 적아구증, 망상 적혈구 증다증 및 과중성 혈관내 응고증 등 적혈구와 혈소판에 관련된 것²⁾과 백혈구 증다증^{8,9)}, 단핵구 증다증 및 백혈병양 반응 등이 보고되고 있다. 빈혈 소견은 박 등¹⁰⁾은 68.8%, 조 등⁷⁾은 55.4%에서 나타난다고 하였고 용혈,¹¹⁾ 조혈장애, 비장기능 항진 및 영양실조 등에 의해 생기며, Whitaker 등¹¹⁾에 의하면 치료 후 적어도 2~3개월이 경과해야 정상치로 회복된다고 한다. 혈소판 감소증의 원인은 확실하지 않지만 혈소판의 성장 장애보다는 혈소판의 수명과 관계있는 것으로 생각되며,¹²⁾ 비장 비대와는 무관하고,¹¹⁾ 페니실린

치료로 혈소판수가 정상으로 회복되는 것으로 보아 스파이로헤타혈증이 혈소판의 수명을 단축시키는 원인으로 생각된다.

가끔 중추신경계의 침범으로 경련, 수주 등의 뇌증상을 나타내기도 하며 기타 동반될 수 있는 증상으로 발열, 영양장애, 림프절 종대, 백색폐렴, 부종, 저단백혈증, 신장염, 신증후군 등이 올 수 있다.

진단은 앞서 열거한 특징적인 증상 및 이학적 소견, 피부나 점막의 병소 혹은 림프절, 출생시의 제대혈 등에서의 암시야 검사로 *Treponema pallidum*을 증명하는 것¹⁾과 혈청 검사가 있다. 혈청검사로는 Nontreponemal antigen test와 Treponemal antigen test가 있다. 또한 Scotti와 Logan¹³⁾이 IgM fluorescent treponemal antibody absorption test (IgM FTA-ABS test)를 선천성 매독의 진단에 사용하여 그 유용성과 특이성을 증명하였다. 신생아에서 이 검사는 수동적으로 획득한 항체인지 아니면 환아 자신이 형성한 항체인지를 감별하는데 사용되기도 하며, 임신 후반기에 감염된 경우에는 IgM FTA 항체를 생후 3개월까지 형성하지 못할 수도 있으나 만약 FTA 항체가 출생 시 나타나면 태아 감염을 확진할 수 있다. 매독에 감염되면 4~5주 후에 혈청반응에서 양성 반응을 보이게 되는데 이 때 reagin이 모체로부터 태아로 이행되므로 태아감염이 없어도 VDRL 양성 반응이 나타날 수 있으며 reagin의 반감기가 32일이므로 대개 3개월 후에는 음성으로 된다고 한다.¹⁾ 반면 임신후기에 매독에 이환된 신생아는 출생 시 혈청학적 검사에 음성 반응을 보일 수 있어 이 때에는 생후 6주에 다시 검사하여 확인하여야 한다.¹⁴⁾

감별진단 해야 할 질병으로는 독소포자충증

(toxoplasmosis), 풍진, 거대세포바이러스 감염이 있고 이외에도 패혈증, 골막염과 기저귀 발진 등이 있다.

선천성 매독의 치료는 임상 증상, 이전에 실시한 혈청학적 검사의 결과, 모체 매독의 치료 여부, 분만 시 신생아 및 모체의 혈청학적 검사 결과에 따라 결정된다. 적응증은 분만 시 모체의 매독이 치료되지 않은 경우, 모체 매독의 재발 혹은 재감염이 있을 때, 매독의 증상이 있을 때, 매독의 방사선 소견이 있을 때, 뇌척수액의 VDRL이 양성이거나 혈청학적 검사가 양성인 모체로부터 태어났을 때, 신생아의 혈청 nontreponemal 항체가 모체 항체와의 4배 이상일 때, 그리고 신생아에서 specific antitreponemal IgM 항체가 검출되었을 경우이다.¹⁵⁾

선천성 매독에 대한 치료는 역시 페니실린이 가장 권장되고 있다. 수용성 크리스탈린 페니실린 G 100,000~150,000U/Kg/일 정주 혹은 프로카인 (procaine) penicillin 50,000U/Kg/일 근육을 10~14일간 투여하도록 하며 치료 후 환아는 nontreponemal 항체가 음성으로 나오거나 4배 이상 감소할 때까지 2~3개월 간격으로 검사해야 한다.¹⁵⁾

매독은 임신 중 적절한 치료로 태아의 감염을 미리 예방할 수 있으며 태아가 매독에 감염되었다 할지라도 용이하게 치료할 수 있다. 그러나 최근 청소년층에 개방적인 성문화가 확산되고 있고 이에 반해 청소년에 대한 성교육 및 성병교육은 성인에 비해 미흡한 상태이며 매독이 성병이라는 점에서 이환되었을 경우에도 많은 사람이 노출을 꺼려하거나 모르는 상태로 지나가는 경우가 많아 이들에게서 태어나는 신생아의 선천성 매독을 미리 예방하지 못하는

사례가 있을 수 있다. 본 증례는 선천성 매독의 전형적인 병력과 임상증상을 보인 미숙아로 아직 선천성 매독 환자를 경험하지 못한 의료진들에게 신생아에서 피부 및 점막 증상, 간비종대, 빈혈과 혈소판 감소증 등이 나타날 때에는 그 원인으로 반드시 선천성 매독에 대한 재고가 필요하다는 것을 알리고자 보고하는 바이다.

References

1. Azimi P. Syphilis. In: Kliegman RM, Behrman RE, Jenson HB, Stanton BF, editors. Nelson textbook of pediatrics. 18th ed. Philadelphia: W.B. Saunders Co.; 2007. p.1263-9.
2. 이정복, 김종건, 조정구, 이성락. 선천성 매독: 매독에 감염된 산모에서 태어난 태아의 운명과 조기선천성 매독의 임상증세. 대한피부과학회지 1984 Jun;22(3):280-5.
3. Sartain P. The anemia of congenital syphilis. South Med J 1965 Jan;58:27-31.
4. Saxoni F, Lapaanis P, Pantelakis SN. Congenital syphilis: a description of 18 cases and re-examination of an old but ever-present disease. Clin Pediatr (Phila) 1967 Dec;6(12):687-91.
5. Woody NC, Sistrunk WF, Platou RV. Congenital Syphilis: A laid ghost walks. J Pediatr 1964 Jan;64:63-7.
6. 백수미, 문은진, 정옥승, 서순상. 신생아 선천매독에 관한 임상적 고찰. 소아과 1990 Oct;33(10):1326-32.
7. 조달지, 김정혜, 한봉용, 정정구, 권이봉, 안승일. 신생아에서 선천성 매독의 임상적 고찰. 소아과 1983 Feb;26(2):130-6.
8. Oppenheimer EH, Hardy JB. Congenital syphilis in the newborn infant: clinical and pathological observations in recent cases. Johns Hopkins Med J 1971 Aug;129(2):63-82.
9. Karayalcin G, Khanijou A, Kim KY, Aballi AJ, Lanzkowsky P. Monocytosis in congenital syphilis. Am J Dis Child 1977 Jul;131(7):782-3.
10. 박현수, 문수지, 이순용, 이근수. 선천매독에 대한 임상적 관찰. 소아과 1979 Aug;22(8):32-8.
11. Whitaker JA, Sartain P, Shaheedy M. Hematological aspects of congenital syphilis. J Pediatr 1965 Mar;66:629-36.
12. Kaplan E. Congenital and neonatal thrombocytopenic purpura: a review. J Pediatr 1959 May; 54(5):644-53.
13. Scotti AT, Logan L. A specific IgM antibody test in neonatal congenital syphilis. J Pediatr 1968 Aug;73(2):242-3.
14. Sparling PF. Diagnosis and treatment of syphilis. N Engl J Med 1971 Mar 25;284(12):642-53.
15. 안효섭. 매독. 홍창의 소아과학. 제9판:대한교과서; 2007. p.431-4.