

유리횡복직근피판에서 거상 전후의 피하정맥압의 변화

김기갑 · 장 학 · 민경원

서울대학교 의과대학 성형외과학교실

Change of Venous Pressure of Superficial Vascular System during Free TRAM Flap Elevation

Ki Kap Kim, M.D., Hak Chang, M.D., Kyung Won Minn, M.D.

Department of Plastic and Reconstructive Surgery, Seoul National University College of Medicine, Seoul, Korea

Purpose: Free transverse rectus abdominis musculocutaneous (TRAM) flap is one of the most popular methods of breast reconstruction. But if fat necrosis and fatty induration occur at the reconstructed breast, they can make the breast harder and make it difficult to differentiate a tumor recurrence from them. To expect and prevent these complications, we measured the pressure change of the superficial venous system whose congestion can be the cause of them.

Methods: An intraoperative clinical study was done to compare venous pressure of superficial inferior epigastric vein (SIEV) before and after the elevation of free TRAM flap. Fourteen TRAM flaps were included and the pressures of SIEV were measured two times at the beginning of the elevation and just before the division of the inferior pedicle.

Results: The venous pressure in free TRAM flap was significantly higher after the flap elevation at both contralateral side and ipsilateral ($p=0.005$ and $p=0.026$ respectively). The four cases with vertical scar showed significantly greater increase at contralateral side than ipsilateral side ($p=0.020$).

Conclusion: Intraoperative venous pressure recording can be an objective data for evaluating the congestion of TRAM flap and can help to prevent the complications of fat necrosis and fatty induration with venous superdrainage.

Key Words: Venous pressure, Venous congestion, TRAM, Superdrainage

Received July 1, 2006
Revised August 29, 2006

Address Correspondence: Hak Chang, M.D., Ph.D., Department of Plastic and Reconstructive Surgery, Seoul National University College of Medicine, 28 Yeongeon-dong, Jongno-gu, Seoul 110-744, Korea. Tel: 02) 2072-3086 / Fax: 02) 3675-7792 / E-mail: hchang@snu.ac.kr

I. 서 론

유리횡복직근(transverse rectus abdominis musculocutaneous, TRAM)피판은 유방재건에 있어서 가장 유용한 방법 중의 하나이다. 그러나, 피판이 모두 생착하더라도 경과관찰 중에 피판의 허혈이나 울혈로 인한 지방괴사나 경화가 일어나면 유방재건술의 질을 저하시키고 유방암 재발의 추적관찰에 방해가 된다.¹ 이에 저자들은 유리피판거상 시 발생하는 피하정맥계(superficial venous system)의 울혈을 예측하기 위해, 피판 내 피하정맥압의 변화를 피판거상 전후에 측정하여 이것이 피판 내의 울혈상태를 객관적으로 반영할 수 있는지 알아 보았다.

II. 재료 및 방법

가. 대상

2005년 7월부터 2005년 11월까지 유리 TRAM 피판을 이용한 즉시 또는 지연성 유방재건술을 시행받은 14명의 환자를 대상으로 하였다.

나. 방법

유리 TRAM 피판은 모두 배꼽보다 하방에 작도하였으며 먼저 피판의 하방 경계만을 절개하고 피하에 있는 좌우의 얇은아래쪽배벽 정맥(superficial inferior epigastric vein, SIEV)을 찾아 박리하여 정맥의 원위부를 절찰하였다(Fig. 1). 정맥주사용 24게이지 카테터를 절찰 부위보다 근위부에서 삽입한 후 압력 측정용 변환기(transducer)에 연결하여 마취 모니터에 표시되는 피판거상 전의 정맥압을 측정하였다. 이어서 피판을 모두 거상한 뒤 깊은아래쪽배벽 혈관(deep inferior epigastric vessels)으로만 연결된 상태에서 절찰해 둔 좌우의 SIEV에 다시 카테터를 삽입하여 같은 방법으로 피판거상 후의 정맥압을 측정하였다(Fig. 2). 측정된 정맥압 변화량의 평균을 구하고 2-tailed paired sample test로 분석하였다.

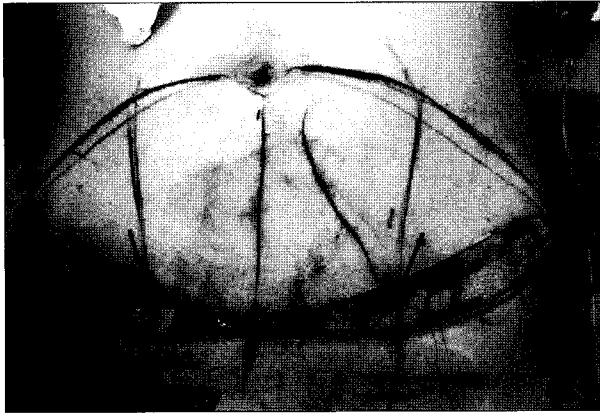


Fig. 1. Intraoperative view before the TRAM flap elevation showing the dissected and ligated ipsilateral SIEV and contralateral SIEV(arrows).

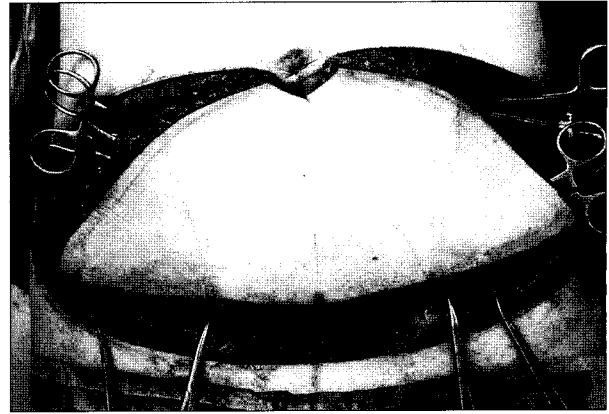


Fig. 2. Intraoperative view after the TRAM flap elevation just before the division of inferior pedicle.

III. 결 과

모든 증례의 피판의 하방 경계에서 SIEV는 치골결합(pubic symphysis)과 위앞엉덩뼈가시(anterior superior iliac spine)의 사이 피하층에 존재하였다. 2례(증례 3, 4)에서는 정맥이 너무 가늘어 카테터 삽입을 못하여 압력을 측정하지 못했다. 측정을 시작하면 정맥압은 처음에는 높다가 서서히 내려가며 대개 수십 초 내에 안정치가 나오게

되어 이를 기록하였다(Table I). 정맥압을 깊은아래쪽배벽혈관의 동측과 반대측으로 나누어 분석한 결과 동측의 정맥압은 21 mmHg에서 34 mmHg로 13 mmHg 증가하였고($p=0.005$), 반대측의 정맥압은 21 mmHg에서 30 mmHg로 9 mmHg 증가하였다($p=0.026$). 복부에 수직 방향의 반흔이 없는 8례에서 있는 반대측과 동측의 증가량은 각각 8 mmHg, 9 mmHg였다(Fig. 2). 반흔이 있는 4례에서 반대측의 증가량은 21 mmHg, 동측의 증가량은 13 mmHg로

Table I. Venous Pressure of Superficial Inferior Epigastric Vein(SIEV) during Free TRAM Flap Elevation

Patients	Contralateral SIEV 정맥압(mmHg)			Ipsilateral SIEV 정맥압(mmHg)			Remarks
	거상 전	거상 후	변화량	거상 전	거상 후	변화량	
1	19	14	-5	35	24	-11	
2	23	31	+8	9	15	+6	
3	*	-	-	-	-	-	
4	-	-	-	25	19	-6	
5	30	46	+16	24	37	+13	vertical c/s [†] scar
6	18	45	+27	19	36	+17	vertical c/s scar
7	20	18	-2	19	19	0	
8	20	20	0	19	18	-1	
9	22	52	+30	18	51	+33	
10	11	40	+29	15	34	+19	vertical c/s scar
11	19	43	+24	21	41	+20	
12	33	32	-1	35	36	+1	
13	22	34	+12	17	22	+5	vertical c/s scar
14	14	30	+16	17	34	+17	
평균	21	34	+13	21	30	+9	

*: cannulation failure, †: cesarean section

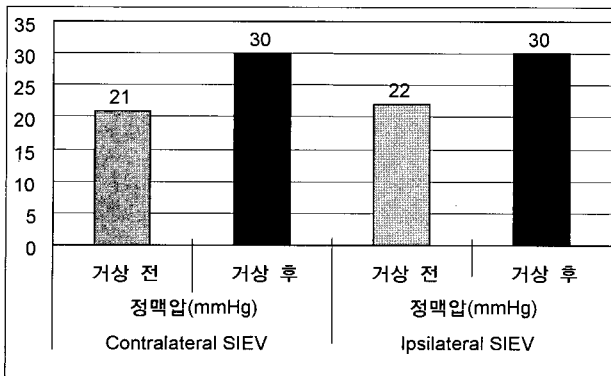


Fig. 3. Venous Pressure of Superficial Inferior Epigastric Vein (SIEV) of the 8 Patients without Vertical Scar. Significant difference, $p=0.598$.

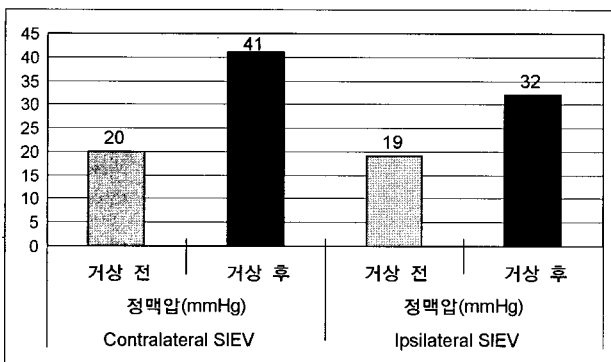


Fig. 4. Venous Pressure of Superficial Inferior Epigastric Vein (SIEV) of the 4 Patients with Vertical Scar. Significant difference, $p=0.020$.

반대측의 증가량이 유의하게 높았다(Fig. 3).

IV. 고 찰

하복부의 피하조직은 Scarpa 근막에 의해서 얇은 층과 깊은 층으로 나뉜다. 얇은 층의 정맥혈은 SIEV와 얇은영덩 휘돌이정맥(superficial circumflex iliac vein)을 통해 대퇴 정맥으로 흐르고 깊은 층의 정맥혈은 깊은아래쪽배벽 관통가지(deep inferior epigastric perforator, DIEP)와 깊은 아래쪽배벽 정맥(deep inferior epigastric vein, DIEV)을 통해 흐른다. 유리 TRAM피판거상 시 SIEV가 절단되면 얇은 층의 정맥혈도 관통가지를 통해 깊은 정맥계(deep venous system)인 DIEV로 흐르게 된다. 이 때 TRAM피판 내의 모든 정맥혈이 한 개의 정맥에 집중되어 일시적인 울혈상태가 발생하게 된다. 시간이 지나면서 교통분지나 우회경로를 통하여 정맥관류가 원활해져서 울혈이 개선되지만 증례에 따라서는 정체가 심하여 울혈이 지속되어 지방 괴사나 경화를 유발할 수 있다. Clough 등²이 171례의

TRAM피판을 이용한 유방재건을 조사한 결과 약 13.5%에서 지방괴사가 있었다고 한다. 지방경화나 괴사는 흡연과 비만 등과 연관이 있으며 환자에게 재발의 불안을 갖게 하고 감염되어 추가 수술을 하게 되면 불편을 가져다 주므로 정맥부가(venous superdrainage) 등을 통해 이러한 합병증을 줄이는 것은 매우 중요하다.³

Kroll⁴은 유리 TRAM피판과 유리 DIEP피판의 지방괴사 발생률이 각각 12.9%와 29.0%라 보고하면서, 관통가지 박리 시에 정맥의 직경이 작으면 수술 계획을 전통적인 유리 TRAM피판으로 바꾸는 것이 정맥울혈로 인한 지방괴사를 줄일 수 있는 방법이라 하였다. 이와 유사하게 Wechselberger 등⁵은 DIEP 유리피판거상 후 육안적으로 정맥울혈이 관찰되면 SIEV를 이용한 정맥부가로 해결해 주었다. Blondeel 등⁶도 피판거상 시 굵은 SIEV가 관찰되면, 이는 관통가지의 정맥 관류가 부실하다는 징후이기 때문에 이를 길게 박리해 수혜부의 정맥에 연결해 주어야 한다고 하였다. Niranjani 등⁷은 유리 TRAM이나 DIEP피판 거상 시 SIEV를 모든 증례에서 길게 박리해 놓고, 수술 중이나 수술 후 72시간 내에 정맥울혈이 생기면 즉시 정맥부가를 위한 문합을 시행해 효과를 보았다.

Clugston 등⁸은 깊은위쪽배벽 혈관(deep superior epigastric vessels)에 기저를 둔 TRAM피판을 거상 후 DIEV의 압력을 측정하였다. 동측의 DIEV는 22.2 mmHg에서 거상 후 22.7 mmHg로, 반대측의 DIEV는 21.5 mmHg에서 27.4 mmHg로 상승하였다고 하며, 유방재건에 제 IV구역이 필요하지 않을 경우 잘라내면 정맥압이 감소한다고 하였다. Yanaga 등³은 TRAM피판 제 IV구역의 피하 혈류량을 Diode laser로 측정하였다. 깊은위쪽배벽 혈관에 기저를 둔 피판거상 후의 혈류량은 초기값의 26%로 감소하였으나, DIEV를 가슴등정맥(thoracodorsal vein)에 문합하여 정맥부과한 뒤 초기값의 61%까지 회복하였다.

저자들의 측정 결과 유리 TRAM피판을 거상했을 때 SIEV의 압력은 거상 전과 비교하여 동측과 반대측 모두 유의하게 증가하였으며, 각 증례별로 변화가 없는 경우와 증가한 경우로 나뉘었다. 변화가 없는 경우는 관통가지를 통한 정맥관류가 원활한 것을 의미하고, 정맥압이 증가한 경우는 피하조직의 울혈이 발생했다고 생각하며 추적 관찰하고 있다. 특히 복부에 수직방향의 반흔이 있는 환자는 반대측은 정맥울혈이 생길 가능성이 더 높다고 할 수 있다.

SIEV는 치골결합에서 위앞영덩뼈가시의 3분의 1지점에 비교적 정확히 위치하며, 직경 2-4 mm의 크기로 정맥부가에도 유용한 정맥이다.⁹ 그러므로 이를 이용해 압력을 측정하면 객관적으로 정맥 울혈을 예측하여 정맥부가가 필요한 증례를 간단히 선별해 내어 해결할 수 있다고 생각

된다.

V. 결 론

피하정맥압 측정은 간단하며 피판의 울혈을 객관적으로 판단하여 적절한 조치를 할 수 있게 하는 좋은 방법이 될 수 있다.

REFERENCES

1. Kroll SS, Gherardini, G, Martin JE, Reece GP, Miller MJ, Evans GR, Robb GL, Wang BG: Fat necrosis in free and pedicled TRAM flaps. *Plast Reconstr Surg* 102: 1502, 1998
2. Clough KB, O'Donoghue JM, Fitoussi AD, Vlastos G, Falcou MC: Prospective evaluation of late cosmetic results following breast reconstruction: II. TRAM flap reconstruction. *Plast Reconstr Surg* 107: 1710, 2001
3. Yanaga H, Tai Y, Kiyokawa K, Inoue Y, Rikimaru H: An ipsilateral superdrainaged transverse rectus abdominis myocutaneous flap for breast reconstruction. *Plast Reconstr Surg* 103: 465, 1999
4. Kroll SS: Fat necrosis in free transverse rectus abdominis myocutaneous and deep inferior epigastric perforator flaps. *Plast Reconstr Surg* 106: 576, 2000
5. Wechselberger G, Schoeller T, Bauer T, Ninkovic M, Otto A, Ninkovic M: Venous superdrainage in deep inferior epigastric perforator flap breast reconstruction. *Plast Reconstr Surg* 108: 162, 2001
6. Blondeel PN, Van Landuyt K, Monstrey SJ: Surgical-technical aspects of the free DIEP flap for breast reconstruction. *Oper Tech Plast Surg* 6: 27, 1999
7. Niranjana NS, Khandwala AR, Mackenzie DM: Venous augmentation of the free TRAM flap. *Br J Plast Surg* 54: 335, 2001
8. Clugston PA, Lennox PA, Thompson RP: Intraoperative vascular monitoring of ipsilateral vs. contralateral TRAM flaps. *Ann Plast Surg* 41: 623, 1998
9. Chevray PM: Breast reconstruction with superficial inferior epigastric artery flaps: a prospective comparison with TRAM and DIEP flaps. *Plast Reconstr Surg* 114: 1077, 2004