

이물 주입에 의한 수배부의 이영양성 석회화

황재하 · 김정민 · 유성인 · 노복균 · 김의식 · 김광석 · 이삼용
전남대학교 의과대학 성형외과학교실

Dystrophic Calcification after a Local Injection of a Foreign Body into the Dorsum of the Hand

Jae Ha Hwang, M.D., Jeong Min Kim, M.D.,
Sung In Yoo, M.D., Bok Kyun Noh, M.D., Eui Sik Kim, M.D.,
Kwang Seog Kim, M.D., Sam Yong Lee, M.D.

Department of Plastic and Reconstructive Surgery, Chonnam
National University Medical School, Gwangju, Korea

Purpose: Dystrophic calcification occurs in damaged or devitalized tissues in the presence of a normal calcium and phosphorus metabolism. There are many reports on dystrophic calcification caused by injections of various types of drugs. The aim of this report is to highlight the fact that dystrophic calcification can be caused by the injection of a foreign body for aesthetic augmentation.

Methods: This case report describes a patient presenting with dystrophic calcification caused by an injection of an unknown foreign body approximately 50 years ago. An 80-year-old man had localized cellulitis with swelling and ulceration on the dorsum of the left hand. The radiographs demonstrated a $5 \times 3.5 \times 1.7$ cm lesion between the first and second metacarpal bones and a $5 \times 2.5 \times 1.5$ cm lesion in the hypothenar region. The laboratory data and physical examinations were generally within the normal limits. The microscopic examination revealed dead bone fragments and dense collagenous tissue with dystrophic calcification.

Results: After surgically removing the masses, the resulting defects were treated with an abdominal flap. The result was satisfactory in terms of symptoms and appearance.

Conclusion: This case suggests that dystrophic calcification can be caused by an injection of a foreign body for aesthetic augmentation.

Key Words: Dystrophic calcification, Foreign body injection

Received April 27, 2006
Revised August 14, 2006

Address Correspondence: Jae Ha Hwang, M.D., Department of Plastic and Reconstructive Surgery, Chonnam National University Medical School, 8 Hak-dong, Dong-gu, Gwangju 501-190, Korea, Tel: 062) 220-6363 / Fax: 062) 227-1639 / E-mail: actto2001@yahoo.co.kr

I. 서 론

이영양성 석회화(dystrophic calcification)는 혈장내의 칼슘과 인의 농도가 정상 범위 내에 있으면서 손상된 연부 조직에 칼슘염이 침착되는 현상이다. 저자들은 미용적 개선을 위해 무면허의료업자로부터 수배부에 이물질질을 국소 주입하는 시술을 받고 오랜 세월이 경과한 후 주입 부위에 이영양성 석회화가 발생한 환자를 치험하였기에 이를 문헌고찰과 함께 보고하고자 한다.

II. 증 례

80세 남자 환자가 좌측 수배부의 제 1중수골과 제 2중수골 사이에 약 2×2 cm 및 1×1 cm 크기의 궤양을 동반한 봉소염을 주소로 내원하였다. 환자는 약 50여 년 전에 수배부의 용기를 목적으로 이물질을 주입한 후 간헐적으로 지속되는 홍반, 동통 및 부종이 발생하였고 차츰 종물이 축적되었으며 수부의 운동기능이 저하되었다. 내원 약 5일 전부터는 좌측 수배부에 홍반, 부종, 압통, 동통 및 농이 나오는 증상을 보여 자가 치료를 하였으나 호전되지 않았다.

이학적 검사에서 좌측 수배부의 궤양 부위에 이물질로 생각되는 노랗고 단단한 물질이 노출되어 있는 것이 발견되었고 제 1중수골과 제 2중수골 사이와 소지구부(hypothenar area)에서 압통이 없는 단단하고 고정된 종괴가 축적되었다. 엄지손가락은 중수수지관절 및 수지관절이 굴곡(flexion)과 신전(extension)이 불가능한 상태였으며, 제 2-5번째 손가락의 중수수지관절은 신전된 상태로 고정되어 있었고 근위수지관절과 원위수지관절은 운동범위가 약 30도 정도로 제한된 양상을 보였다.

임상병리학적 검사에서 혈구수(blood cell count), 칼슘(calcium)과 인(phosphorus) 등을 포함한 생화학(biochemistry)검사 및 항핵항체역가(antinuclear antibody titer)의 수치는 모두 정상 범위 내에 있었다.

수술 전 시행한 단순 방사선 검사에서는 제 1중수골과 제 2중수골 사이와 소지구부에서 석회화된 종괴가 발견되

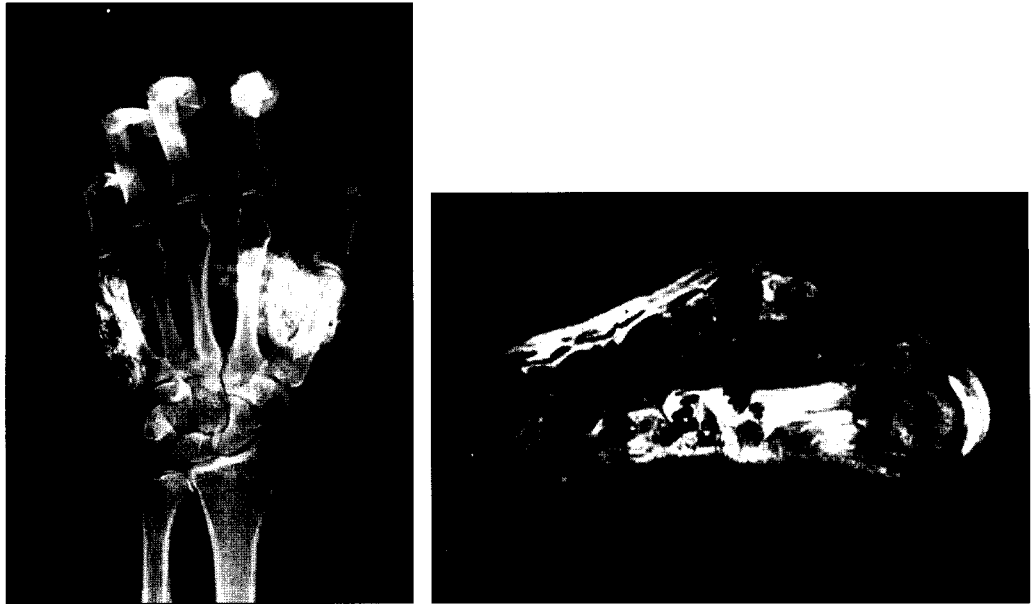


Fig. 1. (Left) Anteroposterior view of the left hand showing two calcific masses. (Right) MRI scan demonstrating a $5 \times 3.5 \times 1.7$ cm lesion between the first and second metacarpal bones and a $5 \times 2.5 \times 1.5$ cm lesion in the hypothenar region with low signal intensity on both T1 and T2-weighted images.

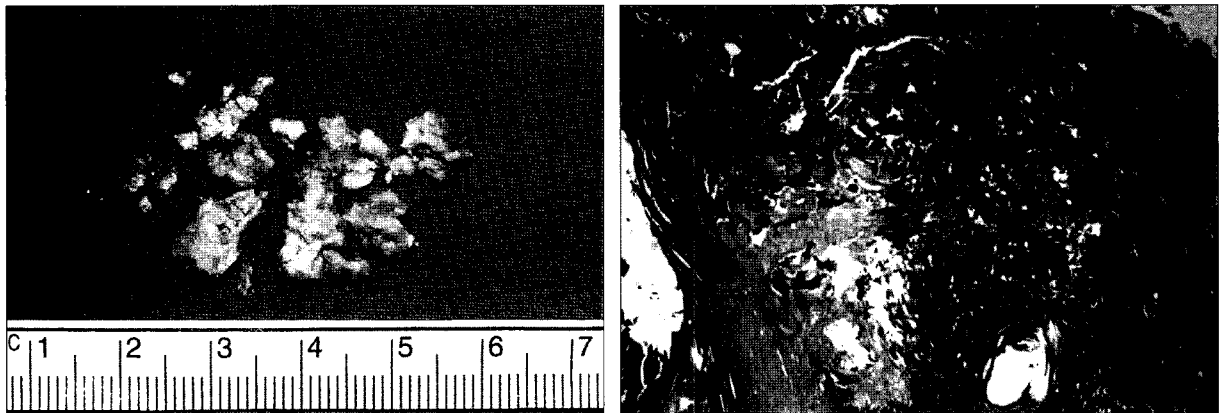


Fig. 2. (Left) Surgically excised particles. (Right) Microscopic view showing dead bone fragments and dense collagenous tissue with dystrophic calcification (Hematoxylin and eosin stain, $\times 40$).

었고, 자기 공명 영상 검사에서 이들 종괴는 모두 불규칙한 경계와 불균질한 신호강도를 나타냈으며 각각의 크기는 $5 \times 3.5 \times 1.7$ cm와 $5 \times 2.5 \times 1.5$ cm였다(Fig. 1).

전신마취 상태에서 연부조직에 침윤한 이물질을 제거한 후 발생한 연부 조직결손의 재건을 위해 복부피판술(abdominal flap)을 시행하였다. 적출된 조직의 병리조직은 죽은 골파편(dead bone fragments)과 이영양성 석회화를 동반한 견고한 콜라겐성 조직으로 구성되어 있었으며 악성변화(malignant change)는 없는 것으로 진단되었다(Fig. 2).

환자는 피판분리술(flap division)을 시행 받은 1주 후에

합병증 없이 퇴원하였다(Fig. 3).

III. 고 찰

연부조직석회화(soft tissue calcification)는 피부나 피하조직 등 연부조직내에 비정상적으로 칼슘염이 침착되는 것을 말한다. 이는 크게 칼슘과 인의 전신 대사 이상과 관련이 있는 전이성(metastatic)과 관련이 없는 이영양성(dystrophic)으로 분류할 수 있으나,¹ 일반적으로는 전이성(metastatic), 이영양성(dystrophic), 특발성(idiopathic) 및 종양성(tumoral)으로 분류하거나² 종양성 대신 의인성

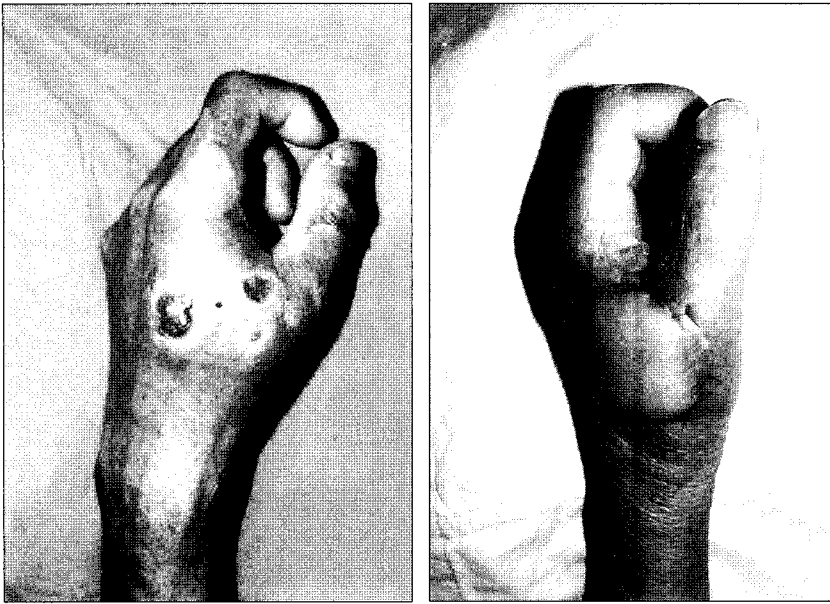


Fig. 3. (Left) Localized cellulitis with swelling and ulceration on the dorsum of the left hand due to dystrophic calcification. (Right) Postoperative view in 2 weeks.

(iatrogenic)을 포함시켜 분류한다.³⁴ 의인성 연부조직석회화를 별도로 분류하지 않는다면 대부분의 의인성은 이영양성에 해당되며 본 증례도 전신적인 칼슘 및 인의 대사에 이상이 없으므로 이영양성으로 분류할 수 있으나³ 석회화를 발생하도록 한 행위 자체를 중요시하여 의인성으로 분류하기도 한다.⁴

이영양성 석회화는 여러 가지 상황에서 발생할 수 있는데, 피부경화증(scleroderma), 혼합 결체조직질환(mixed connective tissue disease), 피부근염(dermatomyositis)과 전신성 홍반성 루푸스(systemic lupus erythematosus) 등의 교원질 혈관 질환(collagen vascular disease), 통풍(gout), 칼슘 피로인산염(calcium pyrophosphate) 침착 질환, Hydroxyapatite 침착 질환, 가성부갑상선기능저하증(pseudohypothyroidism), 가가성부갑상선기능저하증(pseudopseudohypoparathyroidism), Werner's 증후군 등의 대사성 질환, 낭미충증(cysticercosis), 로아 사상충증(loa loa), 메디아충증(dracunculosis), 나병(leprosy), porocephalosis 등의 감염 질환과, 혈관의 석회화, 지방괴사, Ehlers-Danlos syndrome, Pseudoxanthoma elasticum 등이 잘 알려져 있다.¹ 또한 이는 Calcium gluconate, sulpyrine, corticosteroid, 저분자량 헤파린인 nadroparin, papaverin, 인슐린, 파라핀(paraffin), 실리콘(silicone), 비타민 E, 및 sodium bicarbonate and calcium chloride 등의 화학 물질이나 의약품의 주사에 의하거나,^{14,5} 화상, 수술, 켈로이드 등의 외상과 연관된 경우에도 발생할 수 있다.³⁶

이영양성 석회화의 발병기전은 아직까지 명확히 밝혀지지 않고 있으나 몇 가지 가설이 제시되어 왔다. 혈청내의 칼슘 및 인의 농도가 정상이더라도 칼슘염의 침착을 촉진

시킬 수 있는 국소 환경이 갖추어지면 석회화가 일어날 수 있고 이런 환경으로는 저산소증, 저혈관분포(hypovascularity), 구조적 결함, 노화 및 유전적 소인 등이 포함된다. Boulman 등⁷은 만성적인 조직의 염증이 이런 석회화를 촉진시킬 수 있는 환경에서 지속되면 대식세포의 활동이 증가하고 조직의 손상이 초래되어 calcium binding amino acid(CBAA)와 gamma-carboxyglutamic acid(GCGA)의 배출증가, apoptosis의 증가, 칼슘의 세포 내 유입 증가, 신장인 청소율의 감소 및 근육의 변성과 기능장애가 나타나 연부조직석회화가 촉진된다고 하였다. 또, 괴사된 조직의 증가된 알칼리화가 칼슘염의 침착을 유도한다는 주장도 있다.⁸ 이에 따르면 손상된 세포내의 리소솜(lysosome)에서 알칼리성 포스파타제(alkaline phosphatase)가 방출되는데 이 포스파타제에서 유리된 인산염(phosphate)의 에스테르화(esterification)의 결함은 칼슘인산염(calcium phosphate)의 침전을 일으킬 수 있다.

일반적으로 연부조직석회화를 방지하거나 치료할 수 있는 표준 약물 치료법은 없는 것으로 알려져 있다. 그렇지만 warfarin, colchicine, probenecid, bisphosphonates, diltiazem 등의 약물 치료가 시도되어 다양한 성공률을 보이고 있으며 GCGA분비를 감소시키기 위해 minocycline, aluminum hydroxide, salicylate 등도 이용될 수 있다. 적은 표층 병변은 CO₂ 레이저를 이용하여 효과적으로 치료할 수 있으며 큰 병변은 석회화가 국소적으로 재발할 수 있지만 수술적 절제가 선택적인 치료가 될 수 있다. 병변내 corticosteroid 주사, immunoglobulin의 정맥내 주사, cyclosporine, TNF-alpha inhibitors 등도 효과가 있는 것으로 보고되고 있으며 tacrolimus, mycophenolate mofetil,

leflunomide 등에 대해서도 연구되고 있다.⁷

저자들은 이물질이 국소 주입되고 오랜 시간이 경과한 후에 발생한 수배부의 이영양성 연부조직석회화가 만성적인 부종 및 궤양과 함께 외형상의 변화와 기능적 장애를 동반한 증례를 외과적 제거술을 통해 성공적으로 치료하였다. 본 증례는 미용적 개선을 위해 무면허의료업자가 흔히 사용하는 물질일 것으로 추정되는 이물질의 국소 주입에 의해 이영양성 연부조직석회화가 발생할 수 있음을 보여주었다.

REFERENCES

1. Dalinka MK, Melchior EL: Soft tissue calcifications in systemic disease. *Bull N Y Acad Med* 56: 539, 1980
2. Marzano AV, Kolesnikova LV, Gasparini G, Alessi E: Dystrophic calcinosis cutis in subacute lupus. *Dermatology* 198: 90, 1999
3. Wei BP, Somers GR, Castles L: Dystrophic calcification and amyloidosis in old subcutaneous injection sites. *ANJ J Surg* 73: 556, 2003
4. Giorgini S, Martinelli C, Massi D, Lumini A, Mannucci M, Giglioli L: Iatrogenic calcinosis cutis following nadroparin injection. *Int J Dermatol* 44: 855, 2005
5. Toussiroit E, Kremer P, Benmansour A, Wendling D: Giant calcification in soft tissue after shoulder corticosteroid injection. *J Rheumatol* 23: 181, 1996
6. Lee SY, Kim KS, Kim DY, Cho BH, Lee SW: Dystrophic calcinosis cutis in a patient with squamous cell carcinoma secondary to postburn scar. *Ann Plast Surg* 46: 457, 2001
7. Boulman N, Slobodin G, Rozenbaum M, Rosner I: Calcinosis in rheumatic diseases. *Semin Arthritis Rheum* 34: 805, 2005
8. Bundin JA, Feldman J: Soft tissue calcifications in systemic lupus erythematosus. *Am J Roentgenol Radium Ther Nucl Med* 124: 358, 1975