

## 쇄골의 외상성 분리증의 미용적 치료

최 승 석

한양대학교 의과대학 성형외과학교실

### Aesthetic Surgery for a Posttraumatically Split Medial Head of the Clavicle

M. Seung Suk Choi, M.D.

Department of Plastic and Reconstructive Surgery, Hanyang University College of Medicine, Seoul, Korea

**Purpose:** We experienced a patient with post-traumatic duplication of the sternoclavicular joint causing a protruding deformity, whose major complaint was aesthetic. The patients history, radiologic findings, and surgical treatment are reported.

**Methods:** A 41-year-old bus driver complained a bony prominence at the left medial clavicle, which had developed after a fracture. The patient was annoyed by the protrusion, which was even visible, when he was wearing a pullover. A three dimensional CT scan showed that the medial head was split into two portions, of which the anterior portion was protruding. In general anesthesia the anterior portion of the medial head was excised.

**Results:** The bony prominence was corrected successfully. Follow up three dimensional CT scans showed that the anterior cortex of the clavicle had regenerated completely at the resection line one year after the operation.

**Conclusion:** Surgical interventions for complications after clavicular fracture are usually carried out, only if there is a limitation of function or if it is painful. We report of a patient with posttraumatic bifurcation of the medial clavicular head, most probably caused by malunion. Upon the patient's request, the deformity causing protrusion of the medial clavicular area was successfully resected for cosmetic reasons.

**Key Words:** Clavicle, Fractures, Malunion

Received May 23, 2007

Revised June 8, 2007

**Address Correspondence:** M. Seung Suk Choi, M.D., Department of Plastic and Reconstructive Surgery, Hanyang University Guri Hospital, 249-1 Gyomun-dong, Guri, Gyunggi-do 471-701, Korea. Tel: 031) 560-2330 / Fax: 031) 551-2330 / E-mail: msschoi@hanyang.ac.kr

\* 본 논문은 한양대학교 구리병원 임상시험심사위원회의 지원에 의하여 연구되었음.

### I. 서 론

본 저자들은 내측 흉쇄골 관절에 외상 후 쇄골 내측두 분리가 발생되어 미용적으로 불만을 호소하는 환자를 경험하고, 환자의 과거력과 방사선 소견, 수술적 처치에 대하여 보고하는 바이다.

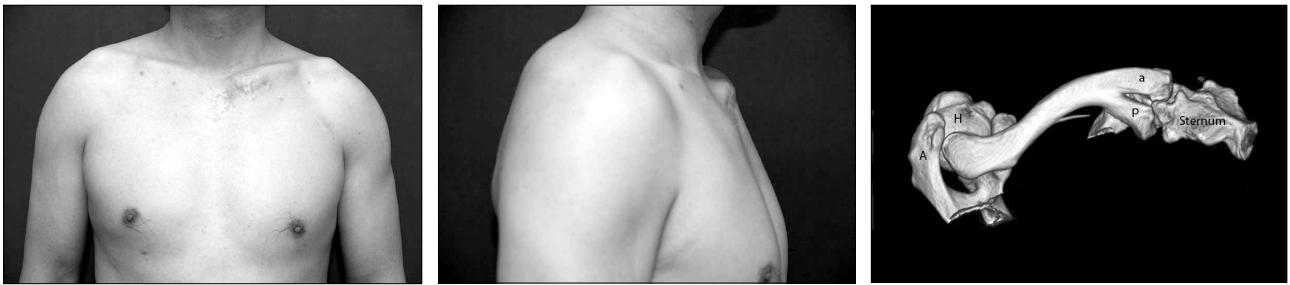쇄골부위는 얼굴 다음으로 노출에 쉽게 눈이 띄는 부위로 미용적으로 중요한 역할을 하고 있다. 최근에는 쇄골 미인이라는 말이 나올 정도로 주목을 받고 있는데 쇄골의 변형을 미용적으로 교정하는 것은 아직 보고되지 못하고 있다. 본 교실에서는 내측 흉쇄골 관절이 외상 후 골절되어 수술을 시행한 후 쇄골 내측의 돌출이 심하여 미용적으로 불만을 호소하는 환자를 경험하였다. 환자의 과거력과 방사선 소견 상 쇄골 내측두 분리 및 돌출을 확인하였고 수술적 교정으로 만족할만한 결과를 얻을 수 있었기에 보고하는 바이다.

### II. 증 례

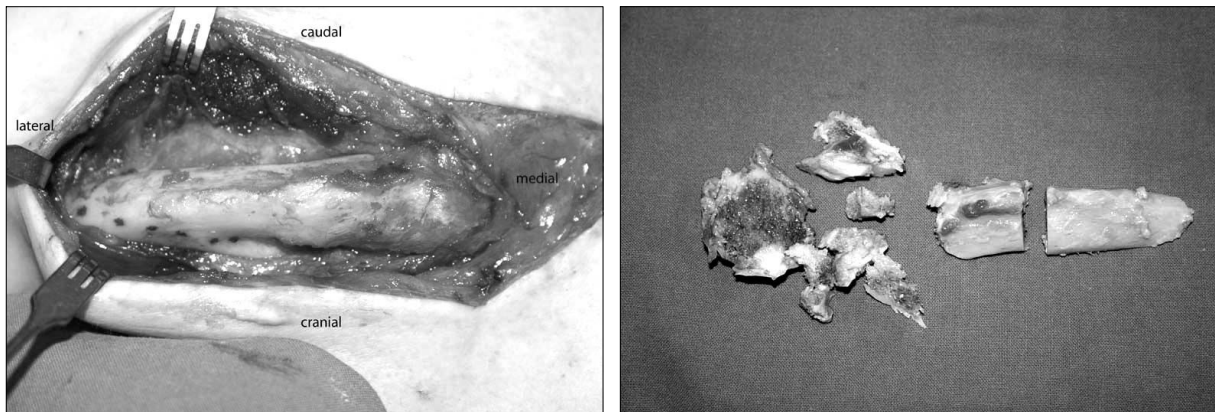
41세 남자 환자가 좌측 상흉부 내측의 돌출을 주소로 외래에 내원하였다. 평소 건강한 자로 과거력에서 18년 전에 나무 밑에 깔리는 사고로 좌측 쇄골 골절 상을 당하였다. 쇄골의 골절에 대하여 타 병원에서 개방성 정복술 및 철사 고정술을 시행하였고, 4년 전에 금속 제거술을 시행하였다.

신체검사에서 좌측 쇄골의 내측에 1/2 지점에 뚜렷한 돌출 소견이 보였고 좌측 흉쇄골 관절을 가로질러 하키 스틱(hockey stick) 모양의 흉터가 관찰되었다(Fig. 1). 환자는 스웨터를 입을 때에도 돌출 되어 보인다고 하였다. 압통이나 불편감은 없었으며 양측 어깨의 운동 범위에 제한은 없었다. 방사선 검사에서 손상 입은 쪽 쇄골의 길이 단축은 관찰되지 않았으며 불유합 소견은 없었다.

3차원 CT 결과 쇄골의 내측두(medial head)가 두 개의 부분으로 나뉘고, 그 중 전방 쇄골두가 돌출되어 있었다(Fig. 1, Right). 골 융기부에서 갈라진 양쪽 쇄골두가 흉골의 관절면과 접촉하고 있었다. 후방 내측두는 전후 폭이



**Fig. 1.** Preoperative clinical pictures and three dimensional CT scan. (Left) Frontal view of a 41-year-old male patient showing a wide hockey stick shaped scar and a prominence at the medial half of his left clavicle, which was caused by a double-ended medial head. (Center) Lateral view of the patient. (Right) Three dimensional CT scan showing a split medial head of the left clavicle. The sternal joint surface is divided into two portions by a bony prominence (a: anterior head, p: posterior head, H: humerus, A: acromion).



**Fig. 2.** (Left) An intraoperative picture of the left clavicle: The patient was seen from cranial to caudal direction. The pectoralis major muscle fibers were detached, the periosteum was released, and the anterior head of the medial end of the clavicle was exposed. The osteotomy line was marked with Gentian violet. (Right) The resected specimen.

작았지만, 전방의 내측두는 정상적인 쇄골과 비슷한 전후 폭을 가지고 있었다.

환자의 전방 내측 쇄골두의 앞부분을 제거하기로 계획하고 전신마취 하에 기존의 반흔을 통하여 전방 내측 골두로 접근을 하였다. 대흉근의 근섬유에 절개를 가한 후, 계획된 골 절제부위의 골막을 제거하고 내측 쇄골두의 앞부분을 진동 톱으로 비스듬하게 절제하였다(Fig. 2).

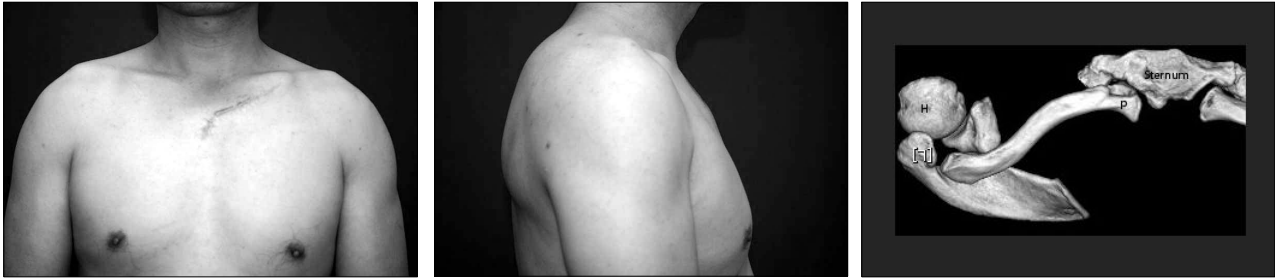돌출 부위를 절제한 후, 쇄골의 중간 부위가 약간 튀어나오게 되어 이차각이 발생하였다. 이러한 사소한 미용적 문제에 대해서 Burr를 이용하여 가장자리를 다듬었으며 외측방향으로 전방부의 피질골을 추가로 절제하는 시술은 시행하지 않았다. 이러한 시술은 쇄골의 안정성을 저해하여 이차적인 골절에 더 취약하게 만들기 때문이다. 골 절제술을 시행하고 출혈부위를 지혈시킨 후 층층부합을 시행하였고 배액이 잘 되도록 Hemovac을 삽입하였다. 술후 5일째 Hemovac을 제거하였으나 술후 8일째 혈종이 발생하여 주사기를 이용하여 흡인하여 제거하였고, 추가적인 시술은 시행하지 않았다. 조직학적 검사에서 제거 된 뼈는

중양의 증거 없이 정상적인 피질과 해면골 구조를 가지고 있었다.

환자를 3개월까지 중등도의 운동을 피하게 하였고 6개월까지 심한 운동을 피하게 하였다. 1년 후에 추적 검사에서 뼈의 돌출은 만족할만하게 교정되었고 약간의 비후성 반흔이 남게 되었다(Fig. 3). 환자는 결과에 매우 만족했으며 정기적으로 체육관에서 운동을 하였지만, 어떤 골절상도 입지 않았다. 쇄골 각도의 이차적인 교정은 환자가 원하지 않아 시행하지 않았다. 3차원 CT를 이용한 추적 검사에서 쇄골두의 전방 피질골은 완전히 재생되었다(Fig. 3, Right).

### III. 고 찰

쇄골은 노출되어 있어 일상생활에서와 외상에서 보게 되는 가장 흔한 골손상 중의 하나이다.<sup>1</sup> 쇄골은 내측, 중간 부위, 외측으로 구분하는데 골절의 경우 이와 같이 분류하게 된다.<sup>2</sup> 본 논문의 경우 내측 골절의 부정유합으로 발생



**Fig. 3.** Follow up photo one year after the operation: Successful correction of the bony prominence at the left medial clavicle. (Left: frontal view, Center: lateral view) (Right) Complete regeneration of the anterior cortex of the resected area of the clavicle(p: posterior head, H: humerus).

한 이차 변형으로 생각되어 진다. 과거에는 거의 모든 쇄골 골절을 팔자붕대를 이용하여 보존적으로 치료할 것이 권장되었는데, 근래에는 합병증을 줄이기 위해 K-강선 고정술, 금속판과 나사를 이용한 내고정술 등 다양한 수술적 치료가 시행되고 있다.<sup>2</sup> 쇄골 골절의 합병증으로는 부정유합, 신경혈관손상, 재골절, 외상 후 관절염, 및 불유합 등이 있다.<sup>2</sup> 이러한 합병증들은 기능적 제한을 초래하거나 통증을 유발할 경우에 가골절제를 통한 감압술(decompression with callus excision), 신경박리술, 관혈적 내고정술, 절골술 등을 시행하여 치료되고 있다.<sup>3</sup> 쇄골 골절은 주로 정형외과에서 다루는 분야로 부정유합으로 인한 미용적 문제가 발생하였더라도 통증이나 기능적 문제가 동반되지 않을 경우에는 대부분 수술적 교정을 시행하지 않았다. 본 교실에서는 환자가 돌출된 좌측 흉쇄골 관절의 미용적 문제를 호소하여 컴퓨터촬영상 쇄골의 내측두가 부정유합에 의해 나누어지고 돌출되어 있는 것을 확인하고 내측두의 전방에 있는 골두를 절제하고 다듬어서 만족할만한 결과를 보였기에 이를 보고하는 바이다. 절제된 부위의 해면골은 피질골로 대체되었으며 일년이 지난 후 추적검사 상 좌

측 쇄골 내측부의 돌출은 없었으며 재골절을 포함한 아무런 합병증은 보이지 않았다.

쇄골 골절의 부정유합으로 발생한 단순 돌출은 기능적 제한이나 통증이 없는 환자에서는 수술적 치료의 대상이 될 수 없지만, 본 논문에서와 같이 내측두가 분리되어 있는 경우에는 후방의 내측두를 보존하고 전방 내측두를 절제하여 만족스러운 미용적 결과를 얻을 수 있어 적합한 수술방법이라 사료된다.

**REFERENCES**

1. Crenshaw AH Jr: Fractures of shoulder, arm, and forearm. In Canale TS(ed): *Campbell's operative orthopedics*. 10th ed, Philadelphia, Mosby, 2003, p 2985
2. Lazarus MD: *Fractures of the clavicle*. In Bucholz RW and Heckman JD (eds) *Rockwood and Green's Fractures in adults* 5th ed Philadelphia, Lippincott Williams & Wilkins, 2001, p 1041
3. Kitsis CK, Marino AJ, Krikler SJ, Birch R: Late complications following clavicular fractures and their operative management. *Injury* 34: 69, 2003