

동시 유륜절개 유방하수교정술 및 확대술: 이중평면 대 근막밑평면

심형보 · 윤상엽

바람성형외과

Simultaneous Periareolar Augmentation Mastopexy: Dual Plane Versus Subfascial Plane

Hyung Bo Sim, M.D., Sang Yub Yoon, M.D.

Baram Clinic BBC, Seoul, Korea

Purpose: The major drawback of submuscular augmentation of the ptotic breast is a "double-bubble" deformity. If a traditional mastopexy is added to correct the ptosis, there would be additional scars. This article describes simultaneous periareolar mastopexy with dual plane or subfascial breast augmentations.

Methods: A series of 81 patients with grade I or II ptosis underwent the procedure from 1999 to 2005. Out of these, dual plane augmentation was done in 71 cases and subfascial plane in 10. After periareolar skin excision, an incision is made perpendicularly down to the fascia of pectoralis. At the lower pole, all breast implants are inserted into the subfascial plane. In case of upper pole thickness of above 20 mm, we inserted the implant into the subfascial plane, whereas below 20 mm, we inserted that into the submuscular plane.

Results: No major complications were noted and patients' satisfactory score was high. This technique avoids the "double-bubble" deformity and leaves a minimal periareolar scar.

Conclusion: Simultaneous periareolar mastopexy/ breast augmentation is useful for correction of the ptotic breast, increasing the volume of breast and providing the natural breast shape with minimal scars. We consider that subfascial plane augmentation with periareolar mastopexy to be an alternative for cases with breast upper pole thickness of at least above 20 mm.

Key Words: Subfascial plane, Dual plane, Mastopexy, Augmentation mammoplasty

Received June 26, 2006

Revised August 30, 2006

Address Correspondence: Hyung Bo Sim, M.D., Baram Clinic BBC, Gaonix B/D 2F, 575 Shinsa-dong, Gangnam-gu, Seoul 135-891, Korea. Tel: 02) 511-8758 / Fax: 02) 540-8759 / E-mail: 123sim@hanafos.com

* 본 논문은 제 8차 한일성형외과학회에서 발표되었음.

I. 서론

유방확대술은 피부를 늘리면서 유방의 용량을 증가시키려는 수술이지만 유방하수교정술은 유방을 덮고 있는 피부를 줄이면서 처진 유방을 거상시키려는 수술이다. 작고 처진 유방을 가진 환자에서 보형물을 사용한 확대술로 유방의 용량을 늘릴 뿐 아니라 남아도는 피부를 절제하여 유방하수를 교정해 주는 동시 유방하수교정술 및 확대술은 좋은 해결책이 될 수 있다. 유방하수는 유두유륜복합체와 유방조직이 흉벽을 따라 내려오는 것으로 유두유륜복합체가 유방밑주름선 보다 아래에 위치하게 된다. 유방하수가 있는 경우에 근막밑 가슴확대술을 할 경우 더블버블 변형이 생기거나 모양이 어색하기 쉽다.^{1,2} 또한 일반적인 유방하수교정술은 추가적인 수직절개선이나 유방밑주름에 수평절개선이 생기게 된다. 대부분의 환자들은 유방하수의 교정과 함께 용량의 증가 및 유방 상부의 융기를 원하므로 유방하수교정술과 동시에 유방확대수술을 고려해야 한다. 저자들은 유륜 접근법으로 이중평면(dual plane) 확대술³과 근막밑평면 확대술 및 하수교정술을 시행한 경험에 대한 결과를 문헌고찰과 더불어 보고하는 바이다.

II. 재료 및 방법

가. 환자

1999년 3월부터 2005년 12월까지 1도 및 2도 유방하수 환자 81명을 대상으로 하였고 이중평면을 사용한 경우가 71례였고 근막밑평면을 사용한 경우는 10례였다(Table I). 보형물의 종류는 원반형을 사용한 경우가 62례였고, 물방울형을 사용한 것이 19례였다. 보형물의 크기는 150 cc에서 280 cc까지로 평균 210 cc였다. 보형물 크기 선택은 환자의 흉곽넓이와 원하는 수술 후 크기를 참고로 하였고 수술 중 시험용 보형물을 넣어 크기를 조절하면서 가장 자연스러운 크기를 정하였다. 환자들의 평균 나이는 38세로 26세부터 55세까지였다. 저자들이 선택한 환자들은 1도와 2도 유방하수를 가진 환자들이었다. 1도 유방하수를 보인 경우가 68례였고 2도 유방하수를 보인 경우가 13례였다.

특히 동시 유방하수교정술 및 확대술의 적용이 된 대상은 1도 또는 2도 유방하수를 가지면서(유두가 유방밑주름보다 밑이지만 유방의 전면에 유두가 있는 경우) 중등도 유선조직의 하수를 가진 경우였다. 그러나 이는 절대적인 기준이 될 수는 없다. 따라서 수술대상 선정단계에서 수술 전 기대치와 흉터에 대해 상세히 설명하여 기준에 적합하거나 본 수술에 동의하는 경우만을 대상으로 삼을 수밖에 없었다. 유방밑주름 부위의 집게검사 상(pinch test) 10 mm가 안 되는 경우에는 수술 후 보형물이 만져질 수 있음을 설명하고 수술을 진행하였다.

나. 수술방법

환자를 세운 상태로 디자인하였다. 가슴뼈패임에서 명

치끝까지의 흉곽의 중앙선을 먼저 긋고, 유방밑주름선을 표시하였다. 쇄골에서 유두를 지나 유방밑주름선을 양분하는 유방 중앙선을 그렸다. 보형물이 들어갈 공간의 윤곽을 표시하게 되는데 아래쪽 경계는 기존의 유방밑주름선이거나 혹은 1-2 cm 낮은 수준으로 들어갈 보형물의 직경을 고려하여 결정하였고, 유방밑주름선과 유두 사이의 거리를 재고 유륜 주위의 절제할 피부 양을 결정하였다. 기본적으로 결정되는 피부의 양은 Spear¹가 설명한 방법과 대동소이하였는데, 유두위치는 좌우 대칭에 유의하면서 유두유륜복합체 부위를 접어 올려 수술 후 목표로 하는 위치를 유방밑주름선을 고려해서 결정하였다(Fig. 1, Above, left).

환자를 정맥마취한 후 수술대에 누운 상태로 디자인을

Table 1. The Comparison of Dual Plane SPAM versus Subfascial SPAM

	Dual plane SPAM	Subfascial SPAM
Patient no.	71	10
Age(mean)	26 - 55(38)	28 - 49(34)
Ptosis grade I	61	7
grade II	10	3
Implant size(mean)	150-280 cc(210 cc)	175-280 cc(225 cc)

* SPAM: simultaneous periareolar augmentation-mastopexy

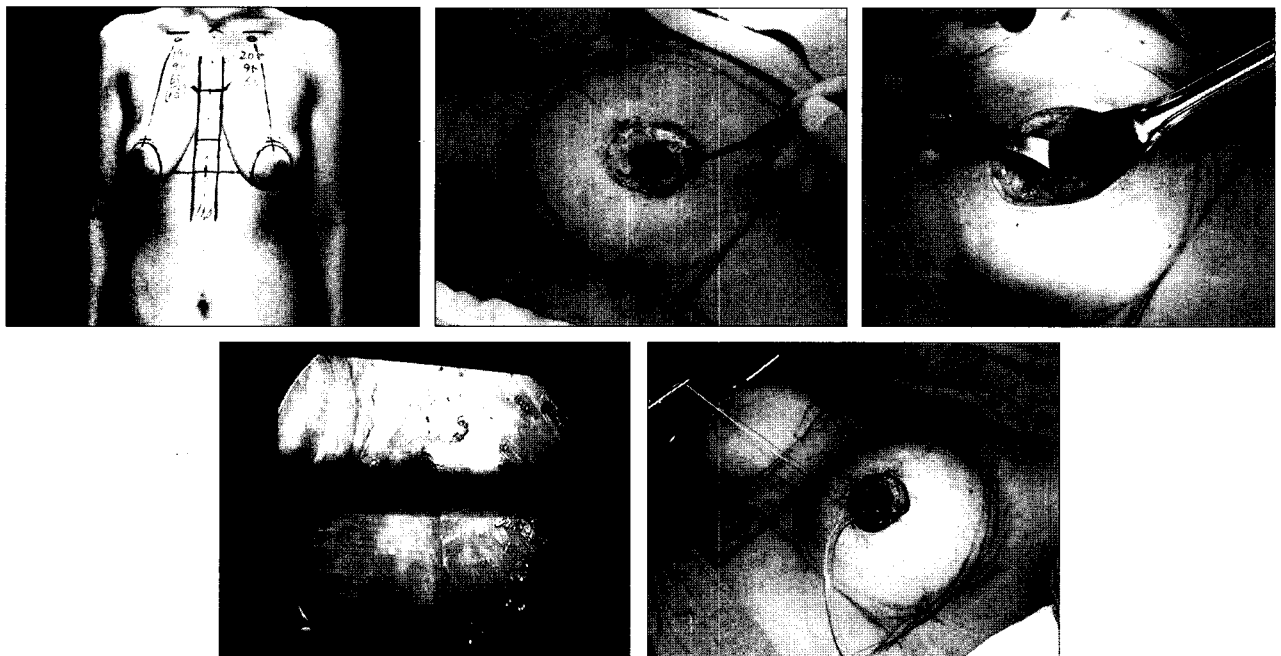


Fig. 1. Operative procedures. (Above, left) Preoperative design and markings. (Above, center) Deepithelization and periareolar incision. (Above, right) Parenchymal dissection to fascia of pectoralis. (Below, left) Subfascial plane using endoscopy. (Below, right) Implant insertion.

보충하는데 수술 후 유방의 전반적인 모양을 예상하면서 유방밑주름선과 유두 사이 거리를 6-8 cm 사이로 정한다. 정해진 절개선을 따라 피부를 제거하고, 상피 제거된 유륜하부에서 직 후방으로 유방실질을 관통하여 근막밑이나 큰가슴근밑 평면을 박리하여 확보하고 보형물을 삽입하였다. 보형물에 의해서도 유방하수가 일부 교정되는데 교정의 정도에 따라 수술 중 디자인을 일부 변경하기도 하였다. 유두의 하방 박리는 모두 근막밑 박리를 시행하였으며 연부조직의 두께에 따라 유두의 상방 박리는 근막밑 평면이나 큰가슴근밑 평면을 사용하였다. 유방의 윗부분을 집계검사를 실시하여 최소 20 mm가 확보되는 경우에는 근막밑평면으로 수술하였고 20 mm가 확보되지 못하는 경우에는 이중평면으로 수술을 진행하였다. 이중평면으로 수술하는 경우 근육을 자르는 위치는 큰가슴근육의 갈비뼈 부착부에 근육 일부를 남기고 잘랐다.³ 유방하부의 수축 정도와 유방하수의 정도에 따라 다르게 하였는데, 근막 및 유방조직을 충분히 흡수성 봉합사로 봉합하였으며 상피 제거 부위의 경계부를 따라 비흡수성 봉합사(2-0 Ethibond[®], Ethicon, USA)로 씌지봉합하였다(Fig. 1, Below, right). 씌

지봉합 시 유륜의 직경은 약 40 mm가 되도록 하였다. 진피봉합 후 피부봉합은 연구 초기에는 비흡수성 봉합사로 꿰맸으나 최근에는 조직접착제(Dermabond[®], Ethicon, USA)⁴를 이용하여 피부를 봉합하였다. 음압 배액관을 삽입하였고 일반적인 방법으로 드레싱을 하였으며 배액관은 수술 후 1일에서 3일 사이 나오는 양과 성상에 따라 제거하였다. 수술 후 3일, 1주, 2주째 경과관찰하였고 이후에는 1달, 3달 그리고 6달째 외래 관찰하였다.

III. 결 과

유방확대술과 하수교정술을 조합한 수술이므로 하나의 수술만 시행한 경우보다 예측 가능성이 떨어지긴 하지만¹ 유두의 위치이상, 흉터나 보형물의 위치이상 혹은 유방의 모양이상과 같은 전반적인 모양에 대한 이상소견이나 환자의 불만족은 없었고 재수술이 필요한 경우도 없었다. 환자들의 만족도는 수치화하지는 못하였으나 만족할만한 결과를 얻을 수 있었다(Fig. 2-4). 제2도 유방하수였던 환자 가운데 교정 후에도 유두가 유방밑주름 상에 걸치거나 낮

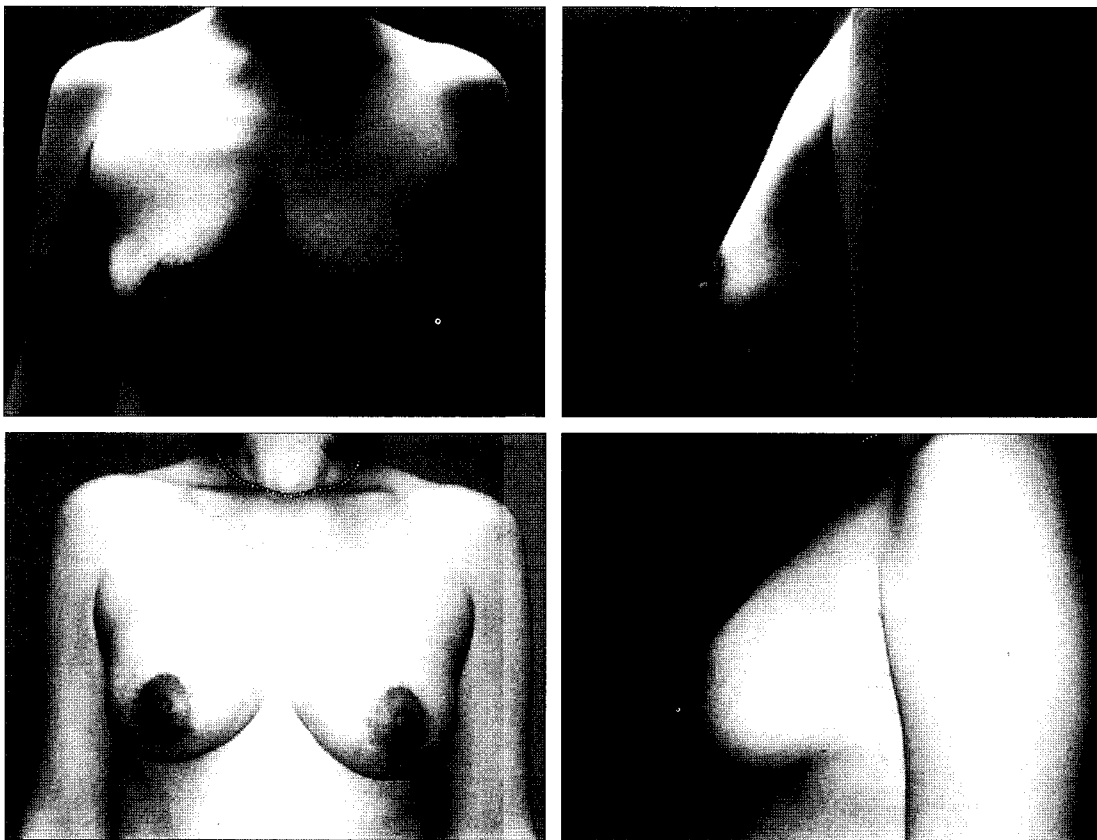


Fig. 2. A 32-year-old patient with grade II breast ptosis. (Above, left & right) Preoperative views of a simultaneous periareolar augmentation-mastopexy. (Below, left & right) Postoperative view after 12 months shows the improvement. 225 cc/ 225 cc sized implants was inserted into subfascial plane.

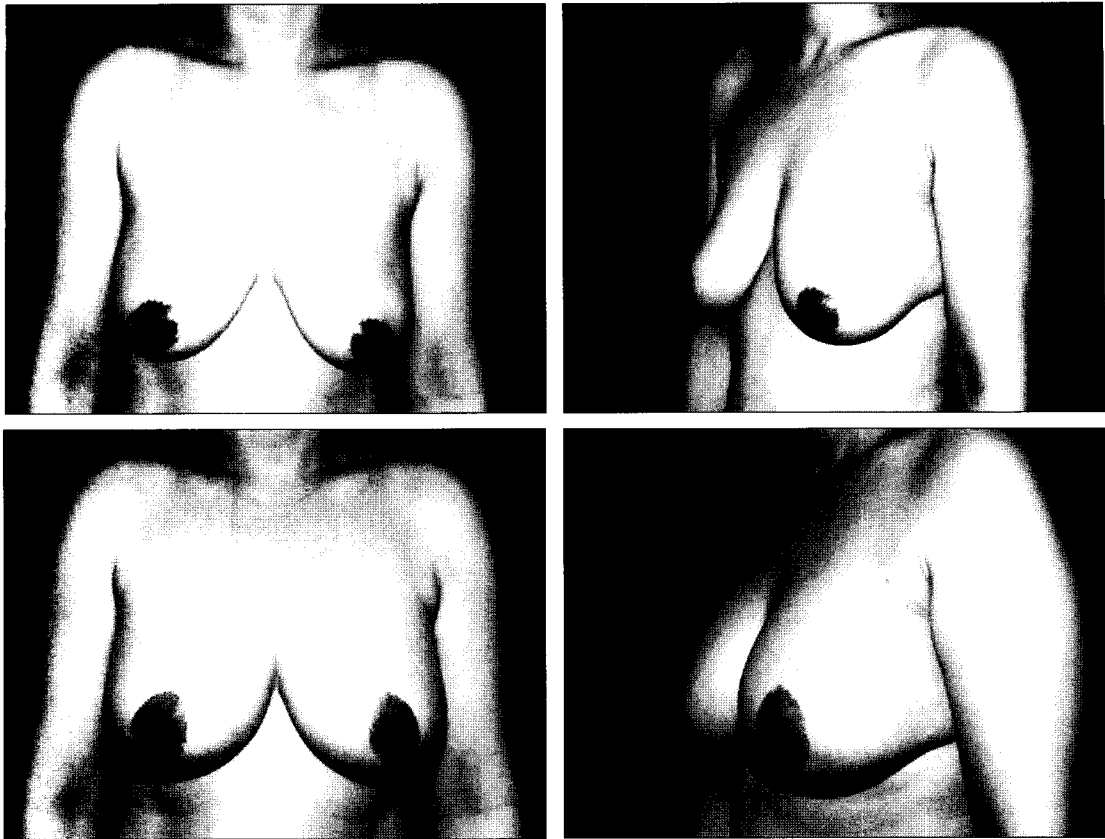


Fig. 3. (Above, left & right) Preoperative view of a 42-year-old woman with hypoplastic and grade II breast ptosis. (Below, left & right) Postoperative view after 24 months shows the elevated breast contour. 165 cc/165 cc sized implants was inserted into subfascial plane.

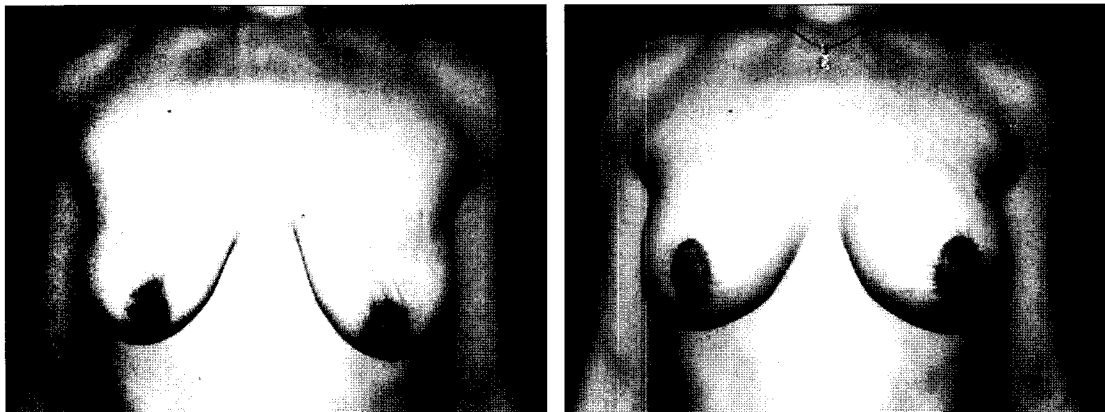


Fig. 4. (Left) Preoperative view of a 35-year-old woman with hypoplastic and grade II ptotic breasts. (Right) Postoperative view after 2 months shows the improved breast appearance. 275 cc/275 cc sized implants was inserted into dual plane.

은 경우 교정이 덜 된 것으로 판단할 수 있고 유두는 유방 밑주름보다 위에 있으나 유선조직하수(glandular ptosis)가 남아 있는 경우 하수 교정이 덜 된 것으로 판단할 수 있는데 수술 전 충분한 상담과 수술방법 결정에 환자를 적극 참여시킨 결과 환자의 만족도가 매우 높게 나왔다. 이

중평면으로 수술한 경우 71례에서 수술 도중 출혈양은 근막밑보다 많았으나 혈종 제거 수술을 시행한 경우는 없었다. 근막밑평면으로 수술한 10례에서 수술 중 출혈의 정도가 이중평면에 비해 적었는데, 수술 후 3일째까지 배액관으로 나오는 혈성 체액의 양은 50% 수준이었다. 구형구축

의 발생이나 상처 벌어짐과 같은 합병증은 없었다.

IV. 고 찰

처진 가슴을 평가하는 단계에서 유두의 처진 정도도 중요하지만 유선조직(glandular ptosis)의 처진 정도에 대해서도 분리해서 평가해야 한다. 유두가 유방밑주름과 유방의 아랫부분 윤곽(lower breast contour)에 대한 상대적인 위치로 유방하수의 정도(1도, 2도, 3도)를 표시하게 된다. 유선조직하수는 유방조직이 주름보다 아래로 처진 경우이고, 가성하수(pseudoptosis)는 유두는 주름보다 위에 있으나 유방이 작으면서(hypoplastic) 주름보다 아래쪽에 있는 경우이다.¹ 유방하수의 정도를 결정하는데 유두의 위치뿐 아니라 유방밑주름을 덮거나 아래쪽으로 내려가는 유선조직의 양 또한 중요하다. 즉 유두가 유방주름선 수준에 위치하면서 주름보다 내려간 정도가 1-2cm 경우와 5cm 이상인 경우는 수술방법이 달라지게 된다. 즉, 주름보다 아래로 내려간 유선조직의 양이 많은 경우에 피부를 잘라내지 않고 보형물만 사용해서 유방의 모양을 미용적으로 우수하게 만드는 게 어려워진다.¹ 즉, 수술도중 유두의 위치를 낮게 잡을수록 보형물로 유두의 위치를 높여 미용적으로 우수한 유방모양을 만들기가 어렵다. 일반적으로 유두가 유방밑주름 상(上)에 있으면서 유선조직의 하수 정도가 2cm를 넘지 않는 정도의 하수에서는 보형물을 사용한 유방확대술만으로 충분히 남는 피부를 채울 수 있다. 그리고 1도 유방하수나 2도 유방하수를 가지고 있으면서 심한 유방조직의 하수가 없는 경우에 "동시 유방하수교정술 및 확대술"이 적절한 해결책이 될 수 있는데 일반적으로 이 경우의 유선조직 하수 양은 2-4cm 정도이다. 이 보다 더 심한 유선조직의 하수를 보이거나 유두가 유방밑주름 수준이나 유방 아래경계(bottom of breast)까지 내려가 있는 경우는 적극적인 유방하수교정술 즉, 수직절개식 유방하수교정술이 필요하게 된다. 저자들의 수술에서도 심한 유선조직하수가 있는 경우 수술 전에 수직절개 하수교정술을 설명하였으나 흉터 등의 이유로 유륜절개만 원하는 경우가 있었다. 물론 이러한 환자들은 일반적으로는 확대술에 대한 기대보다는 유방하수교정술에 대한 기대를 가지고 병원을 방문하기 때문에 보다 적극적인 유방하수교정술 권해야 한다. 따라서 수술전의 확실한 설명과 상담 과정이 수술 후 교정 정도가 덜 할 것으로 예상되는 환자들에게 꼭 필요한 과정이라고 하겠다. 보형물만 사용하는 확대술로 이렇게 심한 하수를 교정하려다 보면 너무나 큰 크기를 사용해야 되고 수술 후 결과가 실망스러울 수 있다. 반면 Brink는 가슴뼈패임에서 유두까지의 거리가 25cm를 넘지 않으면 하수교정술을 잘하지 않는다고 했는데 하수

교정술에서 필연적으로 생기게 되는 수직절개반흔이나 T자 반흔을 수술 전에 환자에게 보여 주면 흉터 있는 유방보다는 처진 유방일지라도 후자를 선택한다고 하였다.⁵ 저자들은 환자의 생각과 의견을 최대한 존중하는 쪽으로 결정하고 있다. 즉, 유방하수 교정에 주목적이 있으면서 흉터도 감내하겠다는 입장을 가진 경우 수직절개 하수교정술 등을 시행하고 있고, 유방확대에 더 관심이 많고 흉터에 대해 반감을 가지는 경우에는 동시 유방하수교정술 및 확대술을 설명하고 시행하고 있다.

동시 유방하수교정술 및 확대술에서 가장 흔한 실수는 수술 술기상의 잘못이다.² 즉 유두유륜복합체의 위치 선정이 잘못되었거나 유륜 주위 피부 절제량이 잘못된 경우 또는 너무 작은 보형물을 사용한 경우에 수술 결과가 안 좋거나 환자의 불만족이 증가하게 된다. 부분적인 유륜의 괴사에 대한 외국의 보고가 있는데 이는 과도한 피부 긴장 발생과 피하박리 및 유선조직밀 박리에 따른 것으로 1도 유방하수에서 325 cc 이상의 보형물을 사용하기 때문이다.² 그러나 저자들은 평균 210 cc의 보형물을 사용하였고 씹지 통합을 하기 전에 피하박리를 하지 않고 통합하였다. 또한 심한 긴장이 예상되는 경우 근막밀 박리범위를 줄이거나 이중평면을 사용함으로써 유륜의 부분괴사와 같은 합병증을 줄일 수 있다고 생각한다.

유방하수를 교정하기 위해 보형물을 삽입하는 평면이 큰가슴근밀일 경우 하수를 교정하기 어려우며 보형물의 상방전위 내지는 이중불방울변형을 만들기 쉽다. 또 보형물을 유방조직 밑에 위치할 경우 수술 직후엔 하수가 교정된 듯 보이나 시간이 흐름에 따라 급격한 하수의 악화가 관찰되며, 구형구축 발생률의 증가 위험성도 높아진다. 이에 비하여 보형물 삽입 위치가 이중평면이거나 근막밀일 경우 임상적으로 시간이 흘러도 하수에 저항하는 것으로 보이며 보형물이 유방조직과 따로 놓이지 않고 구축 발생률도 적은 듯이 보인다. 이중 평면과 근막밀 평면으로 수술한 후 집도의가 느끼는 임상적 느낌은 매우 유사하며 수술 횟수가 늘어난 후 구축발생률에 대한 염려는 점차 줄어들고 있다.

근막밀평면^{6,8}으로 수술하게 되면 큰가슴근육과 근막 사이를 가르게 되므로 출혈이 많이 날것으로 생각하기 쉽다. 수술 중 전기소작기로 박리하게 되는데 박리 순간 출혈이 나오는 경우가 빈번히 있고 특히 유방의 내 외측 상부에서는 종종 상대적으로 굵은 천공지를 만나게 된다. 하지만 쉽게 지혈이 가능하고 근막밀평면을 완성한 후 2차 지혈 과정에서 출혈이 심하지 않음을 알 수 있다. 이중평면 수술에서는 큰가슴근육의 기시부(costal origin) 일부를 자르게 되는데,³ 근육 속으로 주행하는 비교적 굵은 혈관에 손상을 입히기 쉽다. 따라서 근막밀평면 수술에서는 근육 속

을 수행하는 주요한 혈관(main vessels)이 아니라 주요한 혈관에서 분지하는 작은 천공지가 손상을 입는 것이므로 출혈이 정도가 심하지 않다. 근막밀평면을 이용한 수술의 경험이 축적될수록 배액관의 삽입 확률이 낮아지게 될 것으로 판단된다.

저자들은 유방의 용량이 부족한 1도 및 2도 유방하수 환자에게 유륜절개식 유방하수 교정술과 동시에 유방확대 수술을 시행하였다. 유방하수를 교정하고 용량을 증가시키며 유방 상부의 용기를 복원하여 유방하수 교정술의 지속성을 유지시키도록 노력한 바 흉터를 최소화시키고 자연스러운 유방의 형태를 얻을 수 있었다. 상부의 연부조직이 20 mm 이상으로 두꺼운 경우에 유방 상부에서 보형물을 근막밀에 두는 것도 근육밀(이중평면) 유방확대술에 못지 않게 유용한 방법이었음을 경험했다. 본 연구의 제한점은 환자 군이 너무 적다는 것과 수술 전후 유방이 처진 정도를 정확한 수치로 제시하지 못했다는 점이다. 사진을 사용하여 단순히 수술 전 처진 정도가 수술 후에 개선되었고 경과관찰 기간 동안 유지되었음을 관찰하였으나 추후 연구에서는 수술 전 정확한 가슴의 처진 정도를 가슴뼈패임에서 유두까지의 거리를 정확한 재는 과정이 필요하겠다.

이중평면으로 확대술을 진행하는 경우 수술 후 직업상 큰가슴근육을 많이 사용하는 경우 불편함을 호소할 수도 있고 유방 모양의 변형도 가능하다. 따라서 근막밀평면 확대술은 이러한 근육의 움직임 변형을 예방하고 더 자연스러운 모양을 만들 수 있다.⁶ 유륜절개 근막밀평면 확대술을 기술한 Stoff-Khalili의 보고에 대해 Tebbetts은 근막의 두께가 너무 얇기 때문에 의미가 없고 객관적 자료 제시가 부족해 "비과학적인 보고"일 뿐이라고 비판하였다.⁷ 하지만 저자들의 경험과 판단은 다른데 근막의 두께보다 강도(strength)가 더 중요하다고 생각한다. 실제 과도한 체중감소(massive weight loss)를 보이는 환자의 유방축소술에서 심하게 처진 가슴을 발견하게 되는데 큰가슴근육과 이를 쌓고 있는 근막은 처지지 않았음을 발견할 수 있다. 즉, 유방하수는 유선조직과 주변 연부조직이 약해져서 흉벽을 타고 내려오는 것이지만 큰가슴근육이나 근막이 반드시 탄력을 잃는 것은 아니라는 사실이다.

피부봉합을 위해서 초기에는 봉합사를 사용하였으나 근래에는 조직접착제로 변경하였는데 코팅되는 효과가 있어

수술 후 조기에 샤워가 가능하고 상처부위가 상대적으로 깨끗해 환자들의 만족도가 높았다.^{4,9}

V. 결 론

동시 유륜절개 유방하수교정술 및 확대술은 확대수술만으로 만족스러운 수술 후 결과가 보장되지 않는 처진 가슴에서 만족도를 높일 수 있는 좋은 방법이다. 확대술에 사용되는 평면을 이중평면과 근막밀평면을 사용할 수 있는데 유방 윗부분 연부조직의 두께에 따라 결정할 수 있다. 유방 상부 연부조직의 집게검사상 20 mm를 초과할 경우 보형물 전체가 대흉근막 아래에 위치할 수 있으며 이럴 경우 까다로운 이중평면 수술을 대체할 유용한 방법이라 사료된다.

REFERENCES

1. Spear SL, Giese SY: Simultaneous breast augmentation and mastopexy. *Aesthetic Surg J* 20: 155, 2000
2. Kirwan L: Augmentation of the ptotic breast: simultaneous periareolar mastopexy/breast augmentation. *Aesthetic Surg J* 19: 34, 1999
3. Sim HB, Yoon SY: Periareolar dual plane augmentation mammoplasty. *J Korean Soc Plast Reconstr Surg* 33: 155, 2006
4. Yoon SY, Kim CW, Koh KS: Use of 2-Octylcyanoacrylate (Dermabond[®]) for repair of hand trauma. *J Korean Soc Aesthetic Plast Surg* 9: 63, 2003
5. Brink RR: Evaluating breast parenchymal maldistribution with regard to mastopexy and augmentation mammoplasty. *Plast Reconstr Surg* 106: 491, 2000
6. Graf RM, Bernardes A, Rippel R, Araujo LR, Damasio RC, Auersvald A: Subfascial breast implant: a new procedure. *Plast Reconstr Surg* 111: 904, 2003
7. Stoff-Khalili MA, Scholze R, Morgan WR, Metcalf JD: Subfascial periareolar augmentation mammoplasty. *Plast Reconstr Surg* 114: 1280, 2004
8. Baxter RA: Subfascial breast augmentation: theme and variations. *Aesthetic Surg J* 25: 447, 2005
9. Koh SK, Jung YW, Yoon SY, Hong SJ: Application of 2-octylcyanoacrylate(Dermabond[®]) on the incisional wound of thyroidectomy. *J Korean Soc Aesthetic Plast Surg* 8: 57, 2002