

혀에 발생한 대칭성 지방종증의 치험례

김종렬 · 이재열

부산대학교 치의학전문대학원 구강악안면외과학교실

Abstract (J. Kor. Oral Maxillofac. Surg. 2007;33:690-693)

BENIGN SYMMETRIC LIPOMATOSIS OF TONGUE: REPORT OF A CASE

Jong-Ryoul Kim, Jae-Yeol Lee

Dept. of Oral and Maxillofacial Surgery, School of Dentistry, Pusan National University

Benign symmetric lipomatosis(BSL) is a lesion characterized by symmetrical and diffuse growth of adipose tissue. It is commonly found in the posterior neck or upper trunk, manifesting itself as an entity known as *Madelung disease* or *Lanoid-Bensaude syndrome*. Lipomatosis affecting the tongue is very unusual. The etiology of BSL is unknown, but it can be associated with alcoholism, liver dysfunction, hypothyroidism. Because of its diffuse histologic feature, complete resection of the lesion is often difficult.

Seventy one years old male patient, whose chief complaint was multiple nodules of tongue was referred to our department. The lesion was diagnosed histopathologically as BSL and subsequently removed surgically. So we report this rare case of BSL with literature review.

Key words: Symmetric lipomatosis, Tongue

I. 서 론

양성 대칭성 지방종증(benign symmetric lipomatosis, BSL) 혹은 *Madelung's disease*는 목과 어깨에 피막화되어 있지 않은 대칭성의 지방의 축적을 특징으로 하는 드문 질환이다. 하지만 몸체의 하부에는 잘 생기지 않는 질환으로 경부에 이환될 경우 특징적인 'horse collar'의 양상을 나타낸다.

양성 대칭성 지방종증은 1846년 Brodie¹⁾에 의해 처음 보고된 이후 1888년 Madelung²⁾이 33명의 환자를 보고한 이후 널리 알려진 질환이다. 이후 Launois와 Bensaude 등³⁾이 '두경부와 상체에 생기는 미만성의 다발성 대칭성 지방의 축적'이라고 정의하였다.

이 질환의 발생 원인은 아직 정확하게 알려져 있지 않으며 따라서 치료방법 역시 다양하게 보고되고 있다.

혀에 발생한 양성 대칭성 지방종증은 매우 드물며, Desmond⁴⁾가 1944년 처음 보고한 이후 전 세계적으로 단 몇 증례만이 보고되고 있다.

본교실에서는 혀의 다발성 종괴를 주소로 내원한 환자를 절

제술로 치료하고 양성 대칭성 지방종증으로 진단한 증례를 문헌 고찰과 함께 보고하는 바이다.

II. 증례보고

1. 환자: 고○○71세 남자
2. 초진연월일: 2004년 5월 28일
3. 주소: 혀의 다발성 종괴
4. 전신병력: 폐결핵, COPD 과거력
5. 병력: 인지 못하시다가 틀니 제작 위해 방문한 보건소에서 발견하여 본원 내원
6. 구강내 소견: 혀의 좌, 우측에 다발성의 종괴가 관찰됨 (Fig. 1).
7. 방사선 소견: 표준 방사선 사진과 파노라마 사진에서는 특이소견 발견할 수 없었으며 CT 사진에서 혀의 좌,우 측방으로 대칭성의 감쇠된 종괴가 관찰됨(Fig. 2).
8. 검사실 소견: 특이 소견 없음
9. 처치 및 경과: 2004년 5월 28일 초진 및 방사선 사진 촬영을 하였으며, 2004년 6월 15일 국소마취하에 다발성 종괴중 하나에 대해 절개 생검을 시행하였음. 조직검사 결과 지방종으로 진단하고 2004년 9월 8일 전신마취하에 병소의 절제를 시행함. 수술 당시 경계가 불명확하고 피막화가 적어 주위조직으로의 침윤이 관찰되었으며, 술후 혀의 형태 및 크기를 고려하여 절제를 시행함(Fig. 3). 임상 소견과 조직

김종렬

602-739 부산광역시 서구 아미동 1가 10번지
부산대학교 치의학 전문대학원 구강악안면외과학교실

Jong-Ryoul Kim

Dept. of OMFS, School of Dentistry, Pusan National University

1-10, Ami-Dong, Seo-Ku, Pusan, 602-739, Korea

Tel: 82-51-240-7429 Fax: 82-51-244-8334

E-mail: jorkim@pusan.ac.kr

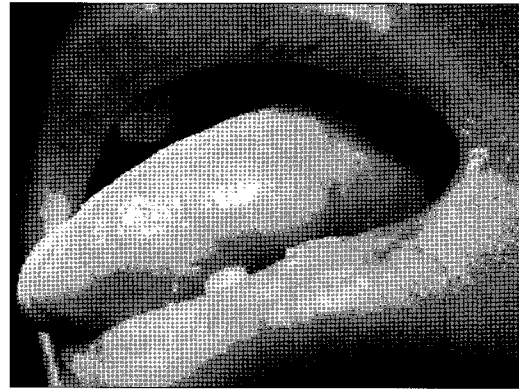
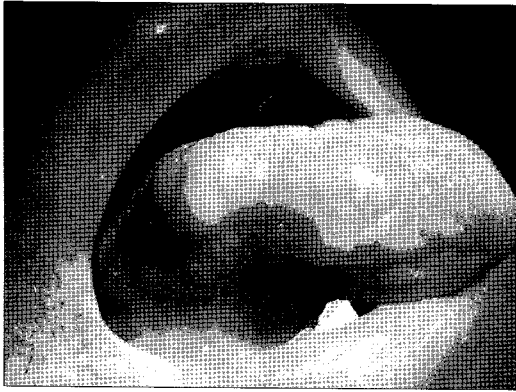
Fig. 1. Symmetric multiple masses on the tongue.

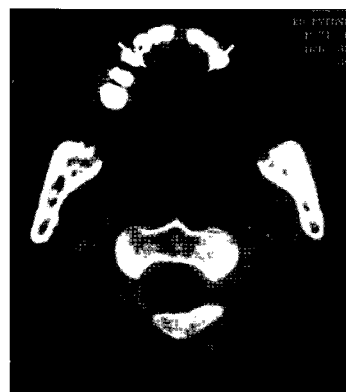
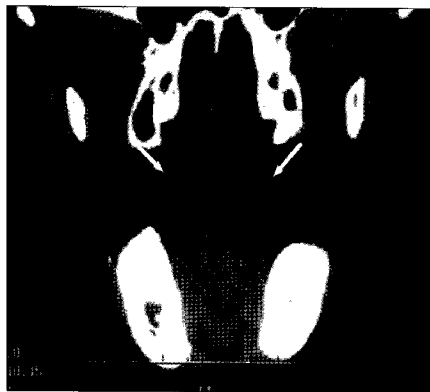

Fig. 2. CT scan of the tongue. Bilateral masses with low signal intensity can be seen(arrow).




Fig. 3. Adipose tissue with infiltration into lingual musculature.

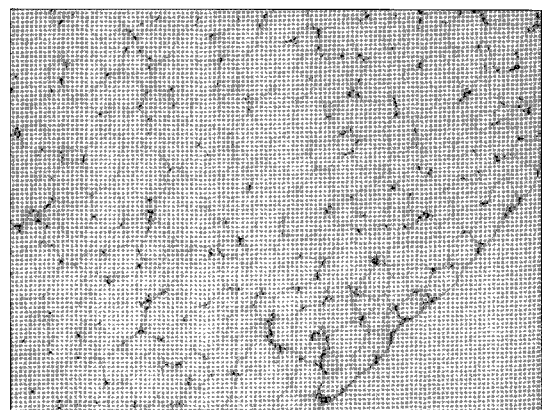


Fig. 4. The picture of histologic appearance, mature adipose tissue.(H-E stain, ×200)

학적 소견상 양성의 대칭성 지방종증으로 진단하고 경과 관찰 중이나 2년이 지난 현재 재발의 소견은 보이지 않음.

10. 병리학적 소견: 정상적이고 성숙한 지방조직이 관찰되고 비정형적인 세포는 보이지 않는다(Fig. 4).

III. 총괄 및 고찰

지방조직의 종양은 거의 대부분 중간엽 세포 기원의 양성 종양이다. Enzinger와 Weiss⁹⁾는 지방종을 지방종(lipoma), 지방종의 변형(variants of lipoma), 이소성 지방종(heterotopic lipoma), 침윤성 혹은 미만성의, 종양성 혹은 비종양성의 성숙 지방조직의 증식(infiltrating or diffuse, neoplastic or nonneoplastic proliferation of mature fat), hibernoma의 5가지로 분류하였다. 이중 4번째 분류에 양성 대칭성 지방종 및 미만성 지방종증이 포함된다.

지방종증(lipomatosis)은 지방종(lipoma)와 구분이 필요한데, 지방종증은 다발성으로 나타나고, 침윤성이 있고, 지방조직의 피막화가 되어 있지 않는 특징을 지닌다(Table 1). 본 증례의 경우 위의 조건을 모두 충족하므로 지방종증으로 진단할 수 있었다.

대칭성 지방종증의 발생원인은 아직 명확하게 밝혀져 있지 않다. 하지만 Madelung's disease의 90% 이상의 환자가 알콜중독과 관련이 있는 것으로 보고되고 있으며, 이것은 대사 장애의 일종으로 설명될 수 있다⁶⁾. 즉, 알콜의 lipogenic, antilipolytic, 감소된 지질(lipid)의 산화(oxidation) 효과가 특징인에서 지방세포의 증식(adipocyte hyperplasia)에 어떤 역할을 한다는 것이다. 또한 일부 학자들은 대칭성 지방종증의 지방세포가 아드레날린성 자극에 불활성을 보이며, 미토콘드리아의 대사에 장애가 있는 것을 밝혀내기도 하였다⁷⁾. 하지만, 알콜 섭취를 제한하였을 때 자발적으로 병이 퇴행(regression)하지는 않는 것으로 알려져 있다⁸⁾.

대칭성 지방종증의 진단은 임상적 자료를 통해 얻어지며, 지

방조직의 특성상 CT나 초음파, MRI 등이 도움이 될 수 있다.

치료방법에 대해서는 논란이 많다. Protease inhibitor⁹⁾, salbutamol¹⁰⁾ 등의 lipolysis에 영향을 주는 약물을 통한 보존적 방법이 있으나 아직 그 효과가 입증되지 않았고, 지방흡입술¹¹⁾은 병소의 완전 절제가 어렵고 병소의 침윤성 때문에 재발의 위험성이 많은 것으로 알려져 있다. Ujpal 등¹²⁾은 광범위한 절제술을 시행하였을 경우 장기간의 추적 결과 재발이 적은 것으로 보고하였으나 혀에 발생한 경우 광범위한 절제술을 시행하기는 어렵다. 본 증례에서는 혀의 형태와 기능을 제한하지 않는 범위 내에서 최대한 절제를 시행하였다. 대칭성 지방종증은 양성이지만 드물게 악성으로의 전환이 보고되기도 하였다¹³⁾.

이러한 대칭성 지방종증이 혀에 발생하는 것은 매우 드물며 현재까지 단지 몇 증례만이 보고되고 있다(Table 2). 혀에 생긴 대칭성 지방종증은 angiolipoma, neurofibroma, encapsulated lipoma, hibernoma, congenital infiltrating lipomatosis, liposarcoma, lipoblastoma 등이나 macroglossia를 보일 수 있는 다운 증후군이나 amyloidosis, hyalinosis 등과 같은 저장성 장애와 감별해야 한다¹⁴⁾.

혀에 생긴 대칭성 지방종증이 일반적인 Madelung's disease와 같은 질환인지에 대해서는 논란이 많다. Ogawa 등¹⁵⁾은 조직학적 소견이 유사하기 때문에 같은 질환으로 간주하였으나, Nicolas 등¹⁶⁾은 Madelung's disease가 일반적으로 알콜과의 관련성이 매우 높으며, 지중해 사람들에게 호발하며, 평균 호발연령이 30~50세로 비교적 젊은 반면, 혀에 생긴 대칭성 지방종증의 경우 알콜과의 연관성이 적으며, 아시아인에게 호발하며 평균연령이 더 높은 이유 등으로 서로 다른 질환이라고 주장

Table 1. Differences between Lipomatosis and Lipoma

| | Lipomatosis | Lipoma |
|----------------------------------|-------------------------------|---------------------------|
| Clinical lesion | Diffuse symmetric tumefaction | single or multiple tumors |
| Infiltration of adjacent tissues | Present | Generally absent |
| Connective tissue capsule | Absent | Present |

Table 2. Summary of Reported Cases of Symmetric Lipomatosis of Tongue

| Author/Year | Gender/Age | Alcoholism | Dysphagia |
|-----------------------------------------|------------|---------------|-----------|
| Desmond ⁴⁾ /1944 | M/67 | - | + |
| Ogawa et al ¹⁵⁾ /1988 | M/67 | + | Not clear |
| Yoshimura et al ¹⁷⁾ /1988 | M/71 | - | + |
| Katou et al(case1) ¹⁸⁾ /1993 | M/61 | - | + |
| Katou et al(case1) ¹⁸⁾ /1993 | M/71 | Mild drinking | - |
| Nicolas et al ¹⁶⁾ /1999 | M/67 | - | - |
| Ana et al ¹⁴⁾ /2006 | F/57 | - | + |
| Present case/2007 | M/71 | - | - |

modified from Katou et al, 1993

하였다. 본 증례에서도 연령이 71세로 고령이고 알콜과의 연관성이 적으며 목이나 경부에 추가적인 병소가 없는 것으로 보아 일반적인 Madelung's disease와는 차이를 보였다. 하지만 혀에 생긴 대칭성 지방종증의 경우 보고된 증례 수가 너무 적어 병의 특성이나 Madelung's disease와의 관계를 파악하기에는 어려움이 따르기 때문에 더 많은 연구가 진행되어야 할 것으로 사료된다.

참고문헌

1. Brodie BC: Clinical lectures on Surgery. delivered St. Georges' s Hospital, Philadelphia, 1846;247.
2. Madelung OW: Uber den Fetthals. Langenback' s Arch Klin Chir 1888;37:106.
3. Launois PE, Bensaude R: De l' adéno-lipomatose sym?trique. Bull M?m Soc Med Hop 1898;1:298
4. Desmond AD: A case of lipomatosis of the tongue. Br J Surg, 1944;35:210.
5. Enzinger FM, Weiss SW: Lipomas, Soft tissue tumors, 3rd ed. Mosby-Year Book, St. Luis, 1995;381-431.
6. Berkovic SF, Andermann F, Shoubridge EA et al: Mitochondrial dysfunction in multiple symmetric lipomatosis. Ann Neurol 1991;29:566.
7. Enzi G, Inelmen EM, Baritussio A et al: Multiple symmetric lipomatosis : a defect in adrenergic-stimulated lipolysis. J Clin Invest 1977;60:1221.
8. Josephson GD, Sclafani AP, Stern J: Benign symmetric lipomatosis(madelung' s disease). Otolaryngol Head Neck Surg 1996;115:170.
9. Hengel RL, Watts NB, Lennox JL: Benign symmetric lipomatosis associated with protease inhibitors. Lancet 1997;350:1596.
10. Leung NW, Gaer J, Beggs D et al: Multiple symmetric lipomatosis-effect of oral salbutamol. Clin Endocrinol 1987;27:601.
11. Basse PM, Lohmann C, Hougard B et al: Multiple symmetric lipomatosis combined surgical treatment and liposuction. Scand J Plast Reconstr Surg 1992;26:111.
12. Ujjál M, Németh ZS, Reichwein A et al: Long-term results following surgical treatment of benign symmetric lipomatosis(BSL). Int J Oral Maxillofac Surg 2001;30:479.
13. Tizian C, Berger A, Vykoupil: Malignant degeneration in Madelung' s disease. Br J Plast Surg 1983;36:187.
14. Ana LC, Yolanda AL, Aurora VS et al: Benign symmetric lipomatosis of the tongue in Madelung' s disease. J Cranio-Maxillofac Surg 2006;34:489.
15. Ogawa A, Nakamura H, Takahashi H: Benign symmetric lipomatosisof the tongue: report of a case. J Oral Maxillofac Surg 1988; 46:502.
16. Nicolas CG, Mercedes PP, Nieves AO et al: Symmetric lipomatosis of the tongue- report of a case and review of the literature. Oral Surg Oral Med Oral Pahol Oral Radiol Endod 1999;87:610.
17. Yoshimura Y, Miyakawa A, Odani M et al: A case of macroglossia caused by benign symmetrical lipomatosis. Jpn J Oral Maxillofac Surg 1988;34:1061.
18. Katou F, Shirai N, Motegi K et al: Symmetrical lipomatosis of the tongue presenting as macroglossia: report of two cases. J Craniomaxillofac Surg 1993;21:298.