

陽毒白虎湯으로 치료한 만성 부비동염 치험 1례

이현민 · 박성하*

동강한방병원 사상체질과, *동강한방병원 한방내과

Abstract

A Case of Chronic Sinusitis Patient Improved by Yangdokbackho-tang

Lee Hyeon-Min, Park Seong-Ha*

Dept. of Sasang Constitutional Medicine, Dong-Kang Oriental Medical Hospital

*Dept. of Oriental Internal Medicine, Dong-Kang Oriental Medical Hospital

1. Objectives

This study evaluates the effect of oriental medical treatment on a chronic sinusitis patient.

2. Methods

The patient was treated with acupuncture, nasal cavity irrigation, and Yangdokbackho-tang(陽毒白虎湯). Previous western medical methods were excluded in order to provide therapeutic methods different from pre-existing ones because we needed different, long-term treatment plan from previous treatment. We applied acupuncture 15 times during treatment period and instructed the patient to carry out nasal cavity irrigation at home.

3. Results & Conclusions

Combined application of oriental treatment including administration of Yangdokbackho-tang and nasal irrigation showed remarkable clinical effects on symptom, physical examination and radiological finding.

Key Words : Chronic Sinusitis, Yangdokbackho-tang, Sasang Constitutional Medicine

I. 緒 論

만성 부비동염은 자연공의 폐쇄, 알레르기, 면역결핍, 섬모운동 이상 등으로 인하여 부비동의 정상적인 粘液 排出 기능이 손상되어 발생한다고 알려져 있다¹. 또한, 만성 염증성 병변으로 화농성 혹은 점액성 鼻漏, 後鼻漏, 기침을 주증상으로 하며 이환기간이 3개월 이상 지속된 상태로 증상의 호전과 악화가 반복된다².

이러한 부비동 질환의 증상적 특징은 한의학에서 鼻淵에 해당하는 증상으로³ 『黃帝內經』⁴에서 말한 “濁涕下不止”의 증상과 유사하다. 병인으로는 膽熱, 風熱, 風寒, 肺鬱火, 肺虛寒, 脾氣虛 등으로 볼 수 있는데, 특히 만성부비동염의 경우 주로 風熱과 脾氣虛를 동반한 증상으로 파악하여 치료한다⁵.

최근 한의학적인 鼻 질환의 연구가 활발히 되면서 사상의학에서도 鼻軌, 鼻塞 등에 해당되는 알레르기성 또는 만성 비염에 대한 연구가 활발하나¹⁵⁻¹⁹, 鼻淵에 관한 사상의학적인 보고는 거의 없어 이에 대한 연구가 더욱 활발해야 할 것으로 보인다.

• 접수일 2007년 11월 12일; 승인일 2007년 11월 29일
• 교신저자 : 이현민
울산시 중구 태화동 121-2번지 동강한방병원 사상체질과
Tel : 052-241-3151 Fax : 052-241-3355
E-mail : hm9493@hanmail.net

서양의학에서 만성 부비동염의 치료는 크게 내과적 치료와 외과적 치료로 나눌 수 있다. 그러나 만성 부비동염에서 내과적 접근의 치료율이 40% 정도에 불과하며, 최근 들어서는 수술적 치료도 점차 늘어나고 있다는 보고가 있다^{7,8}.

만성 부비동염의 높은 재발률과 늘어나는 수술 요법을 감안해 볼 때 한의학적인 접근이 만성 부비동염의 치료법의 다양화에 도움이 될 것이라고 생각하였다. 특히, 保命之主인 正氣를 조절하는 목적인 사상체질처방이 장기간의 투약에는 더욱 적합하다고 생각되었다. 이에 저자는 만성 부비동염으로 동강한방병원에 래원한 소아를 陽毒白虎湯의 투약으로 유의한 호전을 보았기에 이를 보고하는 바이다.

II. 證 例

1. 환 자: 백○○ (Female, 6세)
2. 주소증 : 기침, 코막힘, 후비루, 간헐적 두통
3. 과거력 : 아토피성 피부염, 코막힘, 鼻流黃涕(6개월 전 본원 진료 1차례 받음)
4. 가족력 : 오빠(알러지성 비염으로 본원 치료)
5. 발병일 : 3개월 전
6. 치료기간 : 2007년1월5일-2007년6월5일(의래치료34회)
7. 현병력 : 중이염 치료 후 부비동염으로 3개월 전부터 타 이비인후과에서 치료 받아 왔으나 증상 크게 호전 없어서 한방치료 위해 동강한방병원으로 2007년 1월 5일 래원함.
8. 체질 진단¹⁾

: 來院 당시의 容貌詞氣, 體形氣像, 性質才幹, 病證 등의 四象人 辨證基準을 바탕으로 체질변증 실시하였고, 체질진단은 저자가 실시하였다.

- ① 첫인상 : 활달하고 활동량이 많아 보임.
- ② 체격 : 마른 편으로 먹는 양에 비하면 살이 찌지 않는 편임.
- ③ 容貌 및 體形 : 耳目口鼻가 비교적 뚜렷한 편으로 턱이 약간 뾰족함. 예리한 인상은 아니나 날래 보이는 용모를 보임. 체형의 발달이 완전하지 않은 상태이나 흉곽이 둔부에 비해 상대적으로 발달 보이며 어깨가 넓어 보여서 胸實足輕의 양상을 보임.
- ④ 詞氣 및 性格 : 초진 시 낮가림이 거의 없었으며, 말소리가 낭랑한 편이며 활달한 성격에 행동이 빠름. 친구가 많고 어울리기를 좋아하는 편임.

9. 소증

- ① 소화 상태 및 식습관 : 잘 먹는 편이며 소화상태 양호함.
- ② 대변 : 1회/2-3일 약간 힘들어 함. 평소 변비가 가끔 있음.
- ③ 소변 : 약간 색깔이 진한 편.
- ④ 수면 : 양호함.
- ⑤ 汗 : 적은 편임.
- ⑥ 활동량 : 많은 편임.
- ⑦ 기타 특이 증상 : 소뇌부 및 전완부에 약간의 乾癬이 보임. 구갈이 가끔 있으며, 설태가 황백색으로 설 전면에 고루 분포되었고 설첨부 망자가 십수개 관찰됨.

III. 治療 및 臨床經過

1. 치료방법

치료 시작과 함께 이전 3개월 동안 받아오던 양방치료는 병행하지 않았으며, 鍼, 湯藥 처방

虛 胸實足輕한 體形氣像이 특징적으로 보였다.

1) 『東醫壽世保元』「四象人 辨證論」
 少陽人 體形氣像 胸襟之包勢 盛壯而 膀胱之坐勢 孤弱
 少陽人 性質 長於剛武而 材幹 能於事務
 少陽人 體形 上實下虛 胸實足輕 剽銳好勇而 人數 亦多 四象人中 最爲易辨
 少陽人 或有短小靜雅 外形 恰似少陰人者
 觀其病勢寒熱 仔細執證 不可誤作少陰人治
 으로 설명하고 있으며, 본 환자의 경우 특히, 上實下

과 함께 기타 外用 處置法을 사용하였다. 또한 죽염수를 이용해서 집에서 1회/일 鼻腔 洗滌하는 방법을 같이 사용하였다. 래윈 횡수는 1주일에 1회-2회 기준으로 하였으며 래윈때 마다 침구 시술을 시행하였다.

1) 침구 시술

曲池, 合谷, 足三里, 迎香 穴 1회 20분 刺鍼하였다.

2) 외용 처치법

자가 세척제 : 죽염액을 0.9% 생리식염수 농도로 제작하여 사용하였다.

3) 탕약 투약

陽毒白虎湯加減을 이용하여 1일 3회 투약하였다. 鼻流黃涕의 정도와 鼻塞, 그리고 大便 양상에 따라 石膏의 양을 증감하였고, 발육상태가 양호한 편이며 증상이 심하고 만성화 되어 藥力이 약할 것으로 보여서, 임의로 10첩 7일-8일 분량으로 약 1.3배 투약 량을 증량하였다. (Table 1, Table 2).

2. 치료 경과 및 검사조건

1) 2007년 1월 5일(초진)

3개월 이상 양측으로 매우 끈적하고 황색의 콧물이 다량으로 분비 되었고, 간헐적 두통 및 양측성 코막힘, 후비루 등을 호소하여 비교적 전형적인 만성 부비동염으로 진단할 수 있었다. 양측성의 비 폐색이 지속되어 후각기능을 파악하기 힘들었으며, 기침은 야간에 조금 더 심하고 주간에도 조금씩 하는 습성 해수로, 흉부 청진을 실시하였으나 청진상의 특이한 소견 없어 후비루로 인한 해수로 파악하였다. 좀 더 자세한 비강 진료를 위해 비내시경을 이용하여 진찰 한 결과 양측의 중비갑개 근처의 황녹색의 화농성 분비물 및 양측 하비갑개의 비대 소견이 있었으며, 비용종이나 수종 등의 기타 병변은 확인되지 않았다. 이를 통하여 濁涕下不止하는 鼻淵과 兩側性 慢性 副鼻洞炎으로 診斷하였다. 확진을 위해 방사선 촬영이 필요했으나 소아의 잦은 방사선노출에 대한 보호자의 우려로 불가피하게 촬영을 실시하지 못하였다. 大便 硬便, 小便 色黃, 口渴, 皮膚 乾癢, 鼻流黃涕 등의 증상으로 少陽人 裏熱病으로 보고 陽毒白虎湯(石膏20g)을 투약하였다.

Table 1. Prescription of Yangdokbackho-tang

Herbal name	Scientific name	Weight(g)
石膏	<i>Gypsum Fibrosum</i>	20.0-40.0
生地黃	<i>Rebmanniae Radix</i>	16.0
知母	<i>Anemarrhenae Rhizoma</i>	8.0
荊芥	<i>Schizonepetae Herba</i>	4.0
防風	<i>Ledebouriae Radix</i>	4.0
牛蒡子	<i>Arctii Fructus</i>	4.0
Total		56.0-76.0

Table 2. Change of Medication

Date (2007)	Prescription
5 Jan. - 15 Jan.	陽毒白虎湯(石膏20g)加 前胡, 忍冬藤
16 Jan.- 20 Feb.	陽毒白虎湯(石膏30g)加 忍冬藤, 連翹, 麥芽
21 Feb. - 5 June	陽毒白虎湯(石膏40g)加 忍冬藤, 連翹, 麥芽

2) 2007년 1월 15일

증상의 변화는 크게 없으나 식사량이 떨어진다. 이유는 3일 전부터 약을 중단한 채 래원하였다. 비색, 두통, 해수, 후비루, 비류황체 등의 제반증상이 여전하고 리엘로 인한 식욕부진으로 판단되어 석고를 10g 증량하여 투약을 재개하였다.

3) 2007년 2월 6일(약 4주)

두통, 습성해수 증상이 소실되었고, 양측성으로 비색은 여전하여 아직 냄새를 맡지 못하는 상태였다. 비강 내시경상으로 양측성의 화농성 분비물이 확인 되고, 대변은 1일1회로 이전에 있던 변비 증상이 소실된 상태였다. 이전에 있던 소화기 장애 증상은 없었으며, 증상이 호전되고 있다고 판단되어 그대로 투약하였다.

4) 2007년 2월 20일(약 6주)

아직 비색감이 많이 남아 있는 상태로 후비루 증상과 비류의 양이 여전히 많고, 비강 내시

경상으로 화농성 분비물이 계속 확인되었다. 대변은 정상변으로 보고 있으나 증상의 회복이 늦다고 판단되어 석고를 다시 10g 증량하였다.

5) 2007년 3월 8일(약 8주)

비색 및 후비루 증상이 전반적으로 많이 호전되었으나 아직 黃涕가 많이 나오고 비강 내시경으로 볼 때 화농성 분비물의 배출이 계속되어 보호자를 설득하여 단순 X-ray 촬영을 한 결과 양측 사골동의 완전폐색과 우측 상악동의 폐색, 좌측 상악동의 심한 점막비대 소견이 있어, 陽毒白虎湯(石膏40g) 처방을 유지하였다.

6) 2007년 3월 20일(약 10주)

전반적으로 증상이 모두 호전이 있어서 양측성 비색이 간헐적인 비색감으로 호전되었고, 후비루 증상도 소실되었으며, 비류의 양도 많이 줄어들어 있었다. 그러나 비강 내시경상으로는 아직 화농성 분비물이 확인 되어 陽毒白虎湯(石膏40g) 처방을 그대로 유지하였다.

Table 3. Clinical Progress and Treatment

Date (2007)	Clinical Progress
5 Jan.	간헐적 두통, 해수, 비색, 비류황체, 후비루
15 Jan.	식사량이 줄어들어 3일 전부터 보호자가 투약 중단. 증상 여전하여 재투약 시작.
20 Jan.	해수 줄어들고, 비색, 비류황체 여전함. 두통호소 없음.
6 Feb.(about 1 month)	해수 증상 소실됨. 분비물의 양은 감소했으나 화농성 분비물 양상은 여전함.
20 Feb.	좌측의 분비물은 줄어들었으나, 우측 증상 여전함. 우측 화농성 분비물 양상 여전함.
8 March(about 2 month)	PNS X-ray(Caldwell & Water's view) 결과 우측의 상악동과 사골동의 폐색과 좌측상악동의 점막비대 소견 보임.
20 March	증상 전반적으로 호전 되었으나 화농성 분비물 아직 있음.
10 April(about 3 month)	우측 중비갑개화 화농성 분비물 보임. 좌측은 보이지 않음.
19 April	우측과 함께 좌측의 화농성 분비물이 확인됨.
24 April	분비량은 아직 많으나 타체의 점도가 많이 완화되고 비강내의 화농성 분비물이 확인되지 않음.
15 May(about 4 month)	3일 전 발열과 함께 상기도 감염증상 발생함. 래원당시 증상 소실됨. 비류청체 증상 있음.
22 May	비색, 비류탁체, 두통, 후비루의 증상 모두 소실됨.
23 May	PNS X-ray(Caldwell & Water's view) 결과 이전의 병변 소견 보이지 않음.
5 June(about 5 month)	치료 종결함.

Table 4. Change of Symptoms

Dare (2007)	두통	해수	비색	후비루	비류양	비류성상
1/5	+-	+++	+++	++	+++	黃涕
1/20	-	++	+++	++	+++	黃涕
2/6(1Month)	-	-	++	++	++	黃涕
2.20	-	-	++	++	++	黃涕
3/8(2Month)	-	-	+	+	+	黃涕
3/20	-	-	+-	-	+	黃涕
4/10(3Month)	-	-	+-	-	+	黃涕
4/19	-	-	+-	-	+	黃涕
4/24	-	-	-	-	+	清涕
5/15(4Month)	-	-	-	-	+	清涕
5/22	-	-	-	-	+	清涕
6/5(5Month)	-	-	-	-	-	-

+++severe ++moderate +mild +-intermittent

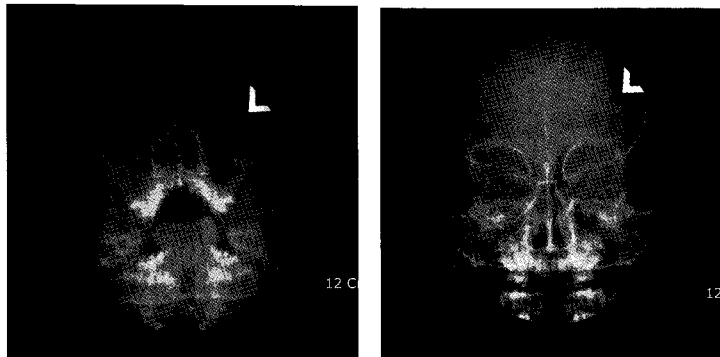


Fig. 1. PNS Water's and Caldwell View(8 March 2007)

7) 2007년 4월 24일(약 15주)

간헐적으로 있던 비색증상도 호전되어 소실되었고, 초진시에 있던 두통, 해수, 후비루 증상은 전혀 없어졌고, 비강 내시경상으로도 화농성 분비물이 확인 되지 않았다. 아침에 코를 풀면 아직 황색의 코가 다량으로 나온다는 증상도 호전되어 아직 점성이 있는 코가 나오지만 맑은 콧물로 黃涕에서 清涕로 증상의 호전을 확인 할 수 있었다.

8) 2007년 5월 23일(약 20주)

비류 정체 증상을 제외하고는 모든 증상이

소실된 상태로 비강 내시경상으로도 화농성 분비물이나 기타 증상을 확인 할 수 없었다. 치료가 되었음을 확인하기 위해 방사선 촬영을 하여 부비동내의 폐색이나 점막비대가 없음을 확인하였다.

9) 2007년 6월 5일(약 21주)

鼻部の 증상이 거의 대부분 사라졌으며, 소화, 식욕, 수면 등의 생활에 이상 없었으며, 대변은 1일 1회 정상변으로 보고, 앞서 있던 口渴 증상은 없는 상태로 치료를 종결하였다.

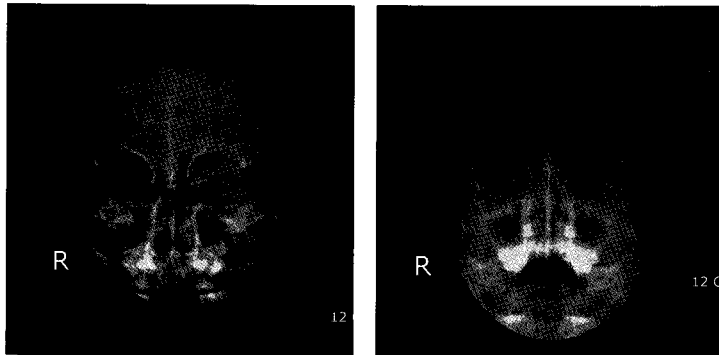


Fig. 2. PNS Water's and Caldwell View(23 May 2007)

10. 단순 X-ray 검사

부비동질환의 진단에 필수적인 검사로 초진 시 검사를 실시 해야 하나, 방사선 검사에 대한 거부로 부득이 하게 치료를 병행하면서 검사하게 되었다.

IV. 考察 및 結論

부비동 질환은 흔히 급성 비염 때에 함께 침범되며, 혹은 만성으로 이행되거나 독립된 모양으로 일어난다. 부비동 중 가장 침범이 잘 되는 곳이 상악동이고, 다음으로 사골통, 전두동, 접형골동의 순서이다. 이 질환은 腦漏 혹은 鼻淵이라 하는 것으로서 비강에서 끈적끈적한 鼻涕가 샘에서 물이 흐르듯 계속적으로 흘러내리기 때문이다⁵.

만성 부비동염은 부비동내 반복된 감염 혹은 지속된 감염에 의해 동 점막의 비가역적 병변이 초래된 만성 염증성 병변으로 화농성 혹은 점액성 비루를 주 증상으로 하고, 증상의 호전과 악화가 반복되는 부비동 점막의 만성 감염증이다⁹. 부비동내 염증을 방치할 경우 인접한 안면골 및 안와, 두개내로 파급되어 합병증을 유발하기도 한다⁹. 진단은 증상 및 징후와 함께 비경 혹은 비내시경을 통한 이학적 검사, 단순방사선검사 및 CT, MRI 등을 사용하여 진단한다².

부비동염은 소아에서 가장 흔히 볼 수 있는 질환으로 만성 부비동염의 경우 유병기간에 대해서 많은 논란이 있어왔다. 만성 부비동염의 정의는 약물치료 및 보존적 치료에도 불구하고 3개월 이상 지속된 부비동염을 조건으로 한다⁸. 부비동염의 발병기전 중에서 최근 부각되는 부분이 OMU(ostioameatal unit)의 폐쇄인데, OMU는 중비도, 전사골동 및 상악동의 자연개구부로 이루어지는 해부학적 구조로 만성 또는 재발성 부비동염 환자의 경우 이 부위의 감염이나 해부학적 구조 이상으로 인하여 정상적인 점액섬모 운동에 의한 배출 작용이 방해받게 되고 이러한 국소감염의 지속시 부비동의 배출이 방해받게 되어 부비동염이 발생하는 것으로 이해되고 있다¹⁰. 서양의학에서 만성 부비동염의 치료는 내과적 치료와 수술적 치료로 나눌 수 있는데, 원칙적으로 약물의 투여를 통한 내과적 치료를 시행한 후 증상의 호전을 보이지 않는 경우 수술요법을 고려한다. 그러나 임상적으로 볼 때 보존적인 치료로 만성 부비동염의 치료가 잘 되지 않는다. 이 등¹¹은 내과적인 치료만으로 만성 부비동염의 치료율은 40%이며, 수술요법이 시행된 경우가 60%에 달한다고 보고하였고, 만성 부비동염의 정의에서 3개월 이상의 약물치료에 반응하지 않는다는 조건을 볼 수 있듯이 서양의학적 치료만으로 보존적 요법을 유지하기가 어려워 보인다.

이러한 만성 부비동염의 치료에도 한의학적

보존요법을 사용하여 치료율을 상승 시키는 것을 기대할 수 있는데, 팽 등¹²은 한약과 침치료를 병행한 환자에서 94.93%의 치료율을 보였다고 하였으며, Fischer 등¹³에 의하면 부비동염에 침치료를 통해 86%의 치료 효과를 보고하고 있다.

한의학에서 부비동 질환은 鼻淵에 해당된다. 비연이란 鼻流濁涕가 不止하는 것으로 鼻漏, 鼻砂, 腦滲, 控腦砂, 控腦痧, 歷砂, 腦絲, 腦滲爲涕 라는 이름으로 불리워졌다¹⁴. 비연의 원인으로 內經에서는 膽熱로 인한 증상으로 보았고, 그 밖에 熱盛, 肺風, 肺火, 肺寒, 脾熱, 風寒, 濕熱 등이나 運氣에 火가 司天하였을 때, 太陽과 督脈의 火가 극심할 때, 陽明 伏火가 있을 때, 음주를 太過한 후 風邪를 받았을 때, 潛水, 水水, 外傷, 過敏反應, 營養缺乏, 感冒, 急性鼻炎, 異物刺戟일 때 혹은 風熱이 뇌를 자극하였을 때 혹은 理化學的 자극 등으로 본다⁵. 『東醫寶鑑』¹⁴ 「外形篇」 鼻文에는 “鼻淵이란 症은 外寒이 內熱을 束縛하는 증세이다”, “鼻가 濁涕를 흘리는 것은 風熱에 속한다”라고 하여 外寒을 겸한 熱性疾患으로 설명하였다.

최근 사상의학에서 鼻 질환에 관한 연구가 활발히 진행되고 있는데 주로 비염에 관한 연구와 보고가 있다. 황¹⁵, 조¹⁶, 박¹⁷, 김¹⁸은 각각 22명, 60명, 31명, 104명의 환자를 체질별로 치료기간과 효과에 대해 연구하였고, 김¹⁹은 20명의 사상의학처방군과 15명의 증치의학처방군의 비교연구를 실시하기도 하였다. 그러나 鼻淵에 관한 사상의학적 연구보고는 거의 없어서 만성질환의 치료에 응용이 많이 되고 있는 사상의학적 접근이 만성 부비동염 치료에도 필요할 것으로 보인다.

鼻는 人事 중 人倫을臭하는 부분으로, 『東醫壽世保元』⁶에서는 鼻를 肝黨에 배속하고 있는데²⁾, 耳目鼻口가 四焦에서 작용하는 것으로 보아서는 中下焦의 腰脊과 血海의 생리에 직접적인 영향을 줄 것으로 보이며³⁾, 또한 두면부

에 위치하면서 수곡지기의 직접적인 상승하는 통로에 있는 부위로 인식되고 있다⁴⁾. 『東醫壽世保元 草本卷』²⁰ 「2卷 病變 1統」에서는 안병과 함께 비색이 탐욕으로 인해 생길 수 있는 병으로 설명되었다⁵⁾. 『東醫壽世保元』에서 少陽人 鼻病에 관한 내용들을 살펴 보면 「少陽人 凡論」에서 소양인 衄血을 吐血의 범주에 넣어서 中風, 吐血, 嘔吐, 腹痛, 食滯痞滿의 등속으로 이해하기도 하였다⁶⁾. 그러나 『東醫壽世保元』에서 鼻淵과 관련된 언급은 찾아 볼 수 없었다.

鼻淵 治療에 사용되는 처방으로는 太陰人에게 葛根解肌湯, 葛根承氣湯, 如神炷, 加減清肺湯, 太陰調胃湯, 清肺瀉肝湯 등이 쓰이고, 少陰人에게 十全大補湯, 加減香蘇散, 香附子八物湯 등의 처방이 쓰이며, 少陽人에게는 陽毒白虎湯, 涼膈散火湯, 荊防敗毒散, 乳香沒藥輕粉丸, 水銀薰鼻方 등의 처방이 쓰였다²¹. 태음인의 경우 주로 裏熱病 처방이 많았으며, 소음인의 경우는 주로 表熱病 처방이 많았고, 소양인의 경우 新編에서는 裏熱病 처방만 언급되었고 大典에서는 表寒病 처방만 언급이 되어 다소 차이를 볼 수 있었는데, 사상의학에서도 鼻淵을 주로 熱性疾患의 범주에 넣고, 처방이 운용되고 있음을 알 수 있다.

『東醫壽世保元』 「少陽人 脾受寒表寒病論」에서 少陽人의 대략적인 병리를 熱性病變으로 설명하였고⁷⁾, 保命之主로 陰清之氣를 제시하였다²¹. 급성 부비동염이나 급성 비염의 경우 상기도 감염질환의 원인으로 발생하는 것이 대부분으로 表病의 처방을 응용하는 것이 마땅해 보이니, 만성 부비동염의 경우 이완기간이 3개

2) 『東醫壽世保元』 「臟腑論」 4-6 小腸與膈鼻腰脊肉皆肝之黨

3) 『東醫壽世保元』 「臟腑論」 4-8 鼻以廣博人倫之嗅力提出油海之清氣充滿於中下焦爲血而注之腰脊爲凝血積累爲血海

4) 『東醫壽世保元』 「臟腑論」 4-3 胃脘通於口鼻故水穀之氣上升也

5) 『東醫壽世保元 草本卷』 「2卷 病變 1統」 6-16 眼病鼻塞 貪慾之疾

6) 『東醫壽世保元』 「少陽人凡論」 11-4 凡少陽人間有鼻血少許或口鼻間痰涎中有血雖細微皆吐血之屬也

7) 『東醫壽世保元』 「少陽人 脾受寒表寒病論」 9-45 少陽人病以火熱爲證

월 이상의 경과 후 증상이 지속되는 것으로 볼 때, 오랜 病期로 인한 裏氣의 손상을 예측 할 수 있다. 또한 화농성 분비물로 생각되는 鼻流濁涕의 증상은 表陰의 下降과 함께 頭面四肢까지 清陽의 上升이 필요할 것으로 추측되어진다. 더욱이 본 환자 전반적 상태로 볼 때, 大便硬便, 小便色黃, 口渴, 皮膚乾癢, 鼻流黃涕 등의 증상으로 소양인 리열병으로 변증되었다.

陽毒白虎湯은 『東醫壽世保元 草本卷』에서부터 언급되었던 처방으로 辛丑本의 처방내용과는 약간의 차이가 있다. 少陽人 裏熱病의 聖藥인 地黃白虎湯과는 같지 않으나 다량의 石膏를 사용하여 裏熱病을 치료하는 처방으로 이해될 수 있다. 陽毒白虎湯은 소양인의 陽毒發斑 便秘와 함께 纏喉風, 脣腫의 輕症에도 효과가 있다고 하였고, 임상적으로는 소양인의 熱鬱, 熱痰, 眼病, 口舌病, 咽喉諸病 등 소양인의 邪火로 인한 병증에 응용된다²². 비연의 가장 큰 특징으로 보이는 鼻流濁涕는 부비동내에서 생성된 膿이 흘러나와서 나타나는 증상으로서, 특히 大便不通을 동반한 鼻流濁涕의 경우는 少陽人 裏熱病으로 변증 되어 陽毒白虎湯의 처방이 응용 가능할 것으로 판단된다. 白虎湯에 관련된 최근의 논문을 보면 이²³는 경증의 파킨슨 환자에 地黃白虎湯으로 치료 하였고, 최²⁴는 全身性 陽毒發斑 환자에게 陽毒白虎湯을 투약하여 치료하였다. 전²²은 陽毒白虎湯을 쥐에게 투약해서 이식피부 거부반응 지연에 효과가 있음을 실험하였고, 나²⁵는 地黃白虎湯의 독성효과에 관한 보고로 장기투약이 가능함을 보고하기도 하였다.

본 환자의 경우 양측성으로 鼻流濁涕 및 鼻塞의 증상이 비교적 심하여 세척을 하지 않으면 비강내의 관찰이 불가능하였고, 평소 便秘가 있었으며, 濕性 기침을 동반한 증상을 나타내었다. 비연의 증상이 3개월 이상 지속 되어 있는 상태로 만성적인 재발과 증상의 반복이 우려되는 경우로 적극적인 치료와 조리가 필요할 것으로 보였다. 이에 陽毒白虎湯에 寧嗽消痰 하는 前胡와, 癰疽熱渴을 치료하는 忍冬, 能

消癰毒하는 連翹를 가미하였고, 開胃消食하는 麥芽를 첨가하여 처방을 운용하였다. 또한, 비연의 특성상 화농성 분비물과 지속적인 비강내 환기구 폐색이 동반되어 痰熱과 膿이 배출되지 않는 경향이 있다. 이를 해결하기 위해 竹鹽을 생리식염수의 농도로 희석시켜 매일 자가 세척하는 방법을 사용하였고, 비강내 세척을 통한 울체된 痰熱을 清熱시켜서 자연스러운 배농과 조직회복의 효과를 기대하여 사용하였다.

투약 초기 약간의 소화불량이 나타났으나 처방내용과 투약용량을 그대로 유지하여서 호전을 보았다. 이후 비류황체, 비색, 화농성 분비물, 간헐적 두통, 후비루, 해수 등의 증상 개선이 호전과 악화 반복하면서 각각 증상 및 평가 되는 증상이 개선되는 시기까지 약 2개월이 소요되었고, 이후에도 화농성 분비물 및 부비동염의 증상 지속되어 X-ray 검사 실시하였다. 결과 우측의 사골동 및 상악동의 폐색 및 좌측의 상악동 점막비대 소견 보였다(Fig. 1). 증상이 호전 되고 있었으나 우측의 비강내 환기구의 심한 폐색이 의심되었다. 이후 평균 월별 6-7회의 외래 치료를 병행하면서 10주 동안 더 치료하였다. 증상의 소실이 확인되고 특별한 악화 증상 보이지 않아서 다시 PNS X-ray 검사를 follow up 한 결과 이전에 보였던 병변이 보이지 않았다(Fig. 2). 이후 10일 정도의 치료 지속 후 치료를 종결하였다.

이상에서 만성부비동염으로 진단되는 少陽人 鼻淵 환자에게 陽毒白虎湯을 처방하여 호전을 보았던 바를 보고하는 바이다. 만성 부비동염에 대한 한의학적 치료와 접근이 최근에는 일반화 되고 있는 경향으로 약 5개월 이라는 치료기간이 획기적인 기간 단축을 의미하지는 않았으나 지속적인 치료로 비교적 심한 양상을 보였던 증상이 개선됨을 확인할 수 있었고, 유의한 검사결과를 얻을 수 있었다. 특히 장기간의 치료 기간 동안 단일 처방이 사용되어서 같은 체질의 비슷한 변증이 있을 때 응용할 수 있는 여지가 있어 보인다. 또한 소아에게 약 5개월 정도의 기간 동안 사용한 石膏 양이 많아

서 걱정할 수 있었으나, 특별한 부작용 없이 목표질환을 치료할 수 있었다.

최근 외관과 질환에 대한 치료에 있어서 한의학적 외치요법에 관한 연구가 활발히 진행되고 있는데, 조²⁶, 변²⁷ 등은 저서에서 插提法, 噴霧法, 洗滌法 등의 外治法을 소개하고 있다. 비강질환에 대한 한의학적 변증에 따라 내과적 치료를함과 동시에 사상체질에 따른 한방 외치법의 개발이 된다면 사상의학적 치료에도 더욱 도움이 될 것으로 보인다.

또한 본 보고에서 아쉬운 점은 증례가 너무 부족하여 일반적인 만성 부비동염 환자에게 상기 처방을 다용하기에는 많은 무리가 있어 보인다. 추후 좀 더 많은 결과와 증례가 보충되어야 할 것으로 보이며, 이와 함께 좀 더 객관적인 증상의 파악 방법과 진료기록이 필요할 것으로 보인다.

V. 參考文獻

1. 노경섭. 만성 부비동염환자에서 부비동염에 의한 통증과 부비동전산화단층촬영소건의 비교. 경희대학교대학원의학과 석사학위논문. 2004;1-17.
2. 민양기, 최중욱, 김리석. 일차진료를 위한 이비인후과학입상. (주)일조각, 서울, 2004: 98-109.
3. 황우석, 이재성, 최준용, 정희재, 이형구, 정승기. 소청룡탕으로 호전된 천식을 동반하는 만성부비동염 2례. 대한한의학회지. 2003; 24(1):207-212.
4. 홍원식. 校勘直譯 黃帝內經素問. 전통문화연구회, 서울, 1993:228.
5. 채병윤. 한방안이비인후과학. 집문당. 서울, 1986:254-255.
6. 이재마. 동의수세보원. 여강출판사, 서울, 1994.
7. 이규진, 구영희. 성인 부비동염의 재발율에 대한 임상적 고찰. 대한한의학회지. 2006;27(3): 237-250.
8. 최용식, 채한수, 김덕준, 손영탁. 내시경을 이용한 소아부비동 수술시에서 중비갑개 전하연의 부분절제 효과. 계명대논문집. 1995; 14(1):68-73.
9. 노관택. 이비인후과학 두경부외과학. (주)일조각, 서울, 2004:216-223.
10. 안병훈. 만성 부비동염 환자의 임상적 고찰. 계명대논문집. 1997;16(1):124-130.
11. 이해자, 박은정, 진공용. 소아 축농증의 한방치료효과에 대한 단순촬영 및 CT(전산화 단층촬영)를 이용한 임상적 연구. 대한한방소아과학회지. 1999;13(2):187-224.
12. 彭易雨, 黃庭榮, 黃移生, 趙荷英, 孫莉嘉, 江躍, 張劍. 針刺結合中藥治療慢性鼻竇炎療效觀察, 中國針灸. 2004;24(1):763-735.
13. Fischer MV. Acupuncture therapy in the out-patients-department of the University Clinic Heidelberg Anaesthetist. 1982;31(1):25-32.
14. 동의보감국역위원회(許浚 原著). 東醫寶鑑. 남산당, 서울, 1992:290.
15. 황경식. 알레르기성 비염에 대한 사상의학적 치료. 대한한의학회지. 1993;14(2):414-417.
16. 박은경, 박성식. 사상의학적 비염치료에 관한 연구. 사상체질의학회지. 2001;13(1):109-118.
17. 김종열. 만성비염의 사상의학적 임상분석. 사상체질의학회지. 2002;14(2):78-89.
18. 조수진, 지선영. 알레르기 비염의 임상적 연구. 대한외관과학회지. 2001;14(2):175-182.
19. 김형구, 이수경, 송일병, 고병희. 태음인 알레르기성 비염환자의 사상의학적 치료효과에 관한 임상 연구. 사상체질의학회지. 2006; 18(1):138-146.
20. 박성식. 동의수세보원 사상초본권. 집문당, 서울, 2003:164,321.
21. 송일병 외 12인. 사상의학. 집문당, 서울, 2004:193,491,693.
22. 전준영, 박성식. 양독백호탕이 이식 피부 거부반응 지연에 미치는 영향. 사상체질의학회지. 2003;15(2):151-165.
23. 이지훈, 고경덕, 정승현, 신길조, 이원철. 소양인 지황백호탕으로 호전된 경증 파킨슨

- 환자에 대한 임상보고. 사상체질의학회지. 2002;14(3):153-159.
24. 최정락, 배효상, 박성식. 소양인 양독발반 환자의 치험 1례. 사상체질의학회지. 2003; 15(3):197-203.
25. 나달례, 김경요, 이종덕. 지황백호탕의 독성 효과에 관한 연구. 사상의학회지. 1997;9(2): 203-225.
26. 조현모. 비내시경과 CT사진으로 본 한방 코 치료. 주민, 서울, 2004:38-45.
27. 변영휘. 급만성 비강질환의 한의학적 최신 지견. 초락당, 대전, 2007:11,50-71.