

## 특별히 고안된 감압술 장치를 이용한 하악의 치성 낭종의 치료: 증례보고

김경수 · 김진철 · 오해수 · 최 빈 · 길용갑 · 홍용재\*  
한림대학교 춘천성심병원 구강악안면외과, \*구강내과

### Abstract

#### DECOMPRESSION TREATMENT FOR ODONTOGENIC CYST IN MANDIBLE USING SPECIFIC DECOMPRESSION APPLIANCE : CASE REPORT

Kyoung-Soo Kim, Jin-Cheol Kim, Hae-Soo Oh, Bin Choi, Yong-Kab Kil, Yong-Jae Hong\*

*Department of Oral & Maxillofacial Surgery, \*Department of Oral Medicine, ChunCheon Sacred Heart Hospital, Hallym University*

A cyst is a pathologic lesion characterized by a cavity filled with fluid, cellular products, air, or a combination of these. Dentigerous cysts were formed around the crown of unerupted teeth. The reduced enamel epithelium persists around the crown after it has formed. Proliferation of the epithelium in a fluid-filled sac may be induced by osmotic pressure. In the first decade the most frequent location is the premolar site. In each subsequent decade the largest number of cysts are in the mandibular third molar site, with the second most frequent site being the maxillary canine. The treatment of odontogenic cyst can be mostly classified into three types of cyst enucleation, marsupialization and decompression. We should consider age of patient, anatomic structure, location and size for choosing a treatment method. Advantage of cyst enucleation is fast healing, but a injury of a surrounding structure is highly. Marsupialization is conservative treatment that can reduce the damage of a adjacent structure, but it is only limited at superficial lesion. Decompression also is conservative treatment, but it has the difficulty of the oral hygiene and the troublesome of the lavage. We present the possibility that reduces the defect of decompression and cures the lesion efficiently. We report a male patient with the dentigerous cyst developed at left mandibular third molar in this study. We used the decompression for a treatment and created special appliance to treat the lesion efficiently. We report a case of the cyst treatment that is association with efficiency of decompression appliance.

**Key words:** Dentigerous cyst, Decompression, Appliance

### I. 서 론

낭종이란 내부에 액체, 세포 생산물이나 공기 또는 이런 것의 혼합으로 채워진 병적 조직이다. 함치성 낭종은 미맹출 치아 치관주변에 생긴다. 치관형성 후 주변의 법낭질 상피잔사들이 남아 지속적으로 증식하여 삼출액 낭을 형성하

며, 내부 삼투압의 증가로 팽창한다<sup>1)</sup>.

함치성낭종은 임상적으로 10대에서는 소구치부에 호발하지만, 나이가 들면서 호발 부위는 하악 제3대구치, 상악 견치 부위가 된다. 낭종의 치료는 낭종 적출술, 조대술 및 감압술 등이 주로 사용되며, 치료방법을 결정할 때에는 환자의 연령, 주위의 해부학적 구조, 발생 부위, 낭종 크기 등을

고려해야 한다<sup>1)</sup>. 낭종 적출술은 치유가 빠르다는 장점은 있으나 주위 구조물의 손상이 크며, 조대술은 주위 구조물의 손상을 줄여서 보존적이긴 하나 표층 병소에 국한되어 이용된다. 감압술 역시 보존적인 치료이나 세척의 번거로움과 구강위생의 어려움이 있다. 본 교실에서는 특별히 고안된 장치를 이용하여 감압술의 단점을 보완하고, 효과적으로 병소를 치유할 수 있는 가능성을 제시하고자 한다.

## II. 증례보고

2005년 4월 46세 남자 환자로 오른쪽 얼굴이 부은 것을 주소로 한림대학교 의료원 춘천성심병원(강원도 춘천시 소재)에 내원하였다. 임상 검사 상 안면의 우측부위의 부종과 촉진 시 민감성을 보였으며, 국소적 발열이 있었다. 또한 흡인 시 농양도 검출되었다. 방사선 사진상 하악 좌, 우측 제3대구치에 방사선 투과상이 보였다(Fig. 1). 컴퓨터 단층촬영 사진상 좌측의 미맹출 치아의 치관을 중심으로 낭종의

형상을 보여, 잠정적으로 함치성 낭종으로 진단되었다(Fig. 2). 낭종 적출술시 낭종의 위치가 하치조신경과 가깝고 크기가 커서, 하치조신경 손상 가능성과 병적 골질이 염려되어 감압술을 하기로 결정하였다. 하악 우측 제3대구치 부위의 병소 제거를 위하여 전신마취를 시행하였고 수술 도중 하악 좌측 제3대구치 부위의 병소에 감압술 장치를 장착하였다.

감압술 장치로 기존의 실라스틱 드레인을 이용하여 구강 점막에 봉합하여 고정시키는 방식은 환자에게 구강 위생 관리의 어려움과 이물감을 줄 수 있기 때문에, 본 연구에서는 금속판에 18게이지 주사침을 레진으로 연결하였고, 나사를 이용하여 고정하는 방식을 사용하였다(Fig. 3). 금속판과 레진을 사용한 목적은 기존의 실라스틱 드레인이 구강내에서 움직여 이물감을 주는 것에 대한 보완이다. 또한 18게이지 주사침은 기존의 실라스틱 드레인보다 음식물의 삽입이 되는 것을 보완하기 위하여 구멍의 직경을 줄이기 위함이다.

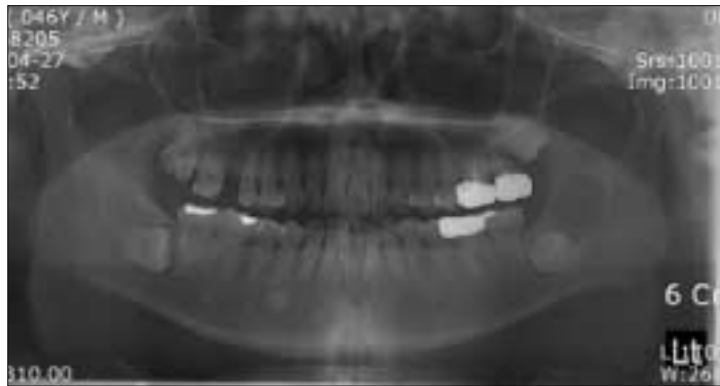

Fig. 1. Panoramic radiograph showing a well-defined radiolucent lesion at both angle of the mandible with impacted displacing the third molar.

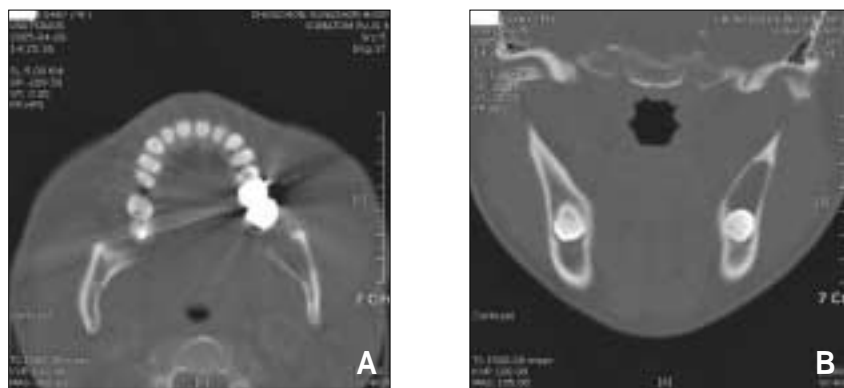

Fig. 2. A. Computer tomograph (axial view)  
B. Computer tomograph (coronal view)




Fig. 2. A. Decompression appliance using miniplate and resin.  
B. Decompression appliance in the patient's mouth.

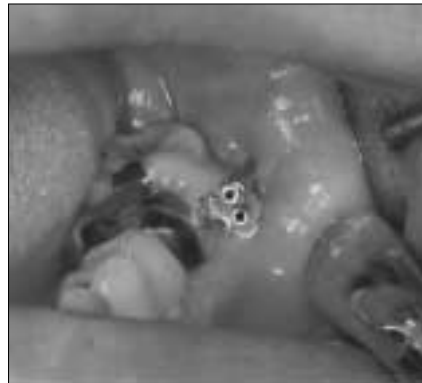

Fig. 4. Decompression appliance using bracket and resin in the patient's mouth.

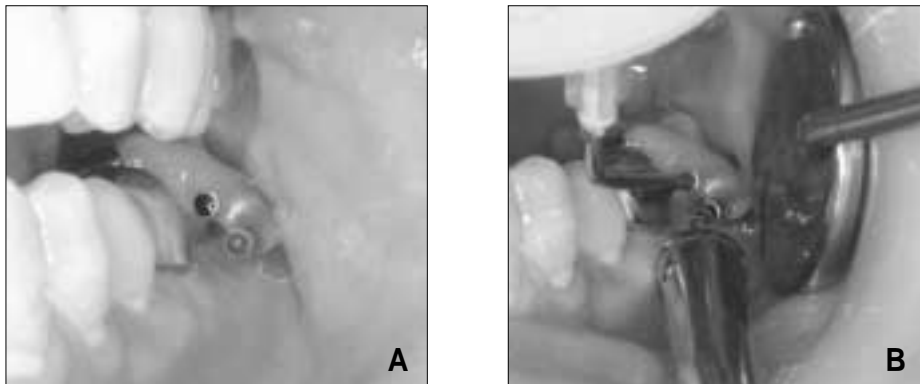
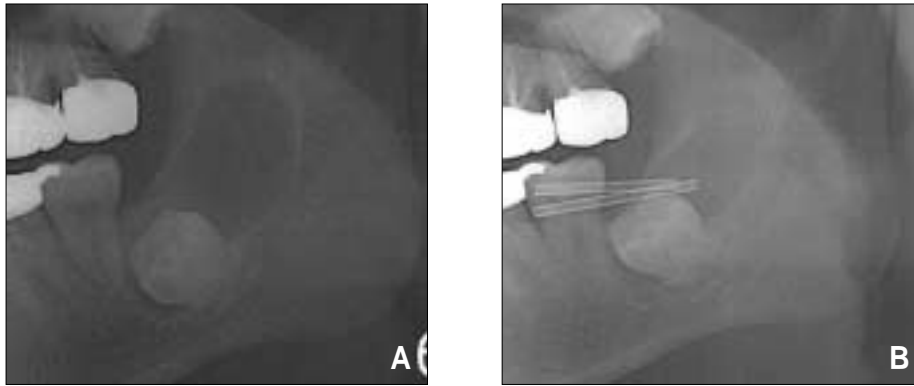


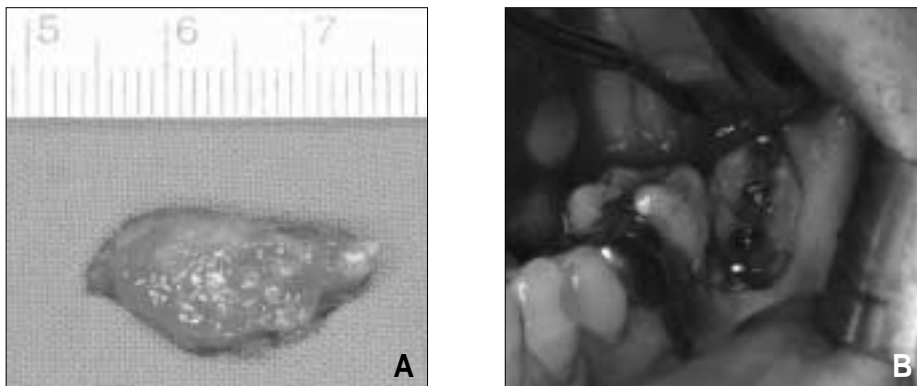
Fig. 5. A. Decompression appliance using 16G needle and resin in the patient's mouth.  
B. Saline irrigation is smooth.

장치 적용 1개월 후 고정한 나사의 풀림현상이 발생되어, 감압술 장치를 교정용 브라켓을 이용하여 치아에 레진으로 고정시키는 장치로 고안하여 교체하였다(Fig. 4). 교체 후 금속판을 이용할 때보다 안정성이 증가하였다.

교정용 브라켓 장치로 교체 4개월 후 병소의 크기가 감소하여 주사침의 길이를 줄이기 위하여 다시 교체를 시행할 때 주사침의 직경을 16게이지로 교체하였고 브라켓 대신 레진을 이용하여 고정하였다(Fig. 5). 18게이지에서 16게



**Fig. 6.** A. Panoramic radiograph at first visit.  
B. 8 months after decompression, a panoramic radiograph showing decreased size and bone healing of the lesion.



**Fig. 7.** A. A lesion is well-defined border. The size of the lesion is 2 × 1 Cm.  
B. Operation site was fixation with chin bone, microplate and screw.



**Fig. 8.** Postoperative biopsy image (×100).

이리로 주사침을 교체하여 세척이 원활하였고, 가정에서 환자 스스로 세척을 시행할 때, 16게이지의 주사침에 18게이지의 주사침이 삽입될 수 있어서 환자 스스로 세척하는데 수월하였다.

장치 적용 8개월 후 병소의 크기가 감소하여(Fig. 6), 환자의 요구와 적출술의 가능 시기가 되어 전신마취하에 낭종 적출술을 시행하였다. 낭종은 잘 경계되어져 있었다. 적출 부위의 입구는 이부의 피질골과 금속판을 이용하여 고정하였다(Fig. 7). 조직검사 결과 함치성낭종으로 진단되었다(Fig. 8).

### Ⅲ. 고 찰

감압술은 Thomas<sup>2)</sup>가 1947년 조대술의 변형으로 처음 발표하였다. 그는 이 논문에서 감압술은 낭종에 작은 구멍을 뚫고 관을 삽입하여 배액과 정기적인 세척을 함으로써 낭종의 내부 압력을 감소시켜 주위구조물과 영구 치배 등의 손상없이 골재생을 유도하는 것으로 낭종의 크기가 줄어든 후 낭종을 적출하는 술식을 보고하였다.

Nakamura 등<sup>3)</sup>, Furuki 등<sup>4)</sup>은 조대술을 이용하여 단방성 범랑아세포종을 치료하였고, Olson<sup>5)</sup>, Zhao<sup>6)</sup>, Marker<sup>7)</sup> 등은 치성각화낭종을 조대술 및 감압술을 이용하여 치료하

였다. 또한 Ziccard<sup>8)</sup>, Jung 등<sup>9)</sup> 등은 함치성 낭종을 감압술을 이용하여 주위 해부학적 구조물의 손상을 최소화 하며 매복된 영구치의 맹출을 유도한 치료 증례를 발표하였으며, Takase<sup>10)</sup> 등은 치근낭종을 조대술 및 감압술을 이용하여 치료 가능성을 보고하였다.

Peterson<sup>1)</sup>의 저서에 의하면 조대술은 상방골의 제거 때문에 표층부 병소에 사용될 수 있고, 감압술을 이용하기 좋은 부위는 하악지부위라고 하였다. 또한 Jung 등<sup>9)</sup>에 의하면 조대술은 상방골의 제거에 의하여 치유 후 큰 결손이나 함몰이 남을 수 있다고 하였다. 그러나 감압술은 튜브의 직경만큼 골을 제거하여 이차 낭종 적출술시 골 결손이 적어 완전 봉합이 용이하고 치유후 변형이 적기 때문에 조대술보다 더 추천될 수 있다고 하였다.

Kim과 Lee<sup>11)</sup>는 감압술 후의 상피조직의 변화에 대하여 치성각화낭종, 함치성 낭종 그리고 치근낭종 등에서 감압술 후 상피조직의 이행성은 관찰되지 않았음을 보고하였다. 또한 감압술 후의 조직학적 소견은 함치성 낭종에서 감압술 후 얇은 낭종 상피가 증식되면서 더욱 두꺼워진 중층 편평상피의 모양을 보이고 상피돌기가 커지는 양상을 보이는 것이 관찰되었다고 하였다. 따라서 이차적 낭종 적출술시 낭종의 제거가 훨씬 수월해 질 수 있다. 본 경우도 낭종 적출술시 한 덩어리로 제거될 정도로 경계가 잘 구분되었다 (Fig. 7).

Jung<sup>12)</sup>은 치성각화낭종의 치료에 있어서 장치를 이용한 감압술을 시행하여 감압술을 시행할 때 음식물 삼입 등과 같은 구강 위생의 개선을 해결하기 위하여 장치가 사용될 수 있음을 보여주었다.

Nakamura<sup>2)</sup>와 Kim과 Lee<sup>11)</sup> 등은 하악 우각부와 상행지에 생긴 낭종은 접근이 어려워서 낭종 적출술시 완전히 적출하기가 어려워 재발이 더 잘된다고 보고하였다. 따라서 크기가 큰 낭종의 제거시 재발방지를 위하여 낭종 적출술을 시행할 때, 주위 중요 해부학적 구조물과 근접하여 있어 손상이 염려되거나, 낭종 적출술을 위한 수술로의 접근이 어려울 경우, 감압술을 이용하여 낭종의 크기를 줄인 후 적출술을 시행하면, 재발에 대한 우려도 감소되며, 또한 주위 구조물의 손상도 예방할 수 있어 권장할 만하다.

#### IV. 결 론

병소의 크기가 크고, 병소의 위치가 하악지 부위면 감압술이 이용될 수 있다. 본 교실에서는 감압술의 시행시 기존의 실라스틱 드레인을 이용하지 않고, 16G의 주사침과 레진을 이용한 감압술 장치를 이용하여 환자의 구강내 이물감 감소와 구강관리 및 병소의 크기 감소 등의 만족할 만한 결과를 얻을 수 있었기에 문헌고찰과 함께 보고하는 바이다.

#### 참고문헌

1. Peterson LW : In Kruger, GO: Textbook of oral and maxillofacial surgery, ed.5. St. Louis CV. Mosby Co. 1979.
2. Thomas EH : Cysts of the jaws: Saving involved vital teeth by tube drainage. J Oral Surg 5 : 1, 1947.
3. Nakamura N : Marsupialization for odontogenic keratocysts : Long-term follow-up analysis of the effects and changes in growth characteristics. Oral Surg Oral Med oral Pathol Oral Radiol Endod 94 : 543, 2002.
4. Furuki Y : A radiographic study of recurrent unicystic ameloblastoma following marsupialization. Report of three cases. Dentomaxillofac Radiol 26 : 214, 1997.
5. Olson RE : Odontogenic keratocyst treated by the Partsch operation and delayed enucleation : report of case. JADA 94 : 321, 1977.
6. Zhao YF : Treatment of odontogenic keratocysts : follow-up of 255 chinese patients. Oral Surg Oral Med Oral Pathol Oral Radiol Endod 94 : 151, 2002.
7. Marker P : Treatment of large odontogenic keratocysts by decompression and later cystectomy. Oral Surg Oral Med Oral Pathol Oral Radiol Endod 82 : 122, 1996.
8. Ziccardi VB : Using fenestration technique to treat a large dentigerous cyst. JADA 128 : 201, 1997.
9. Jung YS, Paek SH, Lee EW : A comparative clinical study on decompression and enucleation to treat cystic lesions of the jaws. J Kor Oral Maxillofac Surg 2004 Feb. 30 : 43, 2004.
10. Takase T : Treatment of large radicular cysts by modified marsupialization. J Nihon Univ Sch Dent 38 : 161, 1996.
11. Kim YH, Lee EW : Comparison of clinico-histopathologic findings before and after decompression of odontogenic cyst in the jaw. J Kor Oral Maxillofac Surg 2005 Apr. 31 : 150, 2005.
12. Jung YS : Decompression of large odontogenic keratocysts of the mandible. J Oral Maxillofac Surg. 63 : 267, 2005.

#### 저자 연락처

우편번호 200-704  
강원도 춘천시 교동 153  
한림대학교 춘천성심병원 구강악안면외과  
김 경 수

원고 접수일 2006년 12월 11일  
게재 확정일 2007년 3월 13일

#### Reprint Requests

**Kyoung-Soo Kim**  
Dept. of OMFS, Chuncheon Sacred Heart Hospital, Hallym Univ.  
#153 Gyo-dong, Chuncheon-si Gangwon-do, 200-704, South Korea  
Tel: 82-33-256-6056  
E-mail: batmanks@hanmail.net

Paper received 11 December 2006  
Paper accepted 13 March 2007