

개 비유선 및 비피부 유래 종양의 발생현황분석 (2003-2006)

배일홍 · 강민수 · 지 향 · 유미현 · 윤진원 · 김형진 · 김대용¹

서울대학교 수의과대학

(게재승인: 2007년 9월 27일)

Retrospective Analysis of Canine Tumors (non-mammary and non-cutaneous) in Korea (2003-2006)

Il-Hong Bae, Min-Soo Kang, Hyang Jee, Mi-Hyeon You, Jin-Won Yoon, Hyung-Jin Kim and Dae-Yong Kim¹

Department of Veterinary Pathology, College of Veterinary Medicine, Seoul National University, Seoul, 151-742, Korea

Abstract : During a designated period (Jan. 2003 ~ Jun. 2006), a total of 2,051 biopsy and necropsy cases submitted to Veterinary Medical Teaching Hospital of Seoul National University and local practitioners were diagnosed as canine tumors based on microscopic evaluation in the Department of Veterinary Pathology, College of Veterinary Medicine, Seoul National University. Four hundred and twenty of 2,051 tumor specimens excluding mammary (883, 43.1%) and cutaneous (748, 36.5%) tumors were included in this retrospective study. They were composed of genital tumors (189, 45.0%) followed by alimentary (113, 26.9%), hematopoietic (52, 12.4%), urinary (20, 4.8%), bone & joint (15, 3.6%), ocular & otic (9, 2.1%), respiratory (6, 1.4%), endocrine (6, 1.4%), and miscellaneous (10, 2.4%). Particular top ten tumor most frequently diagnosed were seminoma (48, 11.4%) followed by fibrous epulis (38, 9.0%), lymphoma (38, 9.0%), leiomyoma (33, 7.9%), fibroma (26, 6.2%), ovarian cyst (19, 4.5%), melanoma (15, 3.6%), papilloma (14, 3.3%), cystic endometrial hyperplasia (13, 3.1%), granulosa cell tumor (13, 3.1%) in descending order comprising 257 (61.2%). The affected age of the animals with ten frequent tumors ranged from 3 months to 17 years old with a mean of 9.2 years old (n = 218). There were no significant sex prevalence except female leiomyoma. The top seven anatomical sites of tumors inclusive were gingiva (62, 14.8%), testis (61, 14.5%), ovary (48, 11.4%), vagina (40, 9.5%), uterus (36, 8.6%), lymph node (30, 7.1%), and spleen (21, 5.0%).

Key words : canine, Korea, histopathology, retrospective study, tumor.

서 론

현대 사회에서 개는 더 이상 동물 그 자체가 아닌 가족 혹은 반려자로 인식되고 있다. 이러한 인식의 변화와 함께 수의학적 측면에서 동물질병에 대한 진단 및 치료기술의 발달로 인하여 과거에는 폐사의 큰 요인이었던 외상 또는 감염성 질환을 효과적으로 치료하고 예방함으로써 개의 폐사율은 낮아지고 상대적으로 평균수명은 연장되었다. 이 결과 노령견의 비중이 늘어나고 인간에서 볼 수 있는 것과 유사한 각종 노령성 질환의 발병이 증가하고 있으며 그 중 종양이 큰 비중을 차지하고 있다(2,16). 이에 인의분야와 마찬가지로 수의분야에서도 역학 및 통계학적 자료에 기초한 질병의 발생시기 예측과 조기 검사를 통한 예방의 필요성이 정확한 진단에 이은 수술적 제거 못지않게 중요하게 대두되고 있다.

개는 그 어느 동물보다 사람과 같은 생활 공간을 공유하는 개체로서 이동이 잦은 사람보다 상대적으로 같은 환경에 더 오래 노출되는 경향을 보인다. 이로 인해 환경에 특정 발암성분을 포함한 유해물질 존재 시 이에 노출되는 시간이 사람보다 상대적으로 길 수 있다(12). 어느 특정 지역의 개에서 특정 종양이 다수 발생했을 경우 이에 대한 역학조사를 통해 사람에게 위해가 될 수 있는 종양발생의 원인과 발병기전을 분석하거나 연구 할 수 있다(5,6,7). 또한 사람보다 평균수명이 짧은 개는 출생에서 노화, 죽음에 이르기까지의 과정이 사람에서보다 비교적 짧은 기간에 이루어지므로 조직학적으로 사람과 유사한 종양의 경우 개에서 발생한 종양 연구 결과를 효율적으로 사람 종양 연구에 기초 자료로 쓸 수도 있다(17,18,21).

종양의 발생율은 정해진 시간 내에 한정된 집단에서 발생한 새로운 종양의 수를 의미한다(22). 가장 기초적인 개의 나이, 성 그리고 품종을 토대로 한 발생을 분석은 조사집단 내 종양 발생 분석에 더 자세한 정보를 제공해줄 뿐만 아니

¹Corresponding author.
E-mail : daeyong@snu.ac.kr

라 역학연구를 위한 중요한 자료가 된다. 하지만 동물의 경우에는 현실적으로는 정확한 모집단을 구성하기 어렵고 수많은 품종, 기본 정보의 부재 등의 다양한 변수가 많아 정확한 분석이 쉽지 않다(22). 그럼에도 불구하고 개 종양의 자연발생에 대한 연구가 외국에서 수행되었지만(3,23) 국내의 개 종양발생 현황에 대한 자료는 풍부하지 않은 실정이다. 본 실험실에서는 최근 5년에 걸쳐 개 생검과 부검의 조직학적 검사 의뢰요청이 증가하기 시작한 점을 바탕으로 2003년 1월부터 2006년 6월까지 의뢰된 케이스들의 피부종양발생 현황 분석에 이어(19) 유선과 피부를 제외한 나머지 장기에서 관찰된 종양에 대한 발생 현황을 분석하였다. 이는 임상가들에게는 진료에 도움이 되는 자료로서, 기초연구자들에게는 종양 연구에 대한 유용한 기초 정보로서 활용될 수 있으리라 사료한다.

재료 및 방법

연구 기간과 범위

서울대학교 수의과대학 병리학교실에 2003년 1월부터 2006년 6월까지 의뢰된 총 3,069례 중 개 생검은 2,952례였으며 부검은 117례였다. 이 중 2,051례가 개 종양으로 진단되었고 이는 최신 WHO 분류기준(<http://www.afip.org/vetpath/who/whoclass.htm>)과 Meuten, Withrow와 Vail의 저술서를 기준으로 생식기, 소화기, 조혈기관, 비뇨기, 뼈와 관절, 눈과 귀, 호흡기, 내분비, 기타, 총 9장기 그룹으로 나누어 분류하였다(15,24). 각 장기 별 종양 발생 수는 Table 1에 제시되어 있다. 이 중, 유선종양 883례(43.1%)와 피부종양 748례(36.5%)를 제외한 420례의 종양이 이번 조사에 포함되었다.

병리조직학적 검사

연구기간 내 의뢰된 모든 샘플에 대한 병리조직학적 검사가 실시되었다. 검사를 위해 의뢰된 조직은 10% 중성포르말린 용액에서 충분히 고정되었고, 통상적인 조직 처리과정을

거친 다음 파라핀에 포매하였다. 병리조직학적 관찰을 위하여 마이크로톰(microtome)을 이용하여 3 µm의 절편을 만들어 슬라이드를 제작한 후 Hematoxylin & Eosin 염색을 실시하여 광학현미경 상에서 검사를 실시하였다.

특수염색과 면역염색

통상적인 Hematoxylin & Eosin 염색으로는 확진이나 종양세포의 기원을 밝히기 어려울 경우에는 Toluidine blue, Masson's trichrome, Giemsa, PAS, Oil red O와 같은 특수염색과 더불어 Avidin-Biotin Complex(ABC) 법(Vectastain; Vector Laboratories and Histostain Plus; Zymed Laboratories, USA) 를 이용한 면역염색을 실시하였다. 면역염색에는 상업적으로 판매되는 cytokeratin(BioGenex, USA), vimentin (DakoCytomation, Denmark), desmin(BioGenex, USA), sarcometic actin(DakoCytomation, Denmark), smooth muscle actin (DakoCytomation, Denmark), S-100(DakoCytomation, Denmark), Melan A(DakoCytomation, Denmark), neuron specific enolase (DakoCytomation, Denmark)등을 포함한 다양한 종양 마커들을 사용하였다.

자료의 정리와 통계적 분석

마이크로 소프트사(Microsoft Co.)의 엑셀(Excel) 프로그램을 이용하여 자료를 정리하였고 평균과 표준편차를 구하였다.

결 과

본 조사에 포함된 유선종양과 피부종양을 제외한 420례의 개 종양 중 생식기에서 발생한 종양이 189례로(45.0%) 가장 많았고 그 다음 소화기(113, 26.9%), 조혈기관(52, 12.4%), 비뇨기(20, 4.8%), 뼈와 관절(15, 3.6%), 눈과 귀(9, 2.1%), 호흡기(6, 1.4%), 내분비(6, 1.4%), 기타(10, 2.4%) 순이었다. 생식기 발생 종양 중 가장 빈번하게 발생한 상위 5개의 종양은 높은 발생 빈도 순으로 고환종(48/189, 25.4%), 평환근

Table 1. Incidence of canine tumors diagnosed during study period from January 2003 to June 2006.

System	Tumor number	%
Mammary	883	43.10%
Cutaneous	748	36.50%
Genital	189	9.20%
Alimentary	113	5.50%
Hematopoietic	52	2.50%
Urinary	20	1.00%
Bone&Joint	15	0.70%
Ocular and Otic	9	0.40%
Respiratory	6	0.30%
Endocrine	6	0.30%
Others	10	0.50%
Total	2051	100.00%

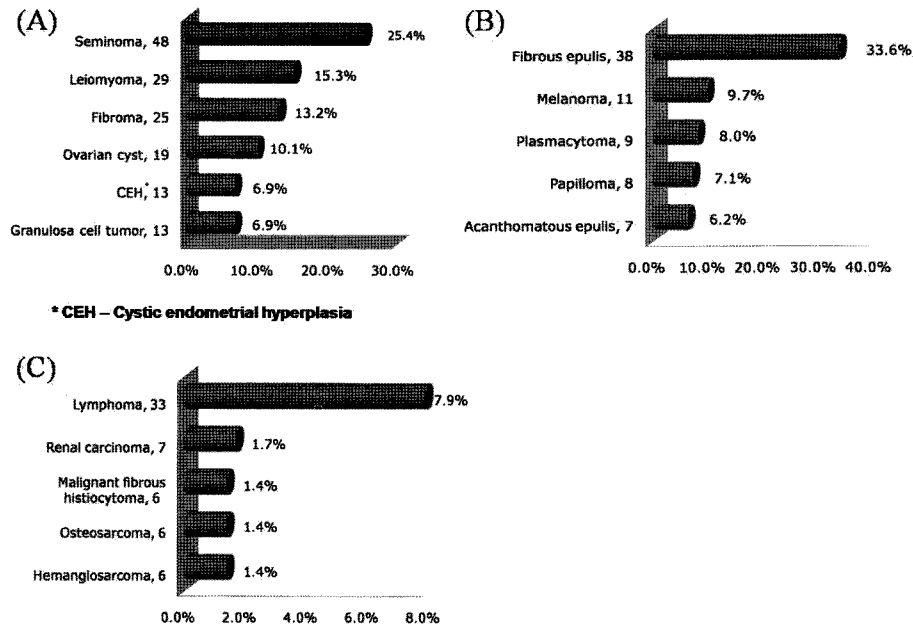


Fig 1. Top five most frequently diagnosed canine tumors in the genital (A), alimentary (B) and remaining system (C).

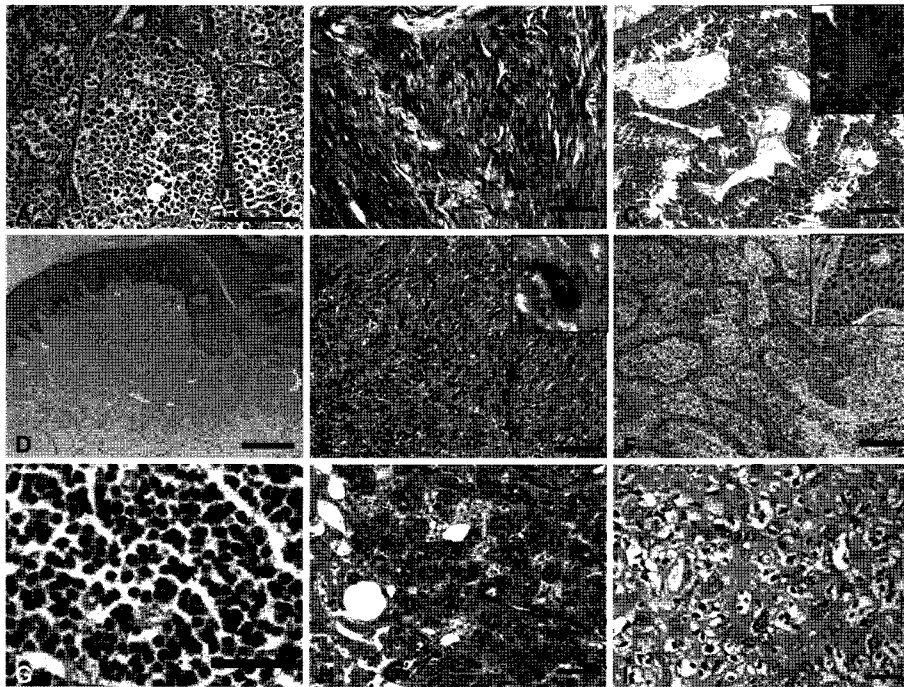


Fig 2. Photomicrographs of canine tumors. (A) Seminoma, intratubular pattern. Seminiferous tubules are irregularly distended by cellular sheets of neoplastic round to polygonal cells with distinct cell borders. H&E stain. Bar = 20 μ m. (B) Fibroma. Marked bundles of collagen are noted. Masson's trichrome stain. Bar = 25 μ m. (C) Granulosa cell tumor. Multiple layers of neoplastic columnar to polygonal cells resembling granulosa cells line up along thin fibrous stroma forming macrocysts. Insert: Call-Exner body. H&E stain. Bar = 200 μ m. (D) Fibrous epulis. Expansile mass composed of abundant collagen and well vascularized stroma with spindle to stellate cells. H&E stain. Bar = 200 μ m. (E) Oral melanoma. Note highly cellular neoplasm consisted of spindloid cells arranged in solid sheets. Variable amount of melanin pigments is present in the cytoplasm occasionally. H&E stain. Bar = 25 μ m. (F) Acanthomatous epulis. Cellular mass composed of anastomosing cords and trabeculae of well-differentiated squamous epithelial cells with peripheral palisading of epithelial cells. H&E stain. Bar = 100 μ m. (G) Lymphoma. Note mass composed of sheets of neoplastic round cells with scant cytoplasm containing condensed nuclei. H&E stain. Bar = 10 μ m. (H) Renal carcinoma with hepatic metastasis. Note invading mass exhibiting tubular as well as solid area. H&E stain. Bar = 10 μ m. (I) Osteosarcoma. Spindloid to polygonal neoplastic cells haphazardly arranged with random, irregular foci of homogeneous eosinophilic matrix of tumor osteoid. H&E stain. Bar = 10 μ m.

Table 2. Incidence of canine tumors in the genital system diagnosed during the period from January 2003 to June 2006.

Tumor type	Number	Tumor type	Number
Ovary		Uterus	
Ovarian cyst	19	Leiomyoma	13
Granulosa cell tumor	13	Cystic endometrial hyperplasia	13
Dysgerminoma	4	Fibroma	6
Luteoma	4	Adenoma	1
Adenocarcinoma	3	Leiomyosarcoma	1
Adenoma	2	Deciduoma	1
Thecoma	1	Rhabdomyosarcoma	1
Lipoma	1	Vagina	
Leiomyoma	1	Fibroma	19
Testis		Leiomyoma	15
Seminoma	48	Transmissible venereal tumor	2
Sertoli cell tumor	6	Lipoma	2
Leidig cell tumor	5	Squamous cell carcinoma	1
Collison tumor	1	Collagenous naevus	1
Lymphoma	1	Penis	
		Transmissible venereal tumor	4

Table 3. Incidence of canine tumors in the alimentary system diagnosed during the period from January 2003 to June 2006.

Tumor type	Number	Tumor type	Number
Gingiva		Oral mucosa	
Fibrous epulis	38	Papilloma	4
Acanthomatous epulis	7	Fibrosarcoma	3
Melanoma	6	Melanoma	3
Fibromatous epulis	4	Squamous cell carcinoma	2
Plasmacytoma	3	Lymphoma	1
Papilloma	1	Tongue	
Odontogenic fibroma	1	Papilloma	3
Squamous cell carcinoma	1	Melanoma	1
Osteochondrosarcoma	1	Plasmacytoma	1
Lip		Hemangioma	1
Plasmacytoma	2	Mast cell tumor	1
Cutaneous histiocytoma	2	Salivary gland	
Papilloma	2	Adenocarcinoma	1
Melanoma	1	Liver	
Mast cell tumor	1	Hepatocellular carcinoma	2
Small intestine		Plasmacytoma	2
Gastrointestinal stromal tumors	6	Lymphoma	1
Lymphoma	1	Leiomyosarcoma	1
Large intestine		Pancreas	
Colorectal polyp	2	Insulinoma	1
Lymphoma	1	Acinar cell carcinoma	1
Leiomyoma	1	Anus	
Anus		Leiomyoma	2
Leiomyoma	2	Leiomyosarcoma	1
Leiomyosarcoma	1		

종(29/189, 15.3%), 섬유종(25/189, 13.2%), 난소낭(19/189, 10.1%), 낭포성 자궁내막 증식증(13/189, 6.9%), 과립막세포종(13/189, 6.9%) 이었고(Fig 1-A) 이는 생식기 종양의 77.8%(147/189)를 차지하였다(Table 2). 소화기에서는 섬유잇몸종이 가장 빈번하게 나타났으며(38/113, 33.6%) 그 다음 순으로 흑색종(11/113, 9.7%), 형질세포종(9/113, 8.0%), 유두종(8/113, 7.1%), 극세포종성 잇몸종(acanthomatous epulis) (7/113, 6.2%) 순으로 상위 5개의 종양이 진단되었다(Fig 1-B). 이는 소화기 전체종양의 64.6%(73/113)를 차지하는 수치이다(Table 3). 생식기와 소화기를 제외한 장기에서 발생한 종양들 중에서는 림프육종(33/420, 7.9%; 조혈기관), 신장암(7/420, 1.7%; 비뇨기), 악성 결합조직성 조직구종(6/420, 1.4%; 조혈기관), 골육종(6/420, 1.4%; 뼈와 관절), 혈관내피육종(6/420, 1.4%; 조혈기관)이 빈번하게 진단되었다(Fig 1-C, Table 4).

연구범위에 포함된 전체 420례의 개 종양 중 가장 빈번히 발생한 상위 10개의 종양은 높은 발생빈도 순으로 고환종(48/420, 11.4%), 섬유잇몸종(38/420, 9.0%), 림프종(38/420,

9.0%), 평활근종(33/420, 7.9%), 섬유종(26/420, 6.2%), 난소낭(19/420, 4.5%), 흑색종(15/420, 3.6%), 유두종(14/420, 3.3%), 낭포성 자궁내막 증식증(13/420, 3.1%), 과립막세포종(13/420, 3.1%)이었고 이는 전체 종양의 61.2%(257/420)에 해당 되었다. 조직의뢰 시 환축의 연령을 정확히 알 수 있는 218개체를 근거로 볼 때 상위 10개 종양에 대한 발병 나이는 3개월에서 17년까지 다양하였고 평균발생나이는 9.2년이 었다(Table 5). 평활근종을 제외하고는 성별에 따른 종양 발생률의 차이는 확인되지 않았다. 평활근종의 경우에는 암컷이 수컷보다 발생 빈도가 훨씬 높았다(암컷; 31/33, 수컷; 2/33). 가장 종양이 다발한 장기로는 잇몸(62/420, 14.8%)이었으며 그 다음으로 고환(61/420, 14.5%), 난소(48/420, 11.4%), 질(40/420, 9.5%), 자궁(36/420, 8.6%), 림프절(30/420, 7.1%), 비장(21/420, 5.0%) 순이었다(Table 6).

고 찰

본 조사에서 나타난 종양의 발생 빈도는 기존에 외국에서

Table 4. Incidence of canine tumors in the remaining systems excluding the genital and alimentary diagnosed during the period from January 2003 to June 2006.

Tumor type	Number	Tumor type	Number
Urinary bladder		Spleen	
Transitional cell carcinoma	5	Malignant fibrous histiocytoma	6
Papilloma	3	Hemangiosarcoma	6
Leiomyosarcoma	1	Lymphoma	4
Hemangioma	1	Mast cell tumor	2
Mast cell tumor	1	Leiomyoma	1
Kidney		Myelolipoma	1
Renal carcinoma	7	Fibrosarcoma	1
Hemangioma	2	Lymph node	
Eyeball		Lymphoma	28
Melanoma	3	Melanoma	1
Corneal papilloma	1	Thymus	
Ear		Thymoma	1
Ceruminous adenoma	4	Lymphoma	1
Ceruminous adenocarcinoma	1	Nasal cavity	
Bone & Joint		Squamous cell carcinoma	1
Osteosarcoma	6	Vocal fold	
Osteoma	2	Hemangiopericytoma	1
Synovial sarcoma	2	Lung	
Myxoma	2	Adenocarcinoma	3
Chondrosarcoma	1	Hemangiosarcoma	1
Chondroma	1	Thyroid gland	
Localized histiocytic sarcoma	1	Thyroid carcinoma	3
Others (including unknown origin)		Thyroid adenoma	2
	10	Adrenal gland	
		Cortical adenoma	1

Table 5. Most frequently diagnosed top ten canine tumors from total 420 cases.

Tumor	Tumor number	Mean age (range)*
Seminoma	48 (11.4%)	10.3 Y (3Y-15Y)
Fibrous epulis	38 (9.0%)	7.2 Y (3M-13Y)
Lymphoma	38 (9.0%)	7.4 Y (1Y-16Y)
Leiomyoma	33 (7.9%)	10.5 Y (2Y-16Y)
Fibroma	26 (6.2%)	11.5 Y (7Y-17Y)
Ovarian cyst	19 (4.5%)	10.4 Y (2Y-14Y)
Melanoma	15 (3.6%)	10.5 Y (6M-12Y)
Papilloma	14 (3.3%)	6.1 Y (4Y-15Y)
Cystic endometrial hyperplasia	13 (3.1%)	9.3 Y (5Y-14Y)
Granulosa cell tumor	13 (3.1%)	11.1 Y (7Y-14Y)
Total	257 (61.2%)	

*- number available is 218.

Table 6. Top seven anatomical sites of 420 tumor specimens.

Location	Number	%
Ginvinga	62	14.80%
Testis	61	14.50%
Ovary	48	11.40%
Vagina	40	9.50%
Uterus	36	8.60%
Lymph node	30	7.10%
Spleen	21	5.00%

수행되었던 연구와 유사한 경향을 나타내고 있다(3,23) (Table 7). 유선과 피부를 제외한 곳에서 생식기는 가장 높은 종양 발생율을 보이고 있는데 이는 초음파와 X-ray 등을 활용한 진단기법의 발달과 더불어 종양 발생에 의한 신체의 변화가 보호자나 임상가에 의해 쉽게 관찰되기 때문이다. 두 번째로 높은 발생율을 보이는 소화기 종양 역시 잇몸, 입술, 구강점막, 혀를 포함한 구강부에 관찰되는 종양이 소화기 전체의 78.8%(89/113)에 해당한다. 이 역시 쉽게 눈에 띄는 부분으로 생식기와 소화기의 종양 발생 빈도의 증가는 이와 무관하지 않다고 사료된다. 상위 발생 빈도 10개 종양 257례 중에서도 생식기에만 발생하는 종양은 고환종, 난소낭, 양성 자궁내막 증식증, 과립막 세포종 포함 93례에 달하며 평활근종과 섬유종의 대부분도 생식기에서 유래하였다. 생식기와 소화기를 제외한 장기에서 발생한 종양 중 다수를 차지

하고 있는 림프육종 역시 체내 심부에 위치한 림프절 보다는 눈에 쉽게 띄는 체표면 림프절이 대다수가 의뢰되었음을 고려할 때 전체적인 종양의 발생 빈도는 표면 상 눈에 잘 띄고 축진이 용이한 종양의 발생빈도와 비례함을 보여주고 있다. 이 같은 결과는 종양 발생 빈도에 대한 통계학적인 불균형을 유발할 수 있으므로 향후 이를 극복하기 위한 연구의 설계가 요구된다.

상위 발생 빈도 10개 종양 중 림프육종과 흑색종은 악성을 나타내었고 나머지는 모두 양성을 나타내었다. 이 중 고환종은 조직학적으로 양성과 악성의 구별이 쉽지 않으나 전이에 대한 보고가 극히 드물어 일반적으로 양성으로 구분하지만 동물병원에서 신체검사나 수술 시 주변 림프절이나 다른 장기로의 전이에 대한 주의 깊은 관찰이 수행되어야 한다(14). 평활근종과 섬유종은 Hematoxylin & Eosin 염색 상

Table 7. A comparative study on the prevalence of canine tumors in the present study from previous surveys.

Korea	Japan [¥]	USA (♀) [§]	USA (♂) [§]
Mammary (43.1%)	Mammary (41.8%)	Mammary (51%)	Connective tissue (17%)
Skin (36.5%)	Skin (32.1%)	Connective tissue (9%)	Testis (16%)
Urogenital (10.7%)	Urogenital (11.2%)	Malignant melanoma of skin (8%)	Malignant melanoma of skin (14%)
Alimentary (5.5%)	Hematopoietic (5.0%)	Lymphoma (6%)	Mouth and pharynx (10%)
Hematopoietic (2.5%)	Others (6.5%)	Mouth and pharynx (5%)	Lymphoma (10%)

-Cited from [¥]Rostami *et al.* [20] and [§]Dorn *et al.* [3].

에서 조직학적으로 유사한 종양으로 둘 다 양성을 나타낸다(14). 수술적으로 완전히 제거해내면 둘 다 예후가 좋으며 Masson's trichrome 염색을 통한 감별이 가능하나 꼭 필요한 것은 아니다. 만성염증에 대한 반응으로 섬유잇몸종이 나타나며 에스트로겐과 프로게스테론의 영향에 의해 발생하는 난소낭과, 남성 자궁내막 증식증은 양성 종양을 나타내는 섬유종성 치은종, 자궁선종과 조직학적으로 일부 유사하며 최신 WHO 분류기준에도 유사종양 병변으로 분류가 되어 있는 바본 실험실에서는 종양으로 분류하여 통보하고 있다(4,8,14).

본 조사기간 중에 확인된 학술적으로 흥미가 있는 몇 가지 증례에 대하여 간략하게 소개하고자 한다. 첫째, 좌측 후지과행에 대한 치료 중 돌연사한 연령미상의 수컷 잡종견을 부검한 결과 좌측 후지 무릎관절 주위와 대퇴부에 다수의 단단한 유백색 결절들이 관찰되어 조직학적 및 면역조직화학 염색 결과 국소형 조직구육종(localized histiocytic sarcoma)으로 진단되었다(13). 비슷한 시기에 심한 구토를 며칠 간 보이다 급사한 5년령 암컷 Golden Retriever에서는 비장, 심장, 신장 및 흉복강 내 림프절, 장관막에서 유백색의 결절들이 동시 다발적으로 관찰되었는데 조직학적 및 면역조직화학 염색 결과 범발성형 조직구육종(disseminated histiocytic sarcoma)으로 진단되어 상기 두 증례는 국내에서 최초의 개 조직구육종으로 보고되었다(13). 둘째, 생식기 부위를 포함한 전신에서 피부결절이 빠르게 성장한 2년령 암컷 Mastiff에서 부검 시 폐, 간, 비장, 신장, 림프절 등에서 결절이 관찰되어 조직학적 및 면역조직화학 염색, 중합효소연쇄반응 검사 결과 이 증례는 드물게 발병하는 전신 장기로 전이를 동반한 개 전염성 성병 종양으로 진단되었다(20). 셋째, 복부 팽만과 통증, 질 출혈의 증상을 동반한 2년 된 암컷 Golden Retriever에서 자궁, 후복강에서 다발성 결절이, 방광에서 포도송이 모양의 결절이 관찰되었다. 조직학적 및 면역조직화학 염색 결과 자궁과 후복강의 종양은 파리횡문근육종(alveolar rhabdomyosarcoma), 방광의 종양은 배아포도횡문근육종(embryonal rhabdomyosarcoma)으로 확인되어 개의 생식기에서 횡문근육종이 발생한 첫 사례로서 보고 된 바 있다(1). 넷째, 대퇴골 주위 연부조직의 종창으로 좌측 후지과행을 보인 18개월령 수컷 Alaskan malamute에서 좌측 후지 대퇴골과 경골, 비골 사이 관절 부위를 중심으로 단단한 결절과 다수의 폐 결절이 관찰되었다. 조직학적 검사 결과 어린 개에서 드물게 발생하는 폐로 전이를 동반한 골육종으로 진단되었다(10). 다섯째, 저혈당증을 나타내며 신경증상, 간헐적 경련을 동반한 6년령 암컷 Shih Tzu에서 간, 심장, 및 장관막 림프절에서 다수의 종양결절이 확인되어 조직학적 및 면역조직화학 염색을 실시한 결과 전형적인 neuroendocrine pattern을 나타내는 악성 전이성 인슐린종이 확인되었다(9). 여섯째, 신경증상 치료 중 안락사 한 13년령 암컷 Miniature Pincher에서 폐와 종격 림프절, 횡장에서 다양한 크기의 유백색 결절과 대뇌, 소뇌 실질 부위에 압박성 결절이 확인되었다. 조직학적 검사 결과 뇌조직으로의 전이에 의한 신경증상을 동반한 원발성 폐종양으로 판명되어 국내에서 최초로

보고된 바 있다(11).

본 조사에서는 국내의 개 종양 발생 양상이 기존 외국에서 수행된 연구와 비슷한 경향을 가진다는 것을 보여주었다. 일부 종양의 경우 발생 빈도에 있어서 차이가 있으며 이것은 지역, 환경, 연구모집단, 품종 간의 요인에 의한 차이에 의할 수 있다(12). 진단 기준 역시 현재 WHO 분류기준이 제시되어 있긴 하나 이 역시 지역과 상황에 맞게 수정되고 여러 가지 다른 기준들과 함께 교차 적용되어 사용되고 있다. 보다 정밀한 진단과 분석을 위해서는 병력, 신체검사 결과, 성, 나이, 품종, 지역 등을 포함한 기본적인 정보가 매우 중요하지만 실제의뢰 시 누락되는 경우가 종종 있다. 본 조사에서 지역정보는 거의 확인할 수 없어 지역에 따른 종양의 발생 빈도와 그에 따른 역학 연구는 이에 대한 주인, 수의사, 병리학자들간의 끊임없는 신뢰와 협동이 필요하다고 생각된다.

본 조사는 서울대학교 수의과대학 부속동물병원과 전국에 있는 지역 동물병원에서 의뢰된 생검과 부검조직을 대상으로 수행되었다. 기존에 수행된 같은 기간 내의 피부종양발생에 대한 분석에 이은(19) 본 조사의 결과가 수의학 전공자, 개를 사랑하는 사람들, 기초연구자들에게 한국에서 개의 종양발생에 대한 기본적인 정보와 향후 연구 설계에 밑거름이 될 수 있을 것으로 사료된다. 하지만 더 자세하고 세분화된 기준과 목적을 가진 연구가 설계, 정기적으로 수행, 분석되어야 하며 본 조사가 국내 개 종양 연구에 기초가 될 것으로 기대하는 바이다.

결 론

2003년 1월부터 2006년 6월까지 서울대학교 수의과대학 병리학교실에서 진단된 2,051례의 개 종양 중 유선종양 883례와 피부종양 748례를 제외한 420례의 종양에 대한 분석이 실시되었다. 생식기에서 189례(45.0%), 소화기 113례(26.9%), 조혈기관 52례(12.4%), 비뇨기 20례(4.8%), 뼈와 관절 15례(3.6%), 눈과 귀 9례(2.1%), 호흡기 6례(1.4%), 내분비 6례(1.4%), 기타 10례(2.4%)가 진단되었다. 빈번하게 발생한 상위 10개 종양은 고환종(48/420, 11.4%), 섬유잇몸종(38/420, 9.0%), 림프종(38/420, 9.0%) 평활근종(33/420, 7.9%), 섬유종(26/420, 6.2%), 난소낭(19/420, 4.5%), 흑색종(15/420, 3.6%), 유두종(14/420, 3.3%), 낭포성 자궁내막 증식증(13/420, 3.1%), 과립막세포종(13/420, 3.1%)이었다. 본 조사는 국내에서 최초로 수행된 개 종양발생의 분석으로 소동물 임상과 기초연구자들에게 도움이 되고자 그 결과를 보고하는 바이다.

감사의 글

본 연구는 서울대학교 수의과대학 수의연구인력양성사업단과 수의과학연구소의 지원에 의해 수행되었으며 지원에 감사 드립니다.

참고 문헌

1. Bae IH, Kim Y, Pakhrin B, You MH, Hwang CY, Kim JH, Kim DY. Genitourinary rhabdomyosarcoma with systemic metastasis in a young dog. *Vet Pathol* 2007; 44(4): 518-520.
2. Bronson RT. Variation in age at death of dogs of different sexes and breeds. *Am J Vet Res* 1982; 43: 2057-2059.
3. Dorn CR, Taylor DO, Schneider R, Hibbard HH, Klauber MR. Survey of animal neoplasms in Alameda and Contra Costa Counties, California. II. cancer morbidity in dogs and cats from Alameda County. *J Natl Cancer Inst* 1968; 40: 307-318.
4. Gardner DG. Epulides in the dog: a review. *J Oral Pathol Med* 1996; 25(1): 32-37.
5. Glickman LT, Domanski LM, Maguire TG, Dubielzig RR, Chung A. Mesothelioma in pet dogs associated with exposure of their owners to asbestos. *Environ Res* 1983; 32: 305-313.
6. Glickman LT, Raghavan M, Knapp DW, Bonney PL, Dawson MH. Herbicide exposure and the risk of transitional cell carcinoma of the urinary bladder in Scottish Terriers. *J Am Vet Med Assoc* 2004; 224: 1290-1297.
7. Glickman LT, Schofer FS, McKee LJ, Reif JS, Goldschmidt MH. Epidemiologic study of insecticide exposures, obesity, and risk of bladder cancer in household dogs. *J Toxicol Environ Health* 1989; 28: 407-414.
8. Head KW, Else RW, Dubielzig RR. Tumors of the alimentary tract. In: Meuten DJ (ed.). *Tumors in Domestic Animals*, 4th ed. Iowa State Press, Ames. 2002: 401-481.
9. Jee H, Joo MS, Pakhrin B, Hwang CY, Kim DY. Malignant metastatic insulinoma with hypoglycemia in a Shih Tzu. *J Vet Clin* 2005; 22(3): 275-277.
10. Jee H, Oh SY, Pakhrin B, Kim HW, Choi JH, Kim DY. Juvenile osteosarcoma in the femur of an Alaskan malamute. *Korean J Vet Res* 2005; 45(3): 387-390.
11. Kang MS, Kwon HJ, Park MS, Youn HY, Han MG, Kim DY. Pulmonary adenocarcinoma with brain metastasis in a Miniature Pincher. *Korean J Vet Res* 2004; 44(4): 621-624.
12. Kelsey JL, Moore AS, Glickman LT. Epidemiologic studies of risk factors for cancer in pet dogs. *Epidemiol Rev* 1998; 20: 204-217.
13. Kwon HJ, Park MS, Oh SY, J H, Cho DY, Kim DY. Localized and disseminated histiocytic sarcoma in two dogs. *Korean J Vet Res* 2005; 45(3): 369-373.
14. MacLachlan NJ, Kennedy PC. Tumors of the genital systems. In: Meuten DJ (ed.). *Tumors in Domestic Animals*, 4th ed. Iowa State Press, Ames. 2002: 547-573.
15. Meuten DJ (ed.). *Tumors in Domestic Animals*. 4th ed. Iowa State Press, Ames. 2002: 3-769.
16. Morris Animal Foundation: Animal health survey, fiscal year 1998. Englewood, CO, USA, 1998.
17. Mueller F, Fuchs B, Kaser-Hotz B. Comparative biology of human and canine osteosarcoma. *Anticancer Res* 2007; 27: 155-164.
18. Owen LN. A comparative study of canine and human breast cancer. *Invest Cell Pathol* 1979; 2: 257-275.
19. Pakhrin B, Kang MS, Bae IH, Park MS, Jee H, You MH, Kim JH, Yoon BI, Choi YK, Kim DY. Retrospective study of canine cutaneous tumors in Korea. *J Vet Sci* 2007; 8(3): 229-236.
20. Park MS, Kim Y, Kang MS, Oh SY, Cho DY, Shin NS, Kim DY. Disseminated transmissible venereal tumor in a dog. *J Vet Diagn Invest* 2006; 18(1): 130-133.
21. Porrello A, Cardelli P, Spugnini EP. Oncology of companion animals as a model for humans. an overview of tumor histotypes. *J Exp Clin Cancer Res* 2006; 25: 97-105.
22. Reif JS. The epidemiology and incidence of cancer. In: Stephen JW, David MV (eds.). *Small Animal Clinical Oncology*, 4th ed. Saunders, Missouri. 2007: 68-76.
23. Rostami M, Tateyama S, Uchida K, Naitou H, Yamaguchi R, Otsuka H. Tumors in domestic animals examined during a ten-year period (1980 to 1989) at Miyazaki University. *J Vet Med Sci* 1994; 56(2): 403-405.
24. Withrow SJ, Vail DM (eds.). *Small Animal Clinical Oncology*, 4th ed. Saunders, Missouri. 2007: 3-823.