

하악 유구치 치근단 병소에 의해 변위된 계승 영구치의 맹출유도

임수민 · 김재곤 · 백병주 · 양연미 · 한지혜

전북대학교 치과대학 소아치과학교실 및 구강생체과학연구소

국문초록

적절히 치료받지 못한 유치의 치수 감염은 치근단 주위로 확산되고 그 치근단 병소는 계승 영구치의 조기 맹출, 법랑질의 저형성이나 저석회화, 발육정지 등의 합병증을 야기할 수 있다. 특히 유치의 치근단 감염은 계승치의 변위를 야기할 수 있으며, 계승 영구치배의 위치변화는 선행 유치의 치수변성으로 인한 것이 가장 많다.

본 증례보고는 하악 유구치의 치근단 병소에 의해 계승치가 변위된 경우로서, 증례 1은 하악 우측 유구치 하방의 치근단 낭에 의한 계승치의 변위가 관찰되어 유치 발치 및 조대술을 시행한 후 obturator를 장착하였고, 증례 2는 하악 우측 제2유구치 하방의 치근단 농양에 의한 계승치의 변위가 관찰되어 유치를 발거하고 공간유지장치를 장착하였다. 본 증례를 통하여 하악 유구치 치근단 병소에 의해 계승 영구치가 심한 변위를 나타낸 경우, 적절한 치료를 통해 계승 영구치의 적절한 맹출을 유도할 수 있었기에 보고하는 바이다.

주요어 : 유치 치근단 병소, 계승 영구치배 변위, 맹출유도

I. 서 론

유치는 외상이나 우식병변 등에 의해 치수감염이 흔히 발생하며 유치와 상호 의존적인 계승치 또한 영향을 받을 수 있다. 유치의 치수감염이 치근단 주위 조직으로 확산되면 농양의 발생, 육아종·낭종의 발생, 유치 치근의 병적 흡수, 도대관의 상실, 계승 영구치배의 발육 이상 등이 일어날 수 있다.^{1,2)} 유치의 치수감염을 적시에 적절히 치료하지 않으면 계승 영구치의 조기 맹출, 법랑질의 저형성이나 저석회화, 위치변화³⁻⁶⁾, 발육정지⁷⁾ 등이 야기될 수 있다.

영구치 위치변화는 맹출 전 단계와 맹출 후 단계로 나눌 수 있다. 맹출 전 단계에서의 계승 영구치 위치 변화의 원인에는 유구치 치근의 비대칭적인 흡수, 유치 치근단 병소, 인접 소구치 맹출 전 제 1대구치 조기 상실⁸⁾, 유치의 만기 잔존⁹⁾ 등이 있다.

유치 치근단 병소에 의한 계승 영구치의 변위 및 회전에 대한 많은 문헌보고들이 있는데, McCormick과 Filostrat⁴⁾는 유치에 존재하는 농양이 계승 영구치의 회전, 총생, 순설측 변위 등을 야기할 수 있다고 언급하였다. 또 최 등⁵⁾은 유전치의 치수치료 실패로 인한 치근단 병소로 인해 영구 전치가 심한 변위를 보인 증례를 보고하였다. Kim 등⁶⁾은 하악 유구치 치근단 병소가 계승 영구치의 회전을 야기할 수 있다고 보고하였다. 김과 김¹⁰⁾은 평행 촬영법으로 촬영한 치근단 방사선 사진을 이용하여 하악 유구치 근단 병소로 인한 계승 영구치배의 위치변화에 대해 분석하였는데, 치근단 병소가 클수록, 치관형성단계가 낮을수록 위치 이동이 많다고 하였다.

유치의 치근단 병소는 계승 영구치에 여러 가지 좋지 않은 영향을 미치므로 발치를 하는 것이 좋으나 심미적, 기능적, 발음상에 문제로 유지할 필요가 있는 경우, 계승 영구치를 고려한 정확한 진단을 한 후 치료 방법을 결정해야 한다.

본 증례는 전북대학교 치과병원 소아치과에 내원한 환아로 하악 유구치 치근단 병소에 의해 계승 영구치배가 심한 변위를 보였고, 적절한 치료를 통한 맹출유도를 시행하여 비교적 정상적인 맹출 및 위치회복을 보여 보고하는 바이다.

교신저자 : 김 재 곤

전북 전주시 덕진구 덕진동

전북대학교 치과대학 소아치과학교실

Tel: 063-250-2223 Fax: 063-250-2223

E-mail: pedodent@chonbuk.ac.kr

II. 증례보고

1. 증례 1

8세 1개월 된 남아로 “오른쪽 얼굴이 부었어요”를 주소로 본원에 내원하였다. 의과적 병력상 특이사항은 없었으며, 치과 병력상 다수치아의 치수치료 및 우식치료를 받은 경험이 있었고 상기 주소로 3일 전에 개인치과에 내원하였다가 의뢰되었다. 임상 검사 시 구의 소견상 우측 하안면의 부종이 관찰되었고 (Fig. 1), 구내 소견상 하악 우측의 전정부와 협설측 치은의 부종이 존재하였으며, 기성금관으로 수복된 #84, 85의 치은 열구에서 농이 배출되고 있었다(Fig. 2).

방사선 사진 소견으로 #84와 #85는 치수절단술이 시행된 상태로 흡수된 치근 하방에 직경 2cm 정도의 경계가 명확한 원형의 방사선 투과상이 관찰되었다(Fig. 3). 방사선 투과상 내부에는 불투과상이 증가되어 있었다(Fig. 4, 5). #43은 치축의 근심경사 및 하방으로의 변위를 보이고, #44는 치축의 원심경사 및 전방으로의 변위를 보였다. #45는 후하방으로 변위되어

#46의 근심치근 하방에 위치하였으며, 회전 및 치축의 근심경사를 보였다(Fig. 3). 전산화단층촬영 사진상 하악 우측에서 원형의 방사선 투과상 및 협설측으로의 피질골 팽창과 천공이 관찰되었다(Fig. 5).

임상 검사와 방사선 검사를 통해 치근단 낭으로 진단하였고 원형의 투과상 내부에 불투과상은 이차적 감염으로 인한 것으로 진단하였다. #84와 #85를 발거하고 조대술을 실시한 후 obturator를 장착하였다(Fig. 6).

3개월 후의 방사선 사진상 병소의 크기가 감소하고 방사선 불투과상이 증가하였다. #43은 정상적인 골내 위치로 회복되었으며, #44는 원심경사가 더 심해졌으며 후상방으로 맹출하였다. #45는 근심경사가 약간 더 증가하였으며 전상방으로 맹출하였다(Fig. 7).

술 후 12개월의 방사선 사진상 #44는 후상방으로 맹출하면서 원심경사가 더 심해졌고, #45는 상방으로 맹출하여 #44의 원심 변연 융선과 #45의 근심 변연 융선이 접촉하고 있다(Fig. 8). 술 후 17개월에 #45이 상방으로 맹출하여 치관의 근심면이 #44 교합면의 원심와와 근접해 있다(Fig. 9). #44의 직립을 돕고자 brass wire를 삽입한 지 1달 후로 술 후 20개월에 #44의 직립이 관찰되었다(Fig. 10).

술 후 22개월의 방사선 사진상 #44, 45가 비교적 정상적으로 맹출하고 있으며, #46 근심치근 치근단 1/3의 만곡과 #44, 45 치근의 치경부 직하방에서 결합부위가 관찰되었다(Fig. 11).

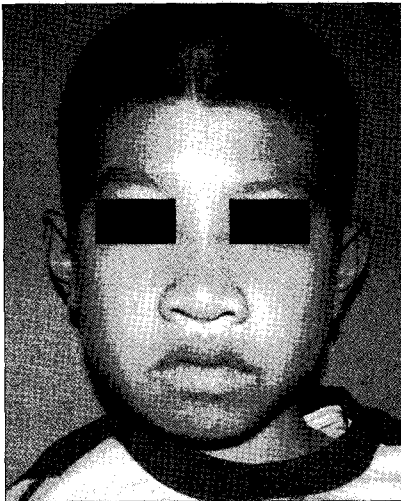


Fig. 1. Initial extraoral photograph.

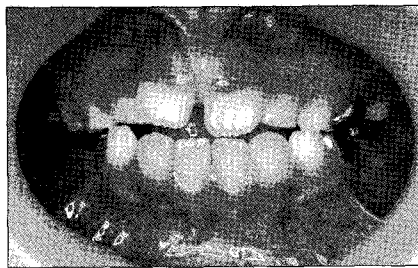


Fig. 2. Initial intraoral photograph.

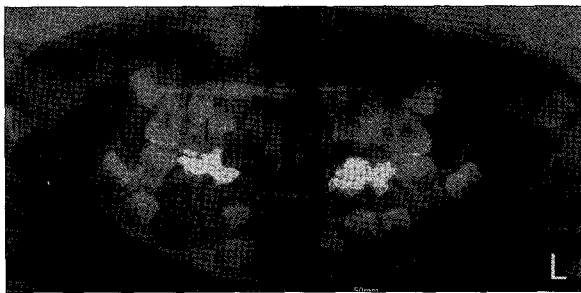
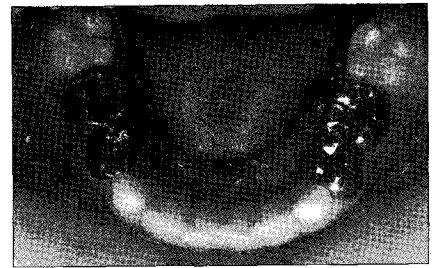


Fig. 3. Initial radiograph.

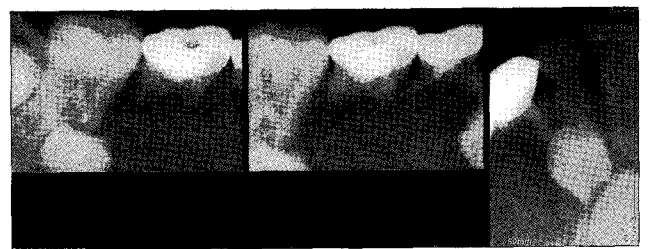


Fig. 4. Initial radiograph.

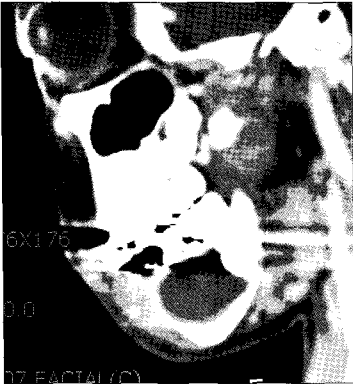


Fig. 5. Initial CT.

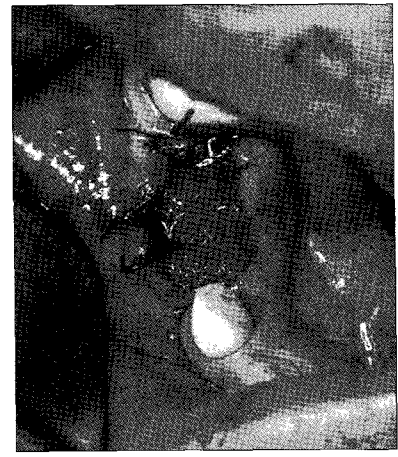
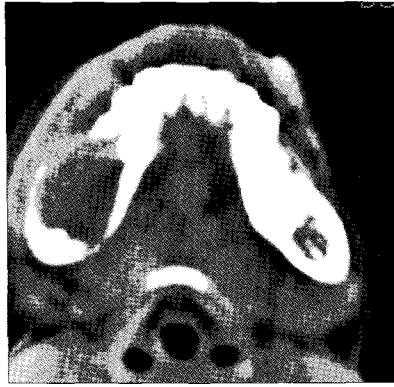
Fig. 6. Marsupialization.

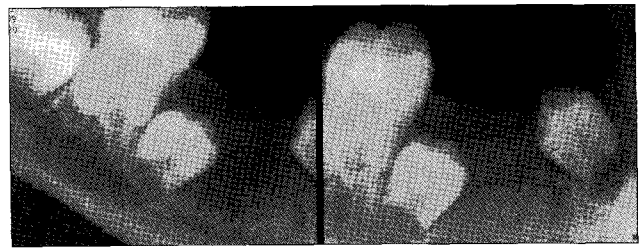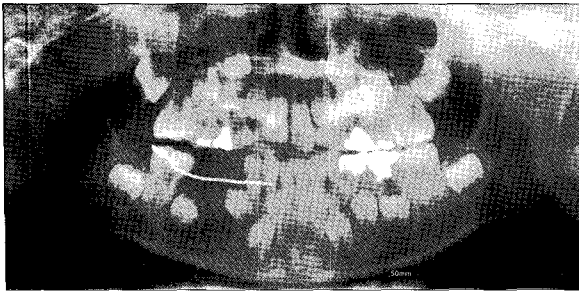


Fig. 7. After 3 months from operation.

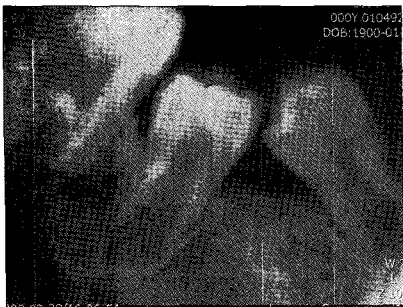

Fig. 8. After 12 months.

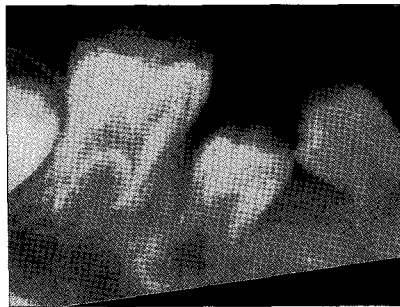


Fig. 9. After 17 months.

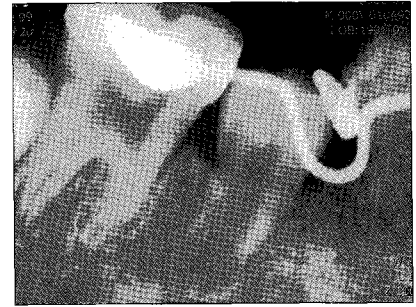


Fig. 10. After 20 months.

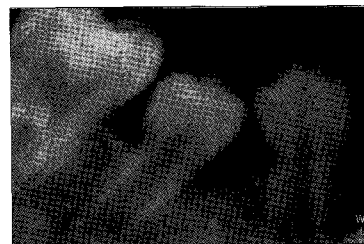
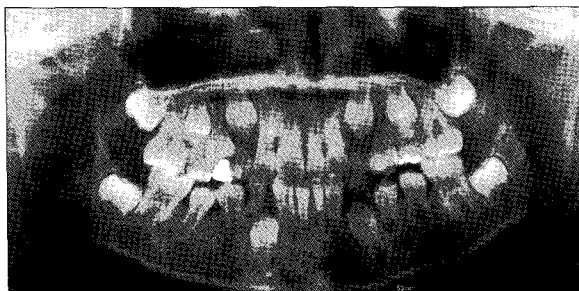

Fig. 11. After 22 months from operation.

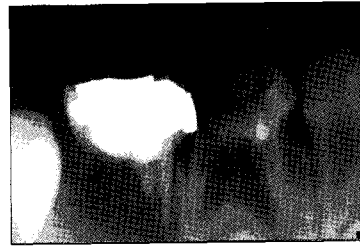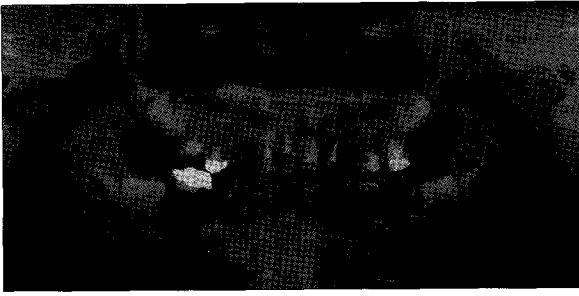


Fig. 12. Initial radiograph.

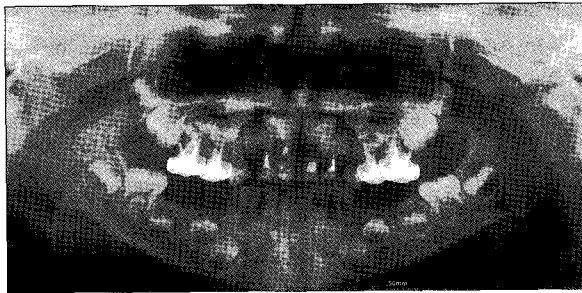


Fig. 13. After 6 months.

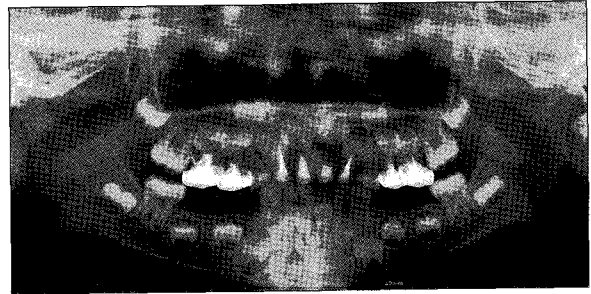


Fig. 14. After 15 months.

2. 증례 2

4세 8개월 된 여아로 “아래어금니를 씹우러 왔어요”를 주소로 내원하였다. 개인치과에서 다수치아의 우식치료 및 치수치료를 받던 중 협조도가 좋지 않아 본과로 의뢰되었다. 의과적 병력상 특이사항은 없었다.

방사선 사진에서 #85는 치수절단술이 시행된 상태로 치근의 흡수, 치근 주위와 하방으로 경계가 불분명한 방사선 투과상이 관찰되며, #45가 후하방으로 변위되어 #46 근심치근과 근접해 있으며 치배벽의 파괴가 관찰되었다(Fig. 12).

임상 검사와 방사선 검사를 통해 치근단 농양으로 진단내렸고 발치를 시행한 후 가철성 공간유지장치를 장착하였다.

발치 시행 6개월 후로 발치된 치조와는 치유되었으며, #45 치배가 상방으로 이동하였고, 치배벽의 방사선 불투과상이 다시 관찰되었다(Fig. 13). 발치 시행 15개월 후로 #45는 정상적인 골 내 위치로 이동하였으며, 치배벽이 완전히 회복되었다(Fig. 14). #45 치관 원심면의 법랑질상의 저형성된 부위가 관찰되었다(Fig. 14).

Ⅲ. 총괄 및 고찰

유치의 치근단 병소가 계승 영구치에 미치는 영향은 조기 맹출, 법랑질의 저형성이나 저석회화, 발육정지¹⁾ 비롯하여 위치 변화³⁻⁶⁾ 등이 있다.

특히 유치의 치근단 병소에 의한 계승 영구치의 위치변화에

대한 많은 문헌보고가 있었는데, Kim 등⁸⁾은 하악 유구치 치근단 병소의 압력이 치배로 직접 전달되어 계승 영구치인 소구치의 근심 회전을 야기할 수 있고, 병소의 압력과 계승 영구치의 맹출력이 상호 작용하여 맹출 경로를 변화시킬 수 있다고 언급하였다. 김과 김¹⁰⁾은 계승치의 형성정도, 병소의 크기와 부위를 위치변화와 서로 연관지어 조사하였는데, 계승치가 치관형성단계인 Nolla's calcification stage 4~6에서 위치이동이 일어났으며, 형성 초기에서 더 높은 비율로 나타났고, 병소의 크기가 클수록 위치이동이 많았다고 보고하였다. 본 증례에서도 증례 1의 #44이 Nolla's calcification stage 6, #45이 Nolla's calcification stage 5, 증례 2의 #45이 Nolla's calcification stage 3으로 치아 발육 단계 중 초기·중기에 해당되었다.

유치의 감염으로 계승 영구치 치배로의 염증의 침투가 발육 단계 중 이른 시기일수록, 방치된 기간이 길수록 계승치에 주는 영향은 크기 때문에¹⁾ 우식치아를 발견하면 치수치료 또는 발치 등으로 조기에 치료해 주어야 한다. 유치의 치근단 감염은 계승 영구치에 여러 가지 좋지 않은 영향을 미치므로 발치를 하는 것이 좋으나, 필요시 철저한 치료를 하여 계승치에 미치는 영향을 최소로 해야 할 것이다. 증례 1에서는 유구치 하방에 직경 2cm 이 넘는 치근단 낭이 발생하여, 유치의 발거만으로는 치료가 불가능하므로 조대술을 함께 시행하였다. 증례 2에서는 유구치 치근단에 농양이 발생하여 유치 발치를 시행하였다. 두 증례 모두 공간 유지 장치를 장착해 주었다.

치유 양상을 보면 증례 1에서는 조대술 후 낭의 크기가 초기에 빠르게 감소하였고, 계승치인 #44의 치축은 낭의 크기가 감

소되면서 원심경사가 심해졌다. 가철성 공간유지장치와 설측 호선을 이용하여 계속적으로 공간을 유지하였고, #44이 #45을 향해 경사되어 구강 내에 맹출 할 때 brass wire를 삽입하여 치축의 개선을 도왔다. 그 후 #44, 45는 비교적 정상적으로 맹출하였다. 증례 2에서는 발치 시행 후 치배벽의 회복과 정상적인 골내 위치로의 회복을 보였다.

증례 1은 22개월 후 방사선 사진상 #44과 #45의 치경부 직하방의 치근상의 결합부위와 #46 근심 치근의 만곡이 관찰되었고, 증례 2는 15개월 후 방사선 사진상 법랑질상의 저형성 부위가 관찰되었다. 증례 1은 초진 시 방사선 사진상 #44는 Nolla's calcification stage 6, #45는 Nolla's calcification stage 5로 치관이 완성된 후에 발견하였으며, 치관에는 결합이 발생하지 않고 치근상의 결합이 발생하였고, #46은 Nolla's calcification stage 8로 치근 형성 중에 #45이 하방으로 위치되어 그 영향을 받아 치근단 1/3에서 만곡이 발생하였으며, 증례 2에서는 #45이 Nolla's calcification stage 3로 치관 형성 과정 중에 영향을 받아 법랑질상의 저형성 부위가 발생된 것으로 생각된다.

증례 1과 증례 2는 모두 치수 절단술을 받은 하악 유구치 하방의 치근단 병소에 의해 계승 영구치의 변위가 나타났다. 증례 1은 치수치료를 받은 유치에 치근단 낭이 발생한 경우로 이에 대한 여러 문헌보고가 있다^{11,12)}. Grundy 등¹²⁾은 치수치료 약제가 근관 내에서 지속적인 자극을 하는 항원 과사 물질을 만들어 낼 수 있으므로 치수치료를 받은 유치의 지속적인 관찰이 필요하다고 언급하였다. 증례 2 또한 치수 절단술을 받은 병력이 있는 유치 하방의 치근단 농양에 의해 계승치가 변위되었다. 그러므로 유치 치수 감염 시 정확한 진단을 통한 적절한 치수치료와 치료 후 주기적인 검진이 필요하며, 유치의 치근단 병소에 의해 변위된 계승치는 적절한 치료를 통해 정상적인 맹출을 유도할 수 있어야 한다.

IV. 요약

본 증례의 계승치의 변위는 치근단 병소인 치근단 낭종, 치근단 농양이 하악 유구치에 발생하여 야기되었다. 증례 1은 원인 유치 발거 및 치근단 낭의 조대술과 공간유지, Brass wire 사용 등으로 계승치가 비교적 정상적으로 맹출하였으며, 증례 2는 원인 유치 발거 후 계승 치배가 정상적인 골내 위치로 이동하였다. 본 증례에서 유구치의 치근단 병소의 영향을 받은 계승치들은 법랑질 저형성, 치근의 결합, 변위된 계승치에 의한 인접 영구치 치근의 만곡이 나타났다. 본 증례는 치수 절단술의 병력을 갖고 있는 유치 하방의 병소에 의해 계승치가 변위된 것으로, 유치의 치수 감염시 정확한 진단과 적절한 치수치료가 필요하며, 치료 후에도 주기적인 검진이 필요함을 알 수 있다. 그리고 유치의 치근단 병소에 의해 변위된 계승치는 적절한 치료를 통해 정상적인 맹출을 유도할 수 있어야 한다.

참고문헌

1. Valderhaug J : Periapical inflammation in primary teeth and its effect on the permanent successors. *Int J Oral Sur*, 3(4):171-182, 1974.
2. Winter GB, Kramer IRH : Changes in periodontal membrane, bone and permanent teeth following experimental pulpal injury in deciduous molar teeth of monkeys. *Arch Oral Biol*, 17:1771-1779, 1972.
3. Bauer WH, William H : Effect of periapical processes of deciduous teeth on the buds of permanent teeth. *Am J Orthodontics Oral Surg*, 32:232-234, 1946.
4. McCormick J, Filostrat DJ : Injury to the teeth of succession by abscess of the temporary teeth. *J Dent Child*, 34:501-504, 1967.
5. 최선아, 이난영, 이창섭 : 유전치 치근단 병소에 의한 계승 영구치배의 변위. *대한소아치과학회지*, 32(2):224-228, 2005.
6. Messer LB : Long term effects of primary molar pulpomies on succedaneous bicuspid. *J Dent Res*, 59:116-123, 1980.
7. McDonnel ST, Liversidge H, Kinirons M : Temporary arrest of root development in a premolar of a child with hypodontia and extensive caries. *Int J Paediatr Dent*, 14:455-460, 2004.
8. Kim YH, Shiere FR, Fogels HR : Pre-eruptive factors of tooth rotation and axial inclination. *J Dent Res*, 40(3):548-557, 1961.
9. Morgan GE : Prolonged retention: When should healthy deciduous teeth be extracted? *J Am Dent Assoc*, 25:358-363, 1938.
10. 김동길, 김영진 : 하악 유구치 근단병소로 인한 계승영구치배의 위치변화. *대한소아치과학회지*, 13(1):33-40, 1986.
11. Takiguchi M, Fujiwara T, Sobue S, et al. : Radicular cyst associated with a primary molar following pulp therapy. *Int J Paediatr Dent*, 11:452-455, 2001.
12. Grundy GE, Adkins KF, Savage NW : Cyst associated with deciduous molars following pulp therapy. *Aust Dent J*, 29:249-256, 1984.

Abstract

ERUPTION GUIDANCE OF DISPLACED PERMANENT SUCCESSOR CAUSED BY
PERIAPICAL LESION OF MANDIBULAR PRIMARY MOLAR

Su-Min Lim, D.D.S., Jae-Gon Kim, D.D.S., Ph.D., Byeoung-Ju Baik, D.D.S., Ph.D.,
Yeon-Mi Yang, D.D.S., Ph.D., Ji-Hye Han, D.D.S.

*Department of Pediatric Dentistry and Institute of Oral Bioscience,
School of Dentistry, Chonbuk National University*

Primary teeth and the permanent successor must be understood as interdependent units, where each one of them interacts with and depends upon the other. The spread of pulpal inflammation in primary teeth to the periradicular tissues can lead to early eruption, enamel hypoplasia or hypocalcification, developmental arrest of permanent successor. Also the periapical inflammation cause permanent tooth displacement in various direction. We describe here two clinical cases of displaced permanent successor caused by periapical lesion of mandibular primary molar in children.

Key words : Periapical lesion of primary tooth, Displacement of succedaneous tooth bud, Eruption guidance